

# Acceso venoso prolongado en el paciente oncológico

Dr. Ricardo Schwartz J.  
Cirujano Oncólogo.  
Instituto Oncológico Clínica Las Condes.

## Resumen

En el manejo actual del paciente oncológico que requiere de tratamiento sistémico prolongado, es fundamental disponer de un acceso venoso adecuado.

En el transcurso del tiempo se han desarrollado y utilizado distintos procedimientos para cumplir este objetivo hasta llegar a los catéteres centrales con reservorio subcutáneo, que son los más utilizados en este momento y con los que se dispone de un acceso venoso eficiente y con el menor discomfort para los pacientes.

El acceso venoso es una necesidad importante en el cuidado y manejo del paciente oncológico.

El desarrollo y uso de drogas antineoplásicas sistémicas en un mayor número de patologías neoplásicas ha significado que muchos pacientes requieran el empleo de un acceso venoso central prolongado. Esto evita venopunciones repetidas y traumáticas que con el tiempo se hacen cada vez más dificultosas, agregando a esto el compromiso venotóxico que los agentes antineoplásicos producen en la integri-

dad venosa.

A través del tiempo, se han utilizado distintos procedimientos para cumplir esta necesidad:

### 1) CATÉTER O AGUJA PERIFÉRICA

Inicialmente ésta era la única vía de acceso. Los catéteres se colocaban por venopunción o bien por denudación de alguna vena periférica especialmente extremidad superior.

Esta técnica era barata y fácil, pero de muy corta duración por la reacción inflamatoria local y por la venoesclerosis secundaria, que inhabilitaba este acceso para punciones posteriores.

### 2) FÍSTULAS E INJERTOS ARTERIOVENOSOS

En la búsqueda de disponer de venas de mayor diámetro se utilizaron fístulas e injertos arteriovenosos, los cuales eran difíciles de realizar y sólo solucionaron el problema por un tiempo limitado y no en todos los pacientes.

Los más utilizados eran las fístulas arteriovenosas a nivel de muñeca, utilizando arteria radial o cubital y alguna colateral de la vena intermedia

Resumen

del antebrazo, o bien interposición de material protésico (Goretex) entre una arteria y una vena, principalmente en las extremidades superiores o en su defecto en las inferiores.

### 3) CATÉTERES VENOSOS CENTRALES

Es un procedimiento mediante el cual se accede a la vena cava superior a través de una tributaria de ésta, ya sea superficial o profunda, permitiendo administrar fluidos en venas de alto calibre. Esto permite tener un acceso más duradero y además satisfacer otras necesidades, como las terapia antimicrobiana prolongada, la nutrición parenteral o el monitoreo de presión venosa central.

#### Idealmente un catéter venoso central debe cumplir algunos requisitos como:

- Blando y flexible.
- Radiopaco para su control radiológico.
- No afectarse química o enzimáticamente, ni desprender sustancias nocivas, por acción de los fluidos con los que esté en contacto.
- No provocar trombosis venosa.

#### Los materiales más usados en la confección de catéteres son:

- Cloruro de Polivinilo (PVC). Es poco adecuado por ser rígido y poco dúctil.
- Polietileno. Es flexible y escasamente trombogénico.
- Teflón - Politetrafluoretileno (PTFE). Es rígido, por lo que se usa fundamentalmente en venas periféricas.
- Silicona. Es dúctil y reduce significativamente la trombogenicidad de estos.
- Poliuretano. Presenta características similares a la silicona, aunque es un poco menos dúctil.

#### Los catéteres venosos centrales pueden ser:

- A) Catéter venoso central exteriorizado, simple o tunelizado.
- B) Catéter venoso central con reservorio subcutáneo.

**A) CATÉTER VENOSO CENTRAL EXTERIORIZADO:** Estos catéteres se desarrollaron para ser aplicados directamente por venopunción.

**a) Catéter venoso central exteriorizado simple:** Se utiliza para tratamientos cortos o para la necesidad inmediata pues su colocación es fácil y rápida, siendo una técnica del dominio de muchos profesionales del área.

Las principales vías de abordaje son la vena subclavia, la vena yugular interna, la vena yugular externa, las venas de la extremidad superior y la vena femoral.

• **Punción da la vena subclavia:** fue descrita en la década del 50 por Aubaniac (1, 2) y luego modificada por varios autores. Tiene cuatro tipos de acceso: infraclavicular, supraclavicular, acceso en el ángulo venoso o acceso directo al tronco braquiocéfálico.

El acceso menos riesgoso es el infraclavicular, pues hay una mayor distancia entre el sitio de punción y el pulmón, y la punción es más tangencial a la pleura, con lo que el riesgo de lesión es menor. Además, la arteria subclavia discurre más separada de la vena, al igual que el conducto torácico, disminuyendo así el riesgo de punción de estos elementos.

• **Punción vena yugular interna:** presenta bajísima morbilidad pero su uso es limitado en el tiempo.

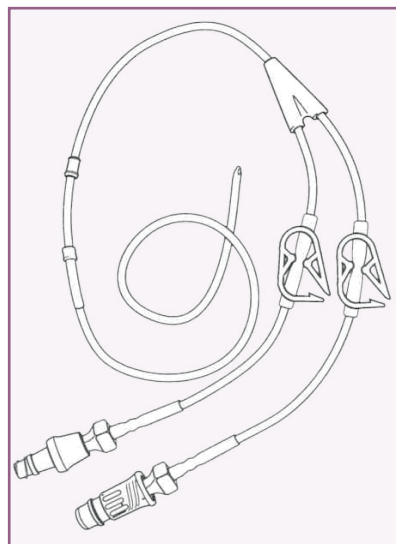


FIGURA A: Catéter de Hickman.

• **Punción vena yugular externa:** alternativa de las dos anteriores.

• **Punción venas de la extremidad superior:** se han utilizado las venas cefálica, mediana, axilar y basílica. Esta última es adecuada por ser fácil de identificar y no presenta complicaciones importantes en la punción. Sin embargo es frecuente la aparición de fenómenos inflamatorios y flebitis, aparte que puede resultar difícil obtener una buena posición en vena central.

• **Punción vena femoral:** es de uso muy alternativo ante la falla de otros accesos, debido a su elevada tasa de infección local y a la incómoda posición del catéter.

**b) Catéter venoso central exteriorizado tunelizado:** los más utilizados son los tipo Hickman o Broviac (3, 4), fabricados hace unas tres décadas, o más recientemente el tipo Groshong. Se introducen a través de punción subclavia o por disección de vena cefálica, tunelizando un trayecto variable subcutáneo a nivel pectoral. Se cuenta con catéteres de uno, dos o incluso tres lúmenes, elegibles según la necesidad de cada paciente. Su composición es de silicona impregnada con bario (Silastic), acompañada de una pequeña manga de Dacron que se implanta subcutáneamente por encima del sitio de salida en la piel, con lo cual disminuye el riesgo de extracción accidental del ca-

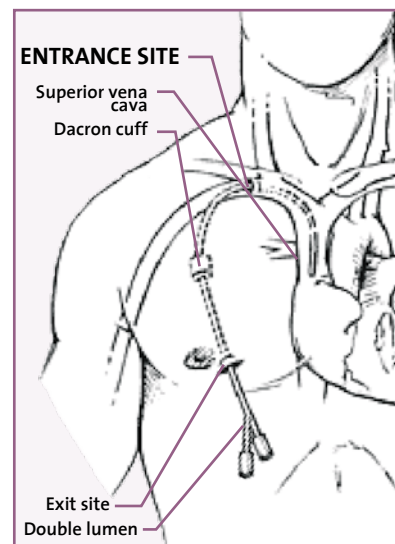


FIGURA B: Esquema de catéter tunelizado en posición.

téter y previene la migración bacteriana a través del túnel subcutáneo. El tipo Groshong es de lumen simple o doble y posee una válvula en su punta, la que disminuye la posibilidad de oclusión causada por el reflujo pasivo de sangre al lumen, requiriendo de heparinización menos frecuente para su mantención (Figuras A y B).

### B) CATÉTER VENOSO CENTRAL CON RESERVORIO SUBCUTÁNEO:

Este sistema totalmente implantable fue confeccionado por Niederhuber (5) y está en uso desde 1982, consta de dos componentes: el portal o reservorio, el cual tiene un septum de silicona autosellante accesible por medio de una punción percutánea y el catéter radiopaco (Figura 1).

Existen además, sistemas con reservorio doble y catéteres doble lumen para casos especiales, en que se necesitan infusiones de mayores volúmenes o infusiones paralelas.

Los reservorios inicialmente eran de acero inoxidable y polietileno. Posteriormente se desarrollaron los de titanio, que tienen mayor duración, menos reacción local y ofrecen menos distorsión en las imágenes al requerir exámenes radiológicos como TAC o RNM.

El reservorio puede ser de alto o bajo perfil, lo que permite ampliar su uso a niños y personas enflaquecidos.



FIGURA 1. Catéter con reservorio.

Los catéteres son de polietileno, polipropileno o bien siliconados. Son de distintos diámetros, tanto externo como interno (lumen real), y de largos variables y adaptables.

Los catéteres centrales con reservorio totalmente implantable tienen la gran ventaja que reducen el disconfort y la ansiedad asociada a las punciones repetidas y mejoran la calidad de vida de los pacientes oncológicos, ya que en los períodos intertratamientos no se ven limitados en sus actividades de la vida diaria, a diferencia de los dispositivos exteriorizados. Además, tienen una incidencia relativamente baja, de mal funcionamiento e infecciones asociadas, cuando son manejados por personal adiestrado en su uso.

El costo es de aproximadamente US\$200, más el costo de la colocación. Esto es al principio un poco mayor que otros, pero con el tiempo se amortiza, pues otros sistemas requieren su reemplazo en forma periódica y esto tiene un costo adicional cada vez.

Desde el año 1986, se han utilizado preferentemente sistemas totalmente implantables en la mayoría de los pacientes oncológicos. El procedimiento requiere de una curva de aprendizaje para conocer las diferentes técnicas y alternativas de colocación.

La indicación fundamental es en pacientes con terapia sistémica parenteral, repetida y prolongada, pudiendo utilizarse también para la toma de muestras hematológicas y en la necesidad de alimentación parenteral crónica.

Existen contraindicaciones para su colocación, éstas pueden ser transitorias o definitivas: estar en curso o con sospecha de infección activa, bacteremia o septicemia, presencia de enfermedad pulmonar obstructiva crónica severa, algunas condiciones hematológicas adversas como pancitopenia, plaquetopenia o trastornos de la coagulación, trastornos dermatológicos o radioterapia previa en la zona elegida para la colocación, alergia conocida a los materiales del catéter.

Una contraindicación relativa es la sospe-

cha de cambios anatómicos por cirugías previas, especialmente a nivel de mediatino u otras.

Hay que considerar los riesgos potenciales, normalmente asociados a la colocación o uso de cualquier dispositivo o catéter permanente implantado. Éstos incluyen riesgos por su colocación, como hematomas, infección, hemotórax, neumotórax, daño o lesión de vena o arteria, lesión de plexo braquial, lesión del conducto torácico, arritmias o taponamiento cardíaco. Otros riesgos son la exteriorización del reservorio o catéter a través de la piel, bacteremia o sepsis, extravasación por ruptura o aplicación inadecuada de elementos, desconexión, fractura o ruptura del catéter, migración del portal, oclusión del catéter, rechazo del implante, trombosis, tromboflebitis y tromboembolismo.

Estos riesgos son menores en la medida que el equipo médico y de enfermería conocen mejor las diferentes alternativas de colocación y manejo, y van adquiriendo mayor experiencia.

En cuanto a la técnica de colocación, es importante tanto el acceso venoso a elegir, como la zona donde se alojará el reservorio subcutáneo, que idealmente debe ser una zona anatómica con un subcutáneo delgado y con fondo firme para fijar el dispositivo; debe ser cómodo tanto para el paciente como para la enfermera. En general, el sitio más utilizado es la región pectoral, aunque excepcionalmente y por situaciones especiales, se puede utilizar como alternativa otra zona como la pared abdominal o cara interna de muslo. El acceso venoso más utilizado es la vena subclavia o alguno de sus afluentes más directos como las venas cefálica, deltoidea, el plexo toracoacromial, la yugular o la basílica, idealmente al lado derecho por su trayecto más corto hasta la vena cava superior. La alternativa desde la extremidad inferior a vena cava es el acceso a través de la vena femoral o afluentes.

#### El acceso venoso se obtiene por:

- 1) Disección directa de la vena.
- 2) Venopunción.

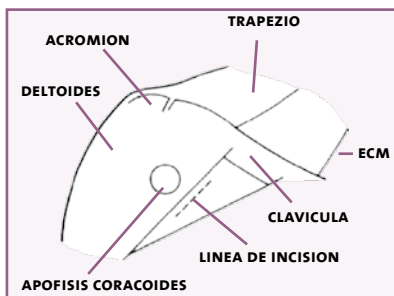


FIGURA 2

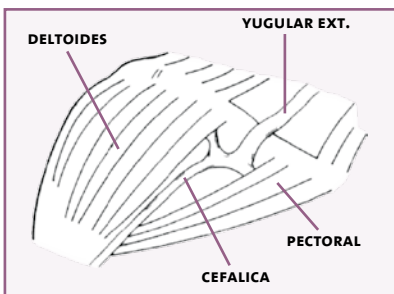


FIGURA 3

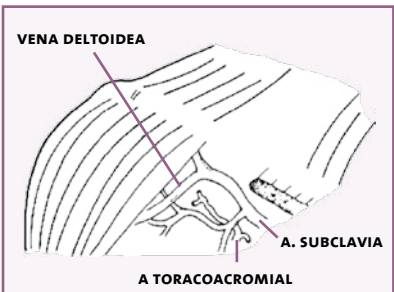


FIGURA 4

### 1) DISECCIÓN DIRECTA DE LA VENA:

La vena cefálica es la que ofrece la mejor situación anatómica para este acceso. Previa aplicación de anestesia local, con o sin sedación o con anestesia general en algunos casos calificados, se accede por incisión de cuatro a cinco cm. a nivel del

surco deltopectoral, medial a la apófisis coracoides (Figura 2); disecando bajo el celular subcutáneo hay un pequeño espacio que divide ambos músculos, lugar en que al seccionar la delgada fascia deltopectoral que los une, se accede a la vena cefálica, la cual es anatómicamente muy constante y de lumen adecuado (Figura 3). Se disecciona cuidadosamente exponiéndola entre riendas de vicryl 4/0 efectuando venotomía transversal o longitudinal e introducción del catéter hasta la vena cava superior, comprobando y adaptando la posición con apoyo fluoroscópico. Luego se efectúa el tallado del bolsillo sobre plano de la fascia pectoral hacia medial, donde se aloja el reservorio el cual es aconsejable fijar a la fascia pectoral con unos puntos de material irreabsorbible para evitar su rotación o desplazamiento. En pacientes obesos se puede adelgazar el tejido adiposo subcutáneo para tener una mejor palpación externa del reservorio. Se finaliza revisando el funcionamiento del sistema tanto para infusión, como para aspiración, luego se hepariniza el dispositivo y se cierra por planos el celular y la piel.

En caso de que la vena cefálica esté ausente, sea extremadamente fina o fibrosa por uso anterior de fluidos, se pueden usar como alternativas, ramas venosas del tronco toracoacromial o la vena deltoidea que están en un plano más profundo del triángulo deltopectoral (Figura 4); o bien por una pequeña incisión cervical anterior al músculo esternocleidomastoideo, acceder a la vena yugular externa tunelizando el catéter por sobre la clavi-

cula hasta región pectoral.

Otra alternativa es acceder a la vena basilíca por disección de ésta, directamente en su trayecto por cara anterointerna del brazo alojando un reservorio de bajo perfil a ese nivel, esta técnica es útil en pacientes obesos o niños.

Como último recurso se puede acceder por vena femoral dejando reservorio a nivel de cara anterior de muslo o pared abdominal, pero ésta es una ubicación incómoda para el paciente al estar puncionado, pues impide la movilización normal de la extremidad y fácilmente se puede desconectar el sistema.

### 2) VENOPUNCIÓN SUBCLAVIA:

Se procede a la punción subclavia infraclavicular introduciendo guía metálica en J hasta la vena cava superior bajo visión fluoroscópica (Figura 5). Se procede a la introducción del dilatador venoso tipo banana, por el que se aborda la vena subclavia permitiendo la introducción del catéter dejándolo en posición central y retirando luego el dilatador (Figura 6). El bolsillo pectoral para alojar el reservorio se efectúa de la misma forma que la técnica anterior (Figura 7).

Una vez instalado el catéter, se recomienda la punción del sistema con agujas especiales las cuales tienen su punta angulada y un orificio lateral (aguja de Huber) y una empuñadura que permite la inserción adecuada y segura, evitando la movilización y extravasación, además de no dañar la placa siliconada (Fig.8). El uso del catéter puede ser inmediato a su instalación.

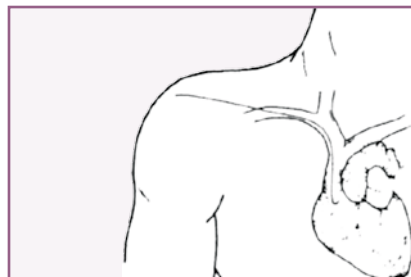


FIGURA 5: Se ha introducido la guía metálica en J hasta cava superior mediante punción subclavia subclavicular.

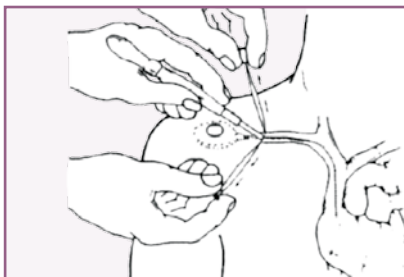


FIGURA 6: Siguiendo la guía se pasa el dilatador venoso, introduciendo el catéter de silastic del sistema, abriendo el dilatador.

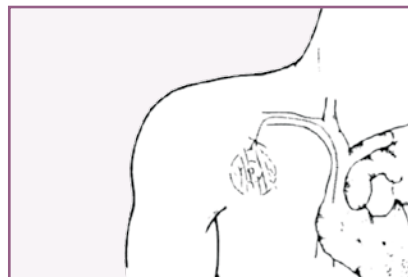
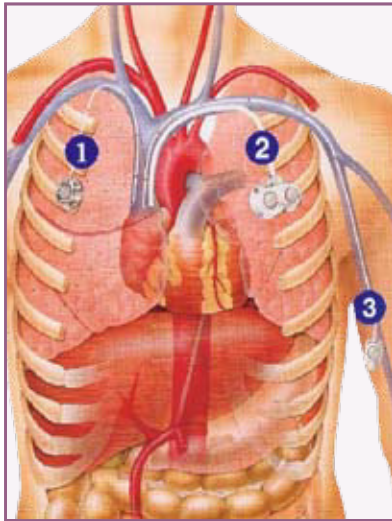


FIGURA 7: Se talla el bolsillo subcutáneo pectoral quedando el reservorio en posición.



Esquema posicionamiento del sistema.

### CONCLUSIÓN

Podemos decir que el desarrollo de mecanismos de infusión, usado en conjunto con catéteres adecuados, ha permitido el uso seguro y eficaz de terapias sistémicas antineoplásicas, antibacterianas prolongadas, analgésicas, y nutricionales, con enormes beneficios en cuanto a calidad de vida de los pacientes y en cierta medida con disminución en los costos, permitiendo efectuar tratamientos complejos sin necesidad de hospitalización.

Es recomendable la colocación de un catéter central en todo paciente oncológico que requiera terapia sistémica prolongada. Se prefieren los con reservorio subcutáneo, los cuales, al adquirirse la destreza necesaria para su colocación y luego de entrenar adecuadamente al personal de enfermería a cargo, tienden

a disminuir al mínimo las complicaciones. Estos catéteres han permitido la solución de un problema importante de nuestros pacientes oncológicos, facilitando la terapia de su ya compleja enfermedad y mejorando notablemente su calidad de vida.

### BIBLIOGRAFÍA

- 1> Aubaniac R. L Injection intravenese sous clavculaire: Advantaje et techique. Press Med 1952; 60: 1956.
- 2> Aubaniac R. A new route for venous injection or puncture: The subclavicular route, subclavian vein, braquiocephalic trunk. Sem Hosp (1952) 28: 3445-3447.
- 3> Broviac JD., Cole JJ.,Scribner BH.: A silicone rubber atrial catheter for prolonged parenteral alimentation. Surg Gynecol Obstetr 136:602;1973.
- 4> Hickman RO., Buckner CD., Clift RA., et al.: A modifier rigth atrial catheter for access to the venous system in narrow transplant recipients. Surg Gynecol Obstetr 148:871-875,1979.
- 5> Niederhuber JE., Ensminger W., Gyves JW. Totally implanted venous and arterial access system to replace external catheters in cancer treatment. Surgery (1982) 92: 706-712.



FIGURA 8: Aguja de Huber.