

Cirugía oncoplástica de la mama, una subespecialidad del presente

Dr. Hernando Paredes F.
Médico cirujano - Cirujano Oncólogo - Mastólogo.
Clínica Las Condes - Instituto Nacional del Cáncer.

Resumen

La cirugía oncoplástica de la mama permite un enfrentamiento de la paciente con cáncer de mama uniendo conocimientos oncológicos y plásticos reparadores.

Estos nuevos conceptos han contribuido a la obtención de mejores resultados cosméticos en cirugías conservadoras de cáncer de mama, reparación exitosa de lesiones ulceradas de la pared torácica, extirpación de tumores mamarios de gran tamaño y poder realizar una reconstrucción mamaria en los casos en que se requiere una mastectomía.

En el presente, la cirugía oncoplástica de la mama ha llegado a constituir una subespecialidad que debe considerar una formación con conocimientos en los estudios de imágenes mamarias, modernos conceptos oncológicos de radioterapia, quimioterapia, hormonoterapia y anatomía patológica de la mama, combinado con un amplio entrenamiento en las técnicas de cirugía oncoplástica de la mama. En la actualidad, el manejo de la paciente con cáncer de mama debe considerar el mejor tratamiento oncológico con el menor daño cosmético.

INTRODUCCIÓN

La cirugía de mama como especialidad médica se ha difundido en forma importante en

la última década debido a los avances tecnológicos y el mayor conocimiento de las enfermedades benignas y malignas de la mama, que requieren de una dedicación exclusiva.

En la actualidad, es cada vez más frecuente observar un especialista en mama con entrenamiento en técnicas oncoplásticas, lo que permite un enfrentamiento de la paciente uniendo conceptos oncológicos y plásticos reparadores.

La cirugía oncoplástica en mama ha contribuido a obtener mejores resultados cosméticos en una cirugía conservadora, reparar lesiones ulceradas de la pared torácica, extirpar tumores mamarios de gran tamaño permitiendo continuar, sin demora, con el tratamiento oncológico y realizar una reconstrucción mamaria en los casos en que se requiere una mastectomía.

En el Siglo 21, el manejo de la paciente con cáncer de mama debe contemplar el mejor tratamiento oncológico con el menor daño cosmético posible. Teniendo presente estos objetivos, observamos un creciente interés en que en las unidades de patología mamaria exista, por lo menos un especialista, que trate el cáncer de mama con conocimientos en los estudios imagenológicos de la mama, conceptos oncológicos de radioterapia, qui-

mioterapia, hormonoterapia, anatomía patológica y cirugía de la mama, combinado con un entrenamiento en las técnicas de cirugía oncoplástica.

En diferentes centros de patología mamaria del mundo se ha iniciado la formación de este subespecialista con programas que incluyen todos los aspectos mencionados (1).

HISTORIA

El año 1976, un grupo europeo unió conceptos oncológicos y plásticos para mejorar los resultados de cirugías conservadoras y comenzó a realizar reconstrucción mamaria en los casos en que era necesario realizar una mastectomía (2).

Posteriormente, en el año 1982, se reportan las primeras publicaciones sobre los beneficios de la cirugía plástica reparadora en cáncer de mama. Estos conceptos se vislumbraron como uno de los grandes progresos de los años 90 (3).

El gran avance en la cirugía del cáncer de mama en los últimos años (4) (5) (6), ha permitido:

- 1.- Cirugías conservadoras que exigen buenos resultados cosméticos.
- 2.- Reconstrucción mamaria en los casos en que se requiere una mastectomía.

El adecuado manejo de la cirugía oncológica unido a los beneficios de la cirugía plástica reparadora constituye la cirugía Oncoplástica (Fig1).

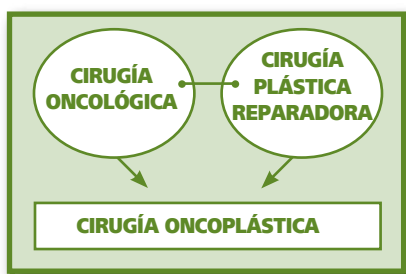


FIGURA 1

BENEFICIOS DE LA CIRUGÍA ONCOPLÁSTICA EN MAMA

Algunas de las aplicaciones de la cirugía oncoplástica en mama son:

- 1.- Reparaciones de las lesiones ulceradas de la pared torácica (Fig. 2A):

La figura 2A muestra una paciente en que se

produjo una dehiscencia de sutura en tejido irradiado, de difícil resolución. En la Figura 2B se observan los resultados posteriores a la reparación con un colgajo miocutáneo de recto anterior.

- 2.- Extirpación de una mama que presenta un tumor de gran tamaño (Fig. 3A).

En este caso la extirpación del tumor asociado a una reparación inmediata con colgajo miocutáneo de músculo dorsal ancho, permitió que la paciente pudiera completar rápidamente su tratamiento oncológico (Fig.3B).

- 3.- Mejores resultados cosméticos en cirugía conservadora. Históricamente, en los diferentes centros de patología mamaria se apreciaba alrededor de un 25% de malos resultados cosméticos en cirugía conservadora del cáncer de mama (7).

Un resultado cosmético inadecuado puede deberse a factores derivados de la paciente, como exceso de peso, volumen mamario importante o mamas muy pequeñas. Un mal resultado cosmético puede ser consecuencia de factores derivados del tumor, como localización del tumor o una inadecuada relación del volumen mamario y el volumen tumoral. Finalmente un mal resultado cosmético puede deberse al tratamiento quirúrgico en los casos en que no se realiza una reconstitución adecuada del cono mamario. La aplicación de la oncoplástica mejora estos resultados (8) (9), proporcionando diferentes alternativas:

- 3.1.-Oncoplástica en la pre-

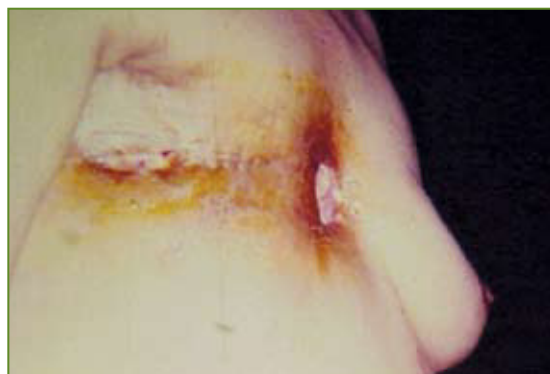

FIGURA 2A

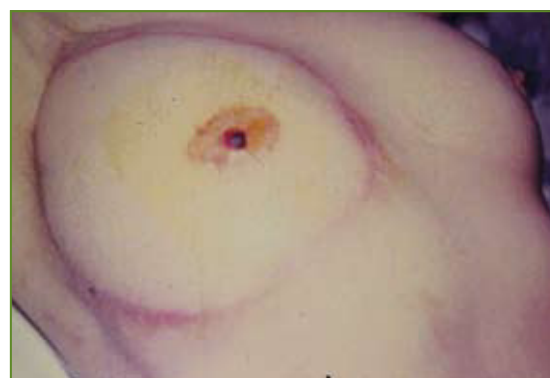

FIGURA 2B

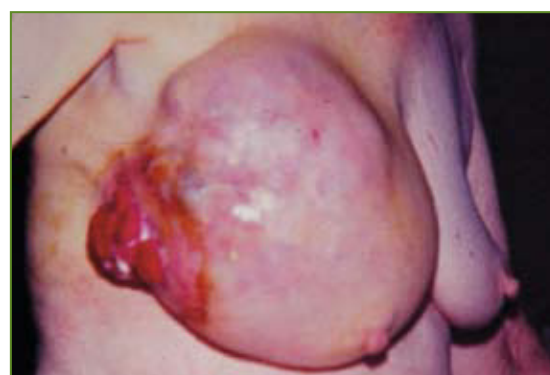

FIGURA 3A

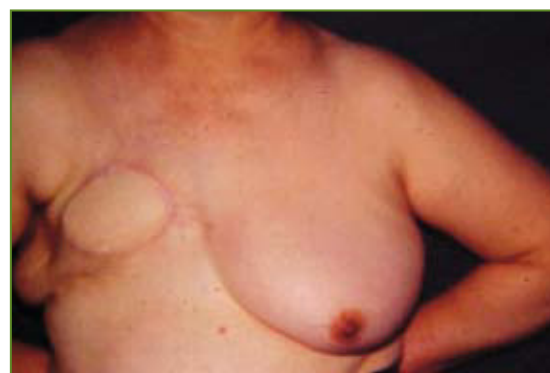

FIGURA 3B

vención de las secuelas estéticas del tratamiento conservador: La prevención de un mal resultado cosmético se logra:

A.- Con incisiones cutáneas adecuadas: arciformes en cuadrantes superiores y radiadas en cuadrantes inferiores.

B.- Realizando una adecuada exéresis del tumor que puede requerir remodelación con colgajos glandulares (Fig. 4), reconstrucciones parciales con colgajos miocutáneos y reparaciones especiales en tumorectomías centrales, en las cuales se debe extirpar el complejo areola-pezón.

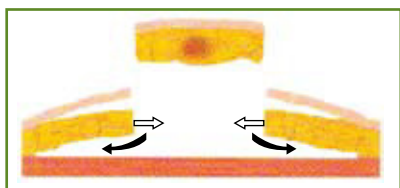


FIGURA 4

C.- En pacientes con hipertrofia mamaria se puede realizar extirpación amplia del tumor con técnicas de reducción mamaria, lo que facilita la radioterapia postoperatoria y permite extirpación del tumor con bordes amplios (10) (11).

3.2.- Oncoplástica en el tratamiento de las secuelas estéticas de la cirugía conservadora. La corrección de un mal tratamiento conservador en mamas irradiadas ha sido extremadamente difícil y con resultados deficientes. Sin embargo, es posible:

A.- Corrección de posiciones inadecuadas de la areola.

La mala posición de la areola puede observarse sin una deformación de la mama. En estos casos se puede realizar reposicionamiento mediante injerto de la areola y el pezón. Ubicar la areola en el sitio adecuado de la mama es un procedimiento fácil, pero cerrar la pérdida de sustancia creada, puede resultar más complejo.

B.- Corrección de retracciones posteriores a la cirugía. Cicatrices retráctiles pueden corregirse mediante plásticas en "Z" única o múltiple. Nuevas técnicas se encuentran actualmente en desarrollo con resultados alen-

tadores en el remodelamiento de la mama, utilizando células adiposas de la misma paciente en la zona de la retracción (12).

C.- Corrección de asimetrías entre ambas mamas.

Se puede observar que la mama irradiada no presenta deformaciones, pero que es más pequeña y de posición más alta.

Esta alteración tiende a acentuarse con el tiempo y con el aumento de peso, especialmente si se agrega un embarazo y lactancia. En estos casos es necesario obtener la simetría de la mama contra lateral realizando una reducción mamaria con corrección de ptosis. Si existe una deformación de la mama tratada por el cáncer, la remodelación de la mama irradiada es difícil. Los resultados estéticos son deficientes y las complicaciones frecuentes. No es recomendable utilizar colgajos cutáneos o glandulares locales.

Rellenar la pérdida de sustancia con una prótesis presenta altas posibilidades de contractura capsular y fracaso.

En estos casos es recomendable realizar un colgajo musculocutáneo, especialmente con dorsal ancho. Este aporte de tejido vascularizado tiene menos posibilidades de fracaso, aunque puede dar un aspecto de parche en la mama remodelada. Los resultados estéticos publicados son buenos (13) (14) (15). Es importante agregar que el colgajo no impide el buen control mamográfico y ecográfico de la paciente. Un ejemplo de lo expuesto constituye el caso de una paciente con un cáncer de mama derecho tratado hace 15 años con cirugía conservadora y que presentó aumento de peso y un embarazo con lactancia exitosa por la mama contra lateral. El resultado fue una mama derecha retraída y pequeña y una mama izquierda voluminosa y ptósica (Fig. 5).

La solución para esta paciente fue la reparación de la mama tratada por cáncer a través de un colgajo miocutáneo del dorsal ancho y reducción de la mama contra lateral (Fig. 6).

4.- Oncoplástica en pacientes que requieren una mastectomía:

La mastectomía total es un procedimiento aún frecuente en la actualidad, debido a diagnósticos de lesiones más pequeñas en las cuales se logra demostrar multicentricidad gracias a los mejores estudios de imágenes mamarias disponibles.

Mastectomías bilaterales profilácticas pueden plantearse en pacientes con mutación genética. Esta gran agresión quirúrgica ha sido aceptada cuando va acompañada de una reconstrucción mamaria inmediata bilateral (16) (17).

Otra causa de mastectomía es una inadecuada relación del volumen tumoral con el volumen mamario que imposibilita una adecuada cirugía conservadora.

La oncoplastica en la actualidad nos plantea que cuando es necesario realizar una mastectomía debe ser considerada una reconstrucción mamaria que disminuya el efecto psicológico negativo del cáncer de mama (18) (19).

El principal beneficio de la reconstrucción mamaria se relaciona con la percepción de la imagen corporal (20) (21).

La reconstrucción mamaria no retarda el diagnóstico ni aumenta la recurrencia local (22). Se ha demostrado que la reconstrucción mamaria no se asocia a una menor supervivencia global (23). Por lo tanto, es recomendable plantearse la posibilidad de reconstrucción mamaria en toda paciente que deba someterse a una mastectomía, realizando una adecuada evaluación para definir la mejor técnica posible de efectuar.

FORMAS DE RECONSTRUCCIÓN MAMARIA

1.- Implantes

La reconstrucción mamaria puede realizarse con implantes constituyendo una técnica ampliamente utilizada en el mundo. Se indica preferentemente en pacientes de edad avanzada, en enfermas que requieran o desean un procedimiento de menor complejidad quirúrgica y de recuperación rápida. Es el método de elección en pacientes con poca disponibilidad de tejidos autólogos.

Es preferible evitar la asociación de reconstrucción mamaria con implantes y radiote-

rapia debido al elevado porcentaje de complicaciones descrito en la literatura (24) (25).

2.- Colgajos miocutáneos

La reconstrucción mamaria con colgajo miocutáneo se recomienda en pacientes jóvenes o en edad media de la vida, en buenas condiciones de salud y con disponibilidad de tejidos autólogos (26).

Los colgajos utilizados con mayor frecuencia son los colgajos miocutáneos de recto anterior y colgajos miocutáneos de dorsal ancho. Nuestra primera opción es el colgajo de recto anterior el cual permite resultados que se aproximan a la excelencia. En los equipos de larga experiencia existe consenso en que este colgajo es lábil y puede presentar zonas de necrosis que complican el post operatorio y perjudican el resultado cosmético final. Lo anterior es especialmente válido cuando existen condiciones adversas en pacientes fumadoras, diabéticas, obesas y con afecciones que afectan la microcirculación. Se han diseñado diferentes estrategias para disminuir las necrosis de este colgajo. En algunos centros se ha decidido realizar doble pedículo en todas las pacientes y en instituciones de avanzada tecnología se realiza el colgajo libre, que requiere de suturas microquirúrgicas.

En Clínica Las Condes e Instituto Nacional del Cáncer estamos realizando una alternativa diferente que consiste en realizar la reconstrucción mamaria con colgajo miocutáneo de recto anterior con un pedículo y si se aprecia sufrimiento del colgajo se complementa la irrigación con una sobrecarga microquirúrgica.

Los resultados preliminares con esta estrategia demostraron 0 % de necrosis de colgajo en 25 pacientes que presentaban aumento del riesgo de necrosis.

La reconstrucción de areola y pezón es parte integral de la reconstrucción mamaria y se realiza en forma diferida, una vez que la neo mama haya alcanzado su forma, volumen y posición final.

La reconstrucción mamaria inmediata con conservación de piel ha permitido plantear la posibilidad de una mastectomía profiláctica en casos muy seleccionados de pacientes con alto riesgo de cáncer de mama. Deben existir

adecuadas condiciones para una reconstrucción mamaria exitosa

Momento de la reconstrucción mamaria.

En la actualidad se prefiere la reconstrucción mamaria inmediata con la cual se logran los mejores resultados cosméticos, sin embargo en su indicación deben considerarse los aspectos oncológicos.

En pacientes con tumores localmente avanzados es necesario primero realizar quimioterapia y radioterapia dejando la mastectomía para el final del tratamiento, la cual puede ser complementada con una reconstrucción mamaria inmediata.

En cáncer in situ extenso es posible extirpar el tejido mamario, resecao areola y pezón conservando la piel de la mama. En estos casos es cuando se logra los mejores resultados cosméticos (Fig. 7).

Actualmente se encuentran en etapa de estudio estrategias que conservan areola y pezón, realizando biopsias rápidas del tejido mamario retroareolar y radioterapia intraoperatoria de areola y pezón (27).

En etapas I y II, es posible plantearse la mastectomía con conservación de piel y reconstrucción mamaria inmediata, sin embargo es muy importante una cuidadosa evaluación oncológica que permita una extirpación de la lesión tumoral con bordes quirúrgicos libres. La posibilidad de radioterapia postoperatoria es planteable cuando se realiza reconstrucción mamaria con colgajo miocutáneo que debe tener una muy buena irrigación, para disminuir al máximo las complicaciones. Estas pacientes deben evaluarse a futuro para confirmar la factibilidad de realizar radioterapia sobre un colgajo miocutáneo.

La reconstrucción mamaria es un procedimiento complejo que debe ser realizado por un equipo médico de experiencia ya que no está exento de posibles complicaciones.

CONCLUSIONES

La cirugía oncoplástica de la mama ha constituido un avance en el tratamiento de la mujer con cáncer de mama permitiendo tratamientos oncológicos adecuados con el menor daño cosmético. A su vez, ha generado la necesidad de evolucionar en el enfrentamiento de los tumores mamaros y

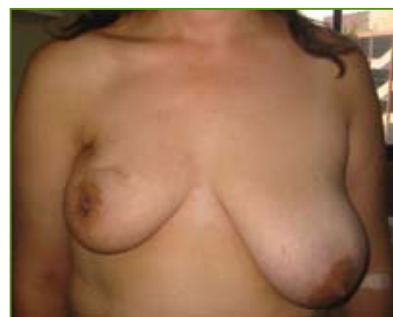

FIGURA 5

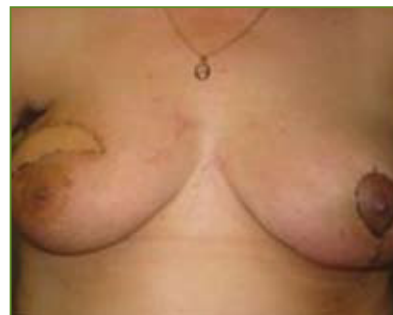

FIGURA 6

pensar en la necesidad de la existencia de un cirujano de mama con conocimientos en imágenes de la mama, biología molecular, anatomía patológica, radioterapia, quimioterapia y cirugía de la mama, incluyendo técnicas quirúrgicas de cirugía plástica reparadora como reducción mamaria, reconstrucción parcial de mama, reconstrucción total mamaria con prótesis, con tejidos autólogos y colgajos libres (1)(28)(29).

Este nuevo especialista con formación oncológica y plástica reparadora en mama, es un apoyo importante en los equipos o unidades de patología mamaria, permitiendo un manejo quirúrgico que incluya la cirugía oncoplástica en la paciente con cáncer de mama.

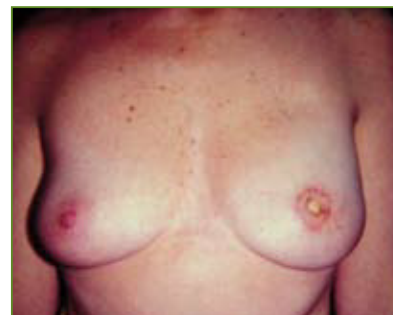

FIGURA 7

BIBLIOGRAFÍA

- 1> Skillman JM, Humzah MD. The future of breast surgery: a new subspecialty of oncoplastic breast surgeons? *The Breast* 2003; 12: 161-162.
- 2> Petit JY, Lehmann A, Griggio L, et al. Deux cents reconstructions mammaires totales faites a l' Institut Gustave-Roussy depuis 1976. *Ann Chir Plast Esthet* 1985; Vol: XXX No 1
- 3> Petit JY, Lehmann A, Margulis A, Rigaut L. Les techniques de chirurgie plastique du sein en carcinologie mammaire. *Ann Chir Plast* 1982 Vol XXVII No 1
- 4> Fisher B, Anderson S, Bryant J, et al. Twenty year follow-up of randomized trial comparing total mastectomy, lumpectomy, and lumpectomy plus irradiation for the treatment of invasive breast cancer. *N Engl J Med* 2002; 347: 1233.
- 5> Veronesi U, Cascinelli N, Mariani L, et al. Twenty year follow-up of a randomized study comparing breast-conserving surgery with radical mastectomy for early breast cancer. *N Engl J Med* 2002; 347: 1227.
- 6> Veronesi U, Paganelli, Galimberti V, et al. Sentinel node biopsy to avoid axillary dissection in breast cancer with clinically negative lymph nodes. *Lancet* 1997; 349:1864.
- 7> Clough KB, Baruch J. Plastic surgery and conservative treatment of breast cancer. Indications and results. *Ann Chir Plast Esthet*. 1992; 37(6):682-692.
- 8> Anderson BO, Masetti R, Silverstein MJ. Oncological approaches to partial mastectomy: an overview of volume-displacement techniques. *Lancet Oncol* 2005; 6(3):145-157.
- 9> Asgeirsson KS, Rasheed T, McCulley SJ, et al. Oncological and cosmetic outcomes of oncoplastic breast conserving surgery. *Eur J Surg Oncol*, 2005, 31(8):817-823.
- 10> Clough KB, Lewis JS, Couturaud B, et al. Oncoplastic techniques allow extensive resections for breast conserving therapy of breast carcinomas. *Ann Surg*, 2003;237 (1): 26-34.
- 11> Kaur N, Petit JY, Rietjens M, et al. Comparative study of surgical margins in oncoplastic surgery and quadrantectomy in breast cancer. *Ann Surg Oncol*, 2005;12 (7): 539-545.
- 12> Spear SL, Wilson HB, Lockwood MD. Fat injection to correct contour deformities in the reconstructed breast. *Plast Reconstr Surg*.2005; 116(5):1300-5.
- 13> Delay E, Robin Jy, Rivoire M. Reconstructions partielles esthétiques des déformations majeures du sein et des rechutes intramammaires après traitement conservateur. Mole B éd. *Actualités de chirurgie esthétique*. Paris : Masson, 1993 :41-55.
- 14> Slavin SA, Love SM, Sadowsky NL. Reconstruction of the radiated partial mastectomy defect with autogenous tissues. *Plast Reconstr Surg* 1992; 90 : 854-865.
- 15> Kat CC, Darey CM, O'Donoghue JM, et al. The use of the latissimus dorsi musculocutaneous flap for immediate correction of the deformity resulting from breast conservation surgery. *Br J Plast Surg* 1999; 52:99-103.
- 16> Hartmann LC, Schaid DJ, Woods JE, et al. Efficacy of bilateral prophylactic mastectomy in women with a family history of breast cancer . *N Engl J Med* 1999; 340:77-84.
- 17> Barton MB, West CN, In-Lu A Liu, et al. Complications following bilateral prophylactic mastectomy. *J Natl Cancer Inst*; 2005;2005:61-66.
- 18> Rowland JH, Desmond KA, Meyerowitz BE, et al. Role of breast reconstructive surgery in physical and emotional outcomes among breast cancer survivors. *J Natl Cancer Inst* 2000; 92(17):1422-9.
- 19> Brandberg Y, Malm M, Rutqvist LE, et al. A prospective randomised study (named SVEA) of three methods of delayed breast reconstruction. Study design, patients preoperative problems and expectations. *Scand J Plast Reconstr Surg Hand Surg*, 1999; 33(2): 209-216.
- 20> Shover LR. Sexuality and body image in younger women with breast cancer: *J Natl Cancer Inst Monogr*.1994; 16: 177-182.
- 21> Keith DJ, Walker MB, Walker LG, et al. Women who wish breast reconstruction: Characteristics, fears and hopes. *Plast Reconstr Surg*; 2003; 111(3):1051-1056.
- 22> Slavin SA, Love SM, Goldwyn RM, et al. Recurrent breast cancer following immediate reconstruction with myocutaneous flap. *Plast Reconstr Surg* 1994; 93 (6):1191-1204.
- 23> Noone RB, Fraier TG, Noone GC, et al. Recurrent of breast carcinoma following immediate reconstruction: 13 year review. *Plast Reconstr Surg* 1994; 93(1):96-106.
- 24> Barreau PL, Le M, Rietjens M, et al. Risk factors for failure of immediate breast reconstruction with prostheses after total mastectomy for breast cancer. *Cancer* 1992; 70:1145.
- 25> Evans GRD, Schusterman MA , Kroll SS, et al. Reconstruction and the radiated breast: is there a role for implants? *Plast Reconstr Surg* 1995; 96:1111-1115.
- 26> Petit JY, Lehmann A, Rietjens M. Resultants a long terme après reconstruction mammaire. Séminaire de techniques de chirurgie plastique mammaire en cancerologie. 1989.
- 27> Petit JY, Veronesi U, Orecchia R, et al. Nipple-sparing mastectomy in association with intra operative radiotherapy (ELIOT): a new type of mastectomy for breast cancer treatment. *Breast Cancer Res Treat* 2005;27:1-5.
- 28> Skillman JM, Humzah MD. The future of breast surgery: a new subspecialty of oncoplastic breast surgeons? *Breast* 2003;12 (3):161-162.
- 29> Brown IM, Wilson CR, Doughty JC, et al. The future of breast surgery:a new subspecialty of oncoplastic breast surgeons? *Breast* 2004; 13(1):82.