

# TOMOGRAFÍA COMPUTADA MULTICORTE DE CORONARIAS

DRA. PATRICIA BITAR H.  
RADIÓLOGO.  
DEPARTAMENTO DE RADIOLOGÍA.  
CLÍNICA LAS CONDES.  
pbitarh@yahoo.com

DR. FERNANDO FLORENZANO U.  
CARDIÓLOGO.  
DEPARTAMENTO DE ENFERMEDADES CARDIOVASCULARES.  
CLÍNICA LAS CONDES.  
DEPARTAMENTO DE MEDICINA ORIENTE.  
UNIVERSIDAD DE CHILE.  
fflorenz@med.uchile.cl

## RESUMEN

La tomografía computada de arterias coronarias (angiotac) es un estudio no invasivo de las arterias coronarias, actualmente posible gracias a los grandes avances técnicos en tomografía computada, con equipos más rápidos y que permiten cortes más finos, con mejor resolución espacial y temporal, necesarias en la evaluación de pequeñas arterias con curso tortuoso y movimiento constante. Permite evaluar anatomía cardíaca, incluyendo las arterias coronarias, analizar motilidad y función ventricular, así como evaluar la anatomía extracardíaca. Las indicaciones de este estudio han ido evolucionando en la medida en que se han ido logrando imágenes más nítidas y con mayor detalle anatómico y funcional, lo que ha permitido lograr diagnósticos más precisos. El presente artículo tiene por objeto revisar conceptos generales sobre el angiotac coronario, en qué consiste, cómo se realiza, sus utilidades, ventajas y desventajas, e indicaciones actuales propuestas.

## SUMMARY

Computed tomography of the heart (coronary ctangiography) is a non-invasive study of the coronary arteries, that has been made possible due to great advances in CT technology, with the development of faster scans and higher number of detectors, which enable high spatial and temporal resolution, needed to image the small, tortuous and constantly moving arteries. It allows evaluation of cardiac anatomy, including

the coronary arteries, extracardiac anatomy, and assessment of ventricular motility and function. The appropriate patient selection for this study has changed over the years because of the development of better images which allow more accurate diagnoses. The object of the following article is to provide general concepts of CT angiography, regarding how it is done, what it is used for, its advantages and disadvantages, and proposed indications.

**Keywords:** Coronary Angiography, Tomography, X-Ray Computed.

La coronariografía convencional sigue siendo el patrón de referencia clínico en el diagnóstico de enfermedad coronaria y en la graduación de estenosis cuando esta existe, siendo un examen indispensable para planear y guiar procedimientos endovasculares o cirugías en caso que exista indicación en tal sentido. Sin embargo, la acumulación de placa aterosclerótica en la pared de las arterias coronarias comienza mucho antes que el desarrollo de estenosis luminal (1), y en las primeras etapas se asocia a remodelamiento positivo del vaso (2), sin estar en esa etapa adecuadamente representado el compromiso con el estudio angiográfico. Otra limitación del estudio invasivo lo constituyen los riesgos involucrados por la punción arterial, de embolización, de arritmias y de perforación de estructuras vasculares, riesgos que son por lo general muy bajos, pero inevitables. En este contexto resulta útil un examen no invasivo que permita evaluar el compromiso aterosclerótico tanto en fases precoces como más avanzadas de la enfermedad.

La tomografía computada multicorte de arterias coronarias (angio TAC coronario) es un estudio angiográfico no invasivo de las arterias coronarias. Los avances técnicos en tomografía computada, con equipos multi-detectores de 16 y 64 canales, o de doble fuente, han permitido realizar este tipo de estudio. El angio TAC coronario es un examen técnicamente más complejo que el resto de las tomografías computadas, porque tiene por objeto visualizar estructuras muy pequeñas como son las coronarias, que además tienen un rápido movimiento en cada latido cardiaco. Las múltiples filas de detectores y la mayor velocidad de giro del tubo de rayos X permiten cubrir un mayor volumen corporal en menor tiempo con mejor resolución espacial y temporal. La resolución espacial es indispensable para poder analizar las arterias coronarias de fino calibre y de curso tortuoso. La resolución temporal, que corresponde al tiempo necesario para adquirir una imagen, es fundamental para poder evaluar las arterias coronarias "quietas", sin artefactos producidos por el latido cardiaco. Con equipo multicorte de 64 canales se logra obtener el volumen de información en aproximadamente 8-12 segundos, lo que permite hacer el estudio en una sola apnea para evitar el artefacto producido por el movimiento respiratorio. Se logran imágenes con una resolución espacial de 0,4 x 0,4 x 0,4 mm en los ejes X, Y y Z. Se obtiene una resolución temporal de aproximadamente 165 mseg, lo que permite reconstruir en diástole el volumen completo, momento en que el corazón está más quieto. Esto sigue siendo inferior a la angiografía convencional, la que permite resolución espacial de aproximadamente 0,1 x 0,1 mm, y temporal menor a 20 mseg. (3). Una consecuencia de lo anterior, es que la precisión del angio TAC coronario para definir el grado de una estenosis es menor que el de la coronariografía convencional.

Para lograr visualizar el corazón "estático" es necesario hacer sincronización electrocardiográfica. Se registra el electrocardiograma del paciente al mismo tiempo que se adquieren las imágenes y posteriormente se reconstruye, utilizando la información obtenida solamente durante el diástole, momento en que el movimiento del corazón es menor (Figura 1).

Como ya se ha obtenido un volumen de información durante el ciclo cardiaco completo, también se reconstruyen las imágenes en 10 o 20 fases del ciclo, lo que permite ver el corazón en movimiento, evaluando motilidad, grosor miocárdico, volúmenes cardiacos (diastólico final, sistólico final, volumen de eyección, fracción de eyección), masa miocárdica, y analizar la motilidad y anatomía de las válvulas, especialmente aórtica y mitral que son las que sobresalen mejor ante el mayor contraste endovenoso (Figura 2).

Para poder realizar el examen se requiere que no existan contraindicaciones para el uso de medio de contraste yodado endovenoso y que el paciente tenga frecuencia cardiaca baja (ojalá menor o igual a 60 latidos por minuto), y bastante regular. Para conseguir esto se administra betabloqueador oral, o bien verapamilo en casos de antecedentes de broncoespasmo severo. Además se usa nitroglicerina sublingual (0,3 mg) para dilatar y mejorar las imágenes de las arterias. El estudio completo, incluyendo la instalación de vía venosa y preparación del

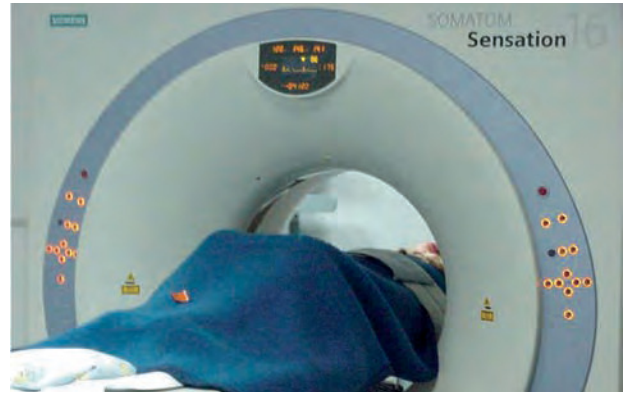


Figura 1a.

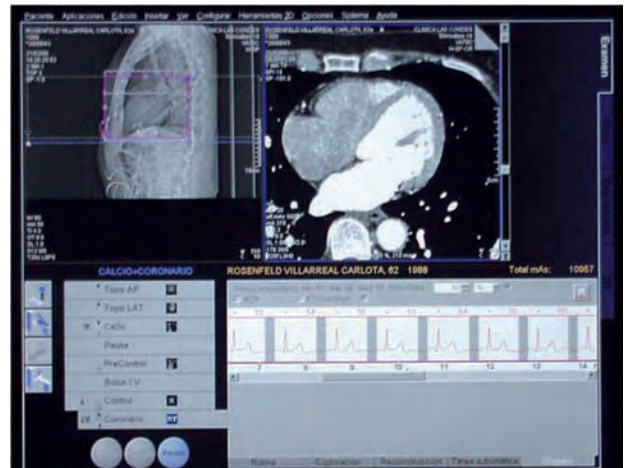


Figura 1b.

Figura 1: Realización de angiotac coronario. a) Paciente acostado en mesa de scanner, con electrodos que registran su ECG. b) Consola de scanner, que muestra con barra roja en el ECG el momento del ciclo cardiaco en que se reconstruyen las imágenes.

paciente, dura aproximadamente 30 minutos, sin embargo el tiempo en adquirir todas las imágenes es sólo de 5-10 minutos. El examen consta de dos etapas, la primera sin contraste endovenoso para cuantificar calcificaciones en arterias coronarias, y la segunda con contraste que corresponde al angio TAC propiamente tal. Cuando las calcificaciones son extensas, con score de Agatston mayor a 1000, la evaluación endoluminal tras la administración de contraste endovenoso suele ser limitada por el artefacto producido por el calcio de alta densidad, que opaca el lumen arterial. En muchos centros, si se encuentra esta situación, no se sigue adelante con la fase contrastada, por la poca confiabilidad que se tendrá en las conclusiones. Una vez adquirido el volumen se reconstruyen las imágenes en varias fases del ciclo cardiaco y se analizan en una estación de trabajo.

Un aspecto a tomar en cuenta en el momento de comparar esta nueva técnica de evaluación del paciente eventualmente coronario con otras técnicas no invasivas, o con la coronariografía convencional, se refiere a la dosis efectiva de radiación a la cual es necesario someter al paciente

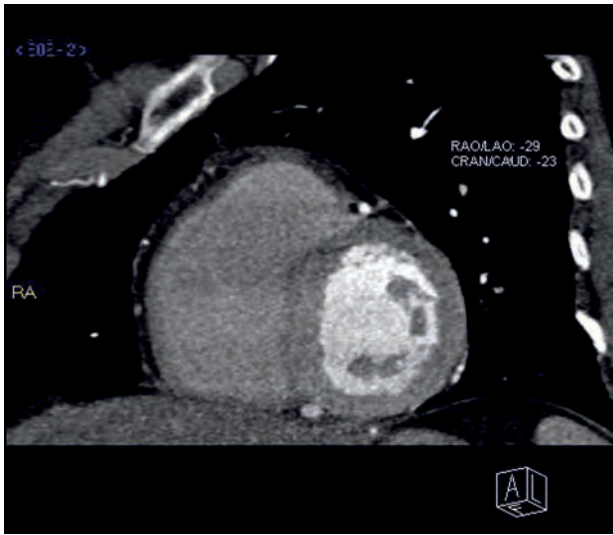


Figura 2a.

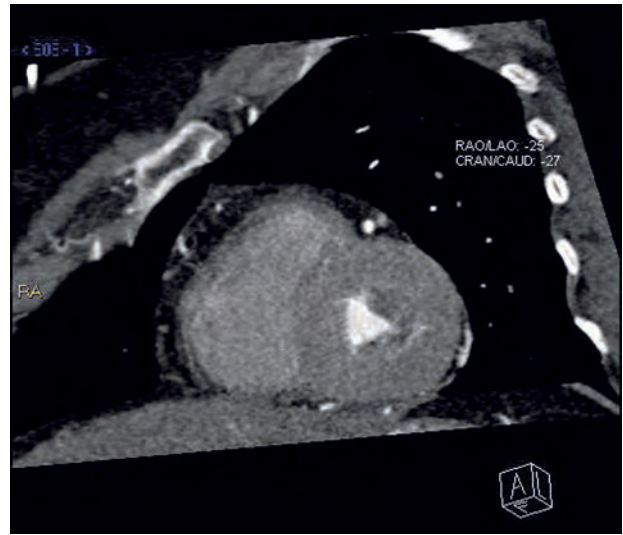


Figura 2b.

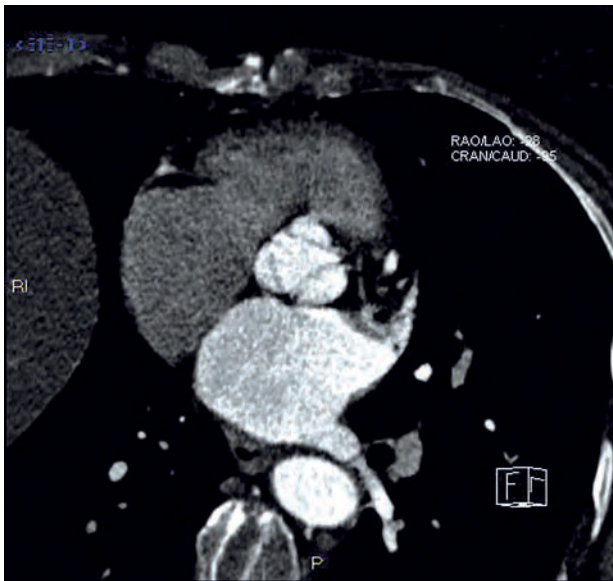


Figura 2c.

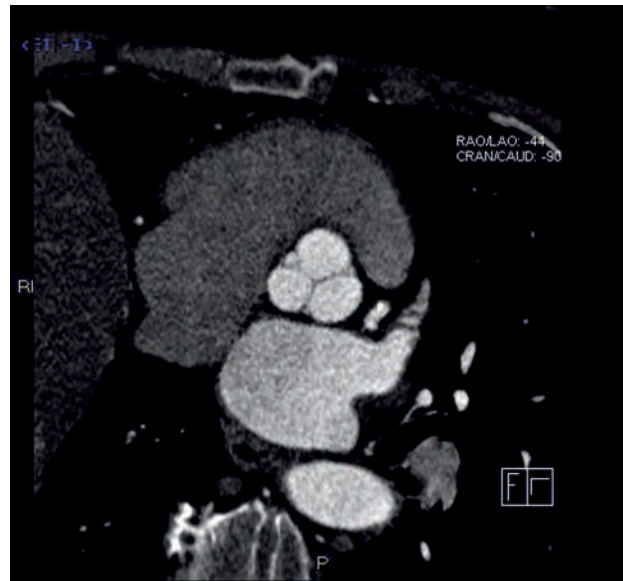


Figura 2d.

nuclear ( 9 a 12 mSv para el MIBI y 20 a 30 mSv para el Talio) (4), y con el test de esfuerzo y el ECO estrés (no producen radiación). Hay que considerar que si el angio TAC sugiere una enfermedad coronaria obstructiva, muchas veces se realiza una coronariografía invasiva, y si hay indicación, el paciente es sometido a un procedimiento de revascularización percutáneo, que implica mayor radiación aún. Por este motivo, es necesario definir muy bien las indicaciones en que este examen otorga mayor beneficio comparativo.

### INDICACIONES PROPUESTAS E INDICACIONES FRECUENTES

En general, el angio TAC permite evaluar la anatomía cardíaca, arterias coronarias, la motilidad y función ventricular, motilidad valvular, y también la anatomía extracardíaca, incluyendo pulmón, mediastino y pared torácica.

Con respecto al análisis específico de las arterias coronarias, un reciente metanálisis muestra alta sensibilidad y especificidad del angiotac de 64 canales en la evaluación de estenosis de arterias coronarias, en estudios hechos en general en pacientes que tienen indicación de angiografía coronaria invasiva. La sensibilidad en el análisis por segmento, por vaso y por paciente es de 93, 95 y 99% respectivamente, con especificidad de 96, 93 y 93% en igual análisis (7).

Las indicaciones habituales para la evaluación de las arterias coronarias pueden clasificarse en distintas categorías:

#### Tamizaje en pacientes asintomáticos:

El angio TAC coronario como se practica en nuestro país hasta aquí es en realidad dos exámenes en uno: (a) fase sin contraste: cuantificación del calcio en las coronarias y (b) estudio contrastado, o angiografía no invasiva en sí.

El fundamento de la medición del calcio en las coronarias, es que existe una correlación entre la cantidad de placa aterosclerótica del árbol coronario y la cantidad de calcio detectada por medios radiológicos finos (8). La cuantificación del calcio en las coronarias y su rendimiento pronóstico tiene una larga historia de seguimiento epidemiológico de cohortes (9, 12), porque está disponible a través de la técnica de tomógrafo ultra rápido, también llamado "Electron Beam Tomography" (EBT), desde la década de los 80. Estos estudios permitieron demostrar que el conocimiento de la cantidad de calcio (o su ausencia), agrega información a la que se puede obtener a través de la evaluación convencional de factores de riesgo cardiovascular, en el contexto de la prevención primaria. Tomando en cuenta que existe una buena correlación entre la detección del calcio con EBT y el TAC multicorte (13, 14), es que la Task Force del American College of Cardiology y American Heart Association ad hoc definió que su máxima utilidad lo constituyen los sujetos con riesgo intermedio de eventos cardíacos futuros (Score de Framingham entre 10 y 20%) (15).

En estos sujetos de riesgo intermedio, el conocer la cantidad de calcio

en las coronarias, y su comparación con tablas normales según edad, puede ser de importancia en el momento de definir necesidad de uso de estatinas, aspirina, así como definir objetivos de tratamiento para la hipertensión arterial, decisiones que dependen de la evaluación global de riesgo cardiovascular. Además, puede servir para motivar a pacientes reuuentes a abandonar hábitos como el tabaquismo.

La detección de calcio en las coronarias con los tomógrafos multicorte de 16 y 64 canales produce una radiación bastante menor que el examen contrastado (4), por lo que empieza a ser un examen atractivo desde el punto de vista de aplicación en una población asintomática. En nuestro país, esta modalidad aislada no está fácilmente disponible hoy, entre otras cosas, por un problema económico y de reembolso por las agencias aseguradoras, problemas que se han solucionando en otros países.

La detección del calcio coronario efectuada en forma aislada es un examen más seguro que el examen contrastado, permitiría mayor rendimiento de tamizaje que el test de esfuerzo, con frecuencia usado, en forma inapropiada, en el contexto de prevención primaria (16). La prueba de esfuerzo se hace positiva sólo frente la enfermedad coronaria obstructiva, y da a muchos sujetos con factores de riesgo presentes, una falsa sensación de seguridad.

El angio TAC coronario completo, incluyendo la fase contrastada, es más difícil de justificar en un escenario de prevención primaria, por su excesiva radiación y por ser un examen caro, sin que se encuentre fundamentada una relación costo – beneficio favorable (17-18). Algunos pacientes insisten en realizar un "examen definitivo", pero no invasivo, para descartar la presencia de enfermedad coronaria, y en esos casos se puede justificar en forma individual.

Se ha propuesto que el angio TAC contrastado puede estar indicado en pacientes asintomáticos de alto riesgo coronario, pero esta posición no se ha fundamentado en forma sólida. En esos pacientes, es necesario de todos modos tomar medidas drásticas farmacológicas y no farmacológicas de control de los factores de riesgo, y el detectar una enfermedad coronaria avanzada asintomática es poco frecuente, y no hay evidencia que la revascularización mejore su pronóstico en esos casos (18) (Figura 3).

#### Evaluación en pacientes sintomáticos

Pacientes que se presentan con dolor torácico, para evaluar la probabilidad que sea de origen coronario, pertenecientes a uno los siguientes grupos:

(a) Dolor atípico, en condiciones en las cuales se sabe que el test de esfuerzo no tiene buen rendimiento, como pacientes muy sedentarios o con trastornos músculo-esqueléticos, presencia de trastorno ECG basal que dificulte su interpretación como HVI, BCRI, WPW. El angioTAC puede ser una alternativa a métodos más convencionales (test Eco Dobutamina, test de Perfusión) (18) (Figura 4). El paciente crónico con dolor típicamen-

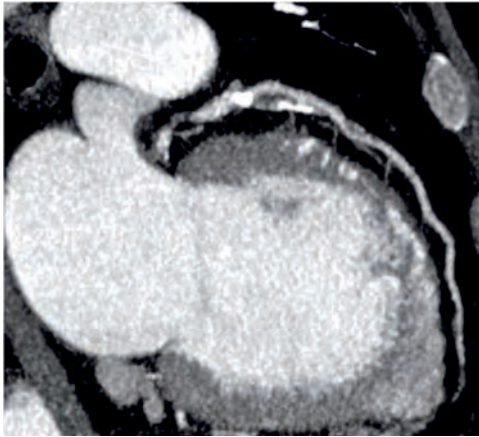

Figura 3a.

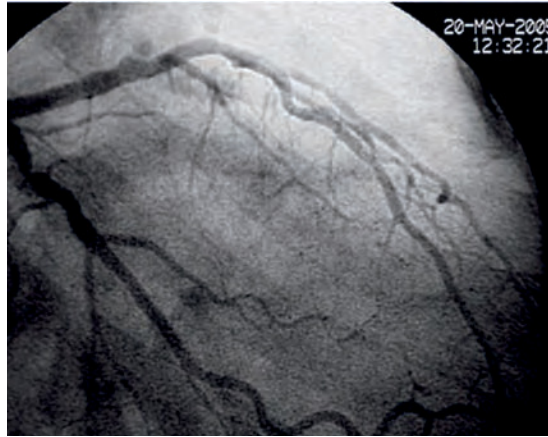


Figura 3b.

Figura 3: Paciente asintomático con múltiples factores de riesgo cardiovascular. Extenso compromiso ateromatoso de arteria descendente anterior. a) Angiotac muestra arteria descendente anterior con extenso compromiso por placas mixtas con remodelamiento positivo del vaso. b) Coronariografía que solo demuestra discreta irregularidad del lumen, subestimando el compromiso ateromatoso.

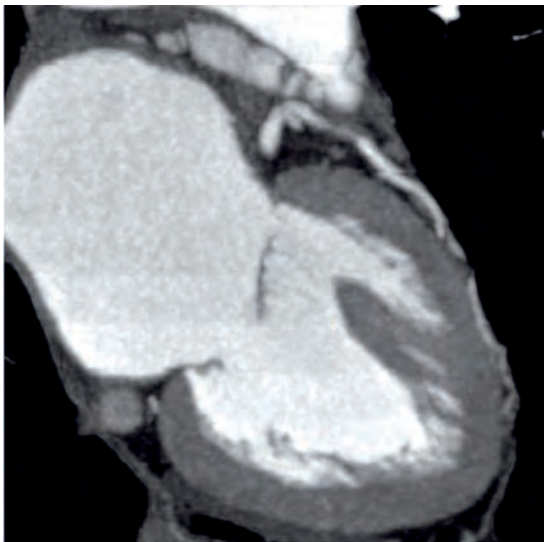

Figura 4a.

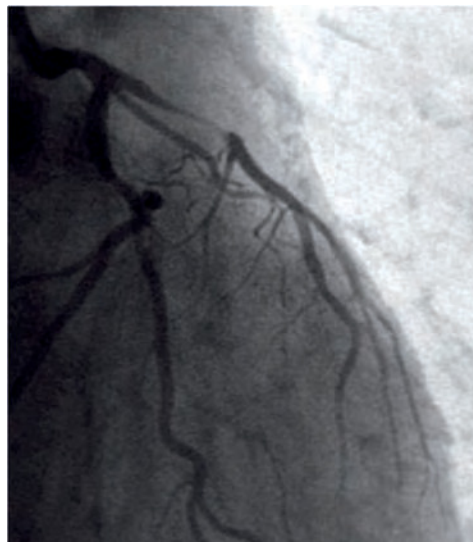


Figura 4b.

Figura 4: Paciente que consulta por dolor torácico atípico. Lesión significativa en segmento proximal de arteria descendente anterior. a) Angiotac que demuestra placa no calcificada larga en segmento proximal de arteria descendente anterior que determina estenosis mayor a 80%. b) Coronariografía que confirma lesión significativa en arteria descendente anterior proximal. Fue tratada con angioplastia y stent.

te coronario, en el cual la probabilidad de enfermedad coronaria es alta, el angio TAC por lo general no está indicado: si clínicamente se piensa que el paciente probablemente se podría beneficiar de intervención percutánea o quirúrgica, debe preferirse la angiografía coronaria invasiva. De otra manera, se estaría incrementando el costo y la radiación global del proceso diagnóstico, además de tener que sufrir el paciente exposición al medio de contraste yodado en dos oportunidades. En el mismo paciente con dolor típico anginoso, si lo que se requiere es un test no invasivo para evaluar la extensión y severidad del compromiso coronario, con miras a definir si es candidato o no a estudio invasivo, deben preferirse las pruebas provocadoras de isquemia o los tests de perfusión, que se encuentran bien validados en esta situación clínica.

**(b)** Resultado de Prueba de Esfuerzo ambigua (riesgo intermedio). El angio TAC coronario puede ser una alternativa a métodos más convencionales (test Eco Dobutamina, test de perfusión), frente a este escenario clínico (18). Los estudios que comparan el rendimiento diagnóstico

del angioTAC de 16 y 64 cortes para predecir la enfermedad coronaria significativa arrojan un rendimiento diagnóstico superior a los tests de perfusión y Eco Dobutamina, para el diagnóstico de enfermedad coronaria (19-20) (Figura 5). Consideraciones de costo efectividad, experiencia y disponibilidad local, pueden inclinar la balanza hacia una u otra estrategia.

**(c)** Dolor torácico de reposo reciente, se presenta en Servicio de Urgencia o consultorio, de riesgo intermedio y bajo (evaluación inicial) (18). En los pacientes en los cuales han pasado menos de seis horas y en aquellos en los cuales el resultado de los marcadores séricos son ambiguos, el angio TAC ofrece un resultado rápido y eficaz para el manejo del paciente. El paciente que tiene demostrado un síndrome coronario agudo y que el clínico piensa que se puede beneficiar de revascularización coronaria, necesita una coronariografía invasiva sin tardanza. Frente a casos de dolor torácico agudo o disnea de presentación reciente, el angio TAC permite descartar no sólo la enfermedad coronaria como

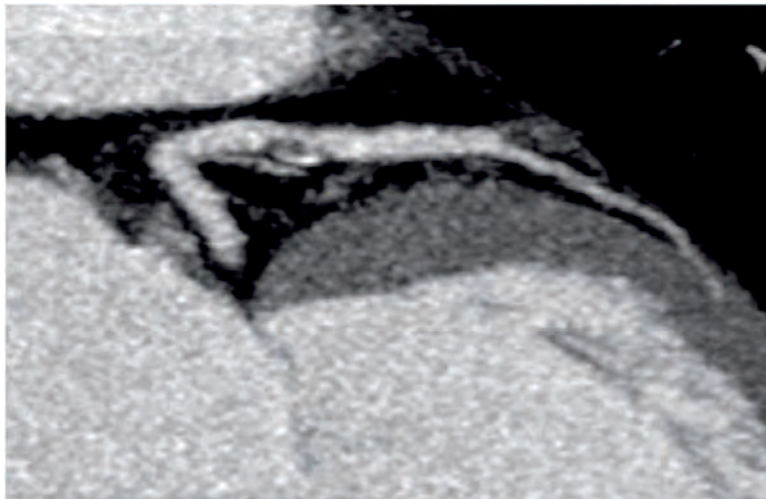


Figura 5a.

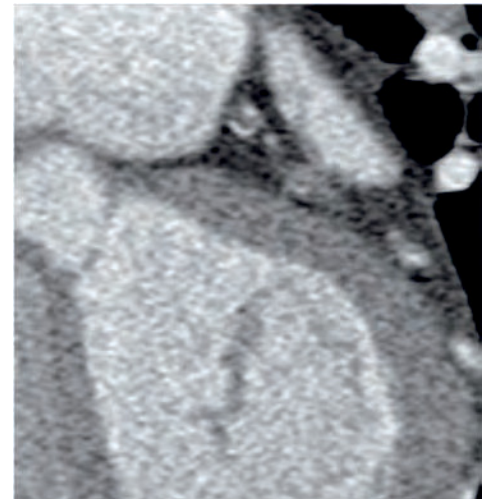

Figura 5b.

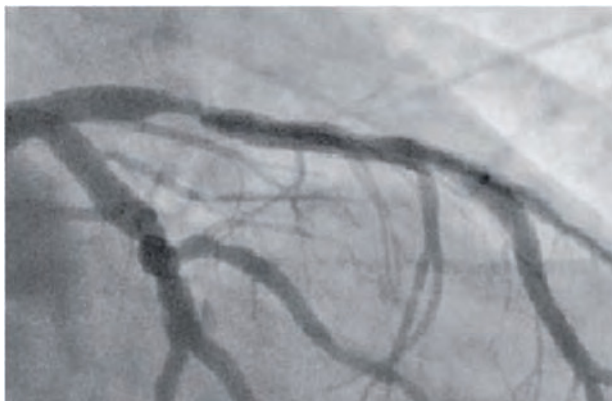


Figura 5c.

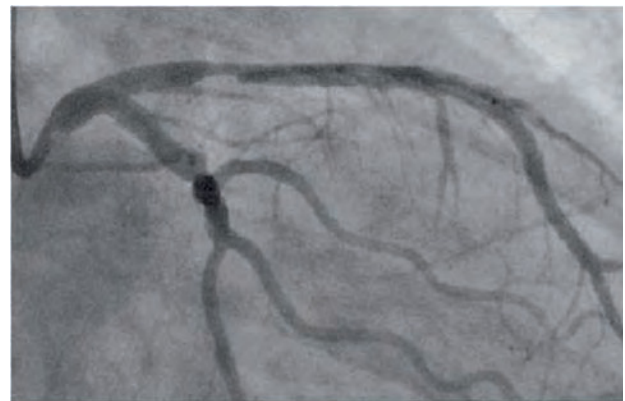

Figura 5d.

Figura 5: Paciente con dolor torácico y de riesgo intermedio. Placa mixta en arteria descendente anterior que determina estenosis mayor a 50%. a) Angiotac que muestra placa mixta menor a 1 cm de largo en arteria descendente anterior con disminución de calibre mayor a 50%. b) Corte axial al vaso afectado en angiotac que muestra placa mixta significativa. c) Angiografía convencional que confirma lesión estenosante en arteria descendente anterior. d) Control angiográfico previo a angioplastia. e) Control angiográfico posterior a angioplastia y colocación de stent que muestra buena dilatación.

causa, sino que la embolía pulmonar y la disección aórtica (“triple rule out”) (21). Esta última solicitud debe ser hecha con criterio, sobre todo en personas jóvenes, porque produce una radiación importante, al ampliar la ventana de corte fino (5).

#### OTRAS INDICACIONES

Una indicación establecida del angio TAC coronario es en casos de sospecha de origen anómalo de arterias coronarias (18). La información anatómica que este examen otorga en estos casos es superior a la que brinda la coronariografía convencional. (Figura 6). También es útil frente al paciente con insuficiencia cardíaca de reciente comienzo, para el estudio etiológico (18).

El angio TAC coronario permite también analizar la permeabilidad de

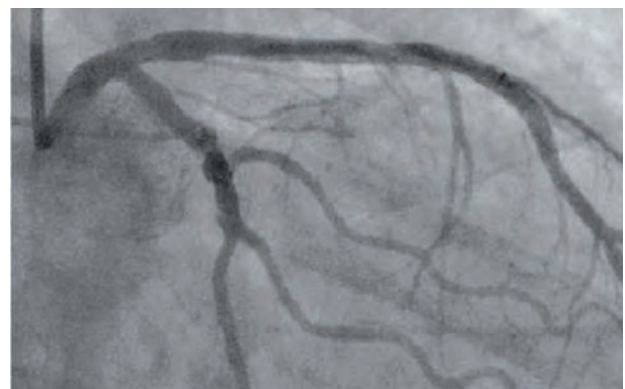


Figura 5e.

stents y puentes coronarios (17), lo que puede tener utilidad frente al paciente revascularizado que se presenta nuevamente con dolor torácico (18) (Figura 7). Para ver con claridad detalles intrastent (descartar reestenosis severa), se requiere un TC multicorte de por lo menos 64 elementos, y los stents evaluados deben tener un diámetro sobre los 3 mm. En los stents de menor calibre, dada la resolución del angiotac, muchas veces no es posible la adecuada evaluación endoluminal y sólo se logra definir permeabilidad distal al stent y posibles sitios de este-

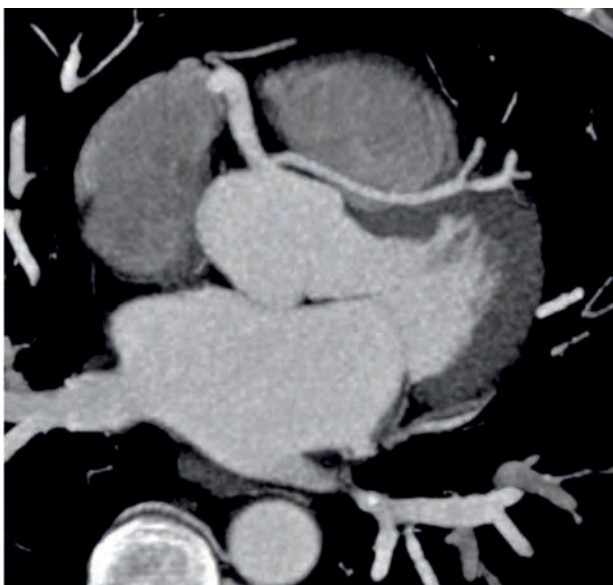


Figura 6a.

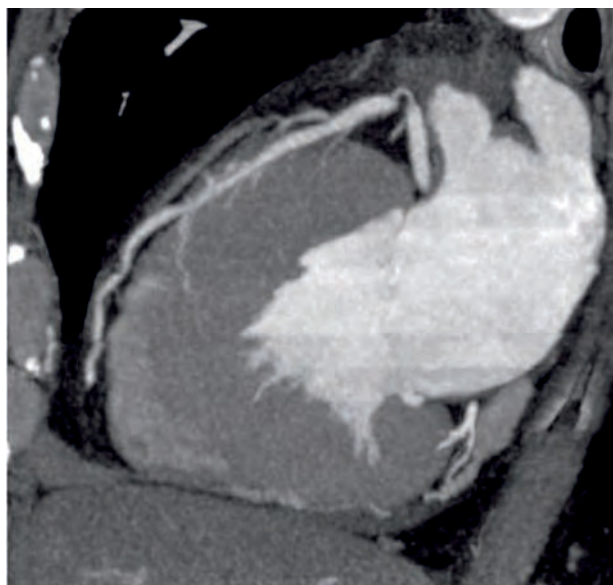


Figura 6b.

Figura 6: Otras aplicaciones de angiotac coronario. a) Origen anómalo de arteria coronaria izquierda a partir de arteria coronaria derecha, con curso interarterial. b) Puente intramiocárdico de arteria descendente anterior.

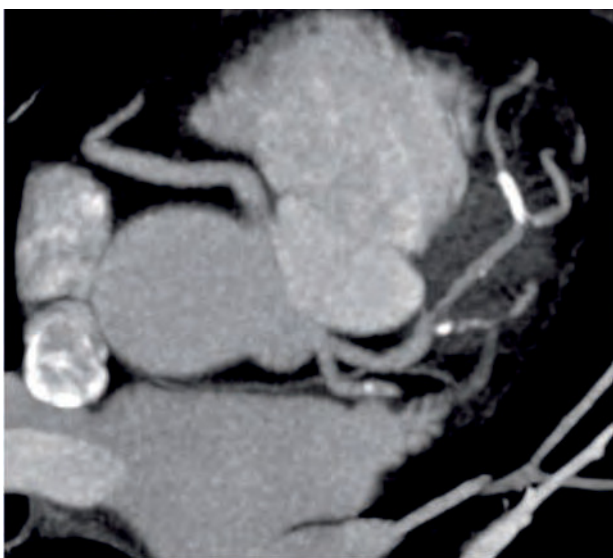

Figura 7a.

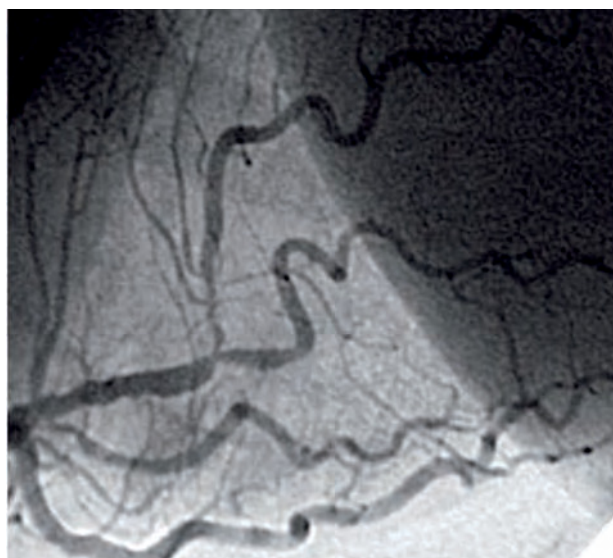


Figura 7b.

Figura 7: Evaluación de permeabilidad de stent. a) Stent en arteria descendente anterior, con existencia de contraste en arteria distal al stent, con placa en origen de rama diagonal adyacente al stent. b) Coronariografía que demuestra placa en rama diagonal y la permeabilidad del stent, logrando además visualizar estenosis intrastent, no evaluable por el angiotac en este caso específico, constituyendo una de sus limitaciones.

nosis adyacentes a sus extremos. En algunos pacientes que deberán ser reintervenidos post puente coronario mamario, este examen puede dar información crítica sobre la relación del esternón con el puente mamario, y guiar la aproximación quirúrgica. En otros casos en los cuales se planea una intervención percutánea, el contar previamente con la información que da un angio TAC coronario puede ser muy importante para elegir el mejor abordaje, como en casos de oclusión crónica. El angio TAC de corazón tiene otras indicaciones establecidas, como las

cardiopatías congénitas complejas, la evaluación de masas o tumores cardíacos, o enfermedades del pericardio, sobre todo cuando la información con otras técnicas es insuficiente para hacer un diagnóstico acabado (17-18).

Nuevas indicaciones establecidas del angio TAC de corazón lo constituyen el mapeo venoso para ablación por radiofrecuencia en casos de fibrilación auricular y la instalación de los resincronizadores en casos de insuficiencia cardíaca (18).

En resumen, el angio TAC coronario tiene como ventaja que permite evaluar tanto el lumen como la pared arterial, el resto de la anatomía cardíaca y extracardiaca, medir motilidad y volúmenes, todo en un mismo examen. Sus limitaciones son la menor resolución espacial y temporal en comparación con la angiografía convencional, la dificultad en la evaluación del lumen arterial en caso de calcificaciones extensas y de stents, su dosis relativamente alta de radiación y la necesidad de tener frecuencia cardíaca regular y no mayor a 60 latidos por minuto para obtener imágenes de adecuada calidad diagnóstica.

## BIBLIOGRAFÍA

1. Stary HC, Chandler AB, Dinsmore RE et al. A Definition of Advanced Types of Atherosclerotic Lesions and a Histological Classification of Atherosclerosis. A Report From the Committee on Vascular Lesions of the Council on Arteriosclerosis, American Heart Association. *Circulation* 1995;92:1355-1374.
2. Glagov S, Weisenberg E, Zarins CK et al. Compensatory enlargement of human atherosclerotic coronary arteries. *N Engl J Med.* 1987 May 28;316(22):1371-5.
3. Ohnesorge BN, Flohr TG, Becker CR et al. Multislice and Dual-source CT in Cardiac Imaging. 2nd Ed. Springer, Berlin, 2007.
4. Einstein A, Moser K, Thompson R, Cerqueira M, Henzlova M Radiation Dose to Patients From Cardiac Diagnostic Imaging. *Circulation* 2007 116: 1290 – 1305.
5. Einstein, AJ, Henzlova MJ, Rajagopalan, S. Estimating Risk of Cancer Associated With Radiation Exposure From 64-Slice Computed Tomography Coronary Angiography. *JAMA* 2007;298 (3):317-323.
6. Hussmann L, Valenta I, Gaemperli O et al. Feasibility of low-dose coronary CT angiography: first experience with prospective ECG-gating. *Eur Heart J.* Published on line. doi:10.1093/eurheartj/ehm613.
7. Vanhoenacker PT, Heijnenbrok-Kal MH, Van Heste R, et al. Diagnostic performance of multidetector CT angiography for assessment of coronary artery disease: Meta-analysis. *Radiology* 2007; 244:419-428.
8. Rumberger JA, Simons DB, Fitzpatrick LA et al. Coronary artery calcium area by EBT and coronary artery plaque area. An histopathologic correlative study. *Circulation* 1995; 92:2157-2162.
9. Arad Y, Goodman KJ, Roth M, et al. Coronary calcification, coronary disease risk factors, C-reactive protein, and atherosclerotic cardiovascular disease events: the St. Francis Heart Study. *J Am Coll Cardiol* 2005;46:158-65.
10. Greenland P, LaBree L, Azen SP et al. Coronary artery calcium score combined with Framingham score for risk prediction in asymptomatic individuals. *JAMA* 2004;291:210 –5.
11. Kondos GT, Hoff JA, Sevrukov A, et al. Electron-beam tomography coronary artery calcium and cardiac events: a 37-month follow-up of 5635 initially asymptomatic low- to intermediate-risk adults. *Circulation* 2003;107:2571– 6.
12. Vliedgenhart R, Oudkerk M, Hofman A, et al. Coronary calcification improves cardiovascular risk prediction in the elderly. *Circulation* 2005;112:572–7.
13. Becker CR, Kleffel T, Crispin A, et al. Coronary artery measurement: agreement of multirow detector and EBT. *Am J Roentgenol* 2001; 176:1295-1298.
14. Stanford W, Thompson BH, Burns T. et al. Coronary artery quantification and multidetector row helical CT versus EBT *Radiology* 2004; 230: 397-402.
15. Greenland P, Bonow RO, Brundage BH et al. ACCF/AHA 2007 Clinical Expert Consensus Document on Coronary Artery Calcium Scoring By Computed Tomography in Global Cardiovascular Risk Assessment and in Evaluation of Patients With Chest Pain. *J Am Coll Cardiol* 2007; 49: 378–402.
16. Fowler-Brown A, Pignone M, Pletcher M, Tice JA, Sutton SF, Lohr KN; U.S. Preventive Task Force. Exercise tolerance testing to screen for coronary heart disease: a systematic review for the technical support for the U.S. Preventive Services Task Force. *Ann Intern Med.* 2004;140:W9–W24.
17. Schoepf U, Zwerner P, Savino G, et al. Coronary CT Angiography. *Radiology* 2007; 244,1:48-63.
18. Hendel, RC, Patel, MP, Kramer, MK, et al. ACCF/ACR/SCCT/SCMR/ASNC/NASCI/SCAI/SIR 2006 Appropriateness Criteria for Cardiac Computed Tomography and Cardiac Magnetic Resonance Imaging. *J Am Coll Cardiol* 2006;48: 1475-97.
19. Hamon M, Morello R, Riddell JW et al. Coronary Arteries: Diagnostic Performance of 16- versus 64-Section Spiral CT Compared with Invasive Coronary Angiography Meta-Analysis. *Radiology.* 2007 Oct 19; [Epub ahead of print].
20. Heijnenbrok-Kal MH, Fleischmann KE, Hunink MG. Stress echocardiography, stress single-photon-emission computed tomography and electron beam computed tomography for the assessment of coronary artery disease: a meta-analysis of diagnostic performance. *Am Heart J.* 2007 Sep;154(3):415-23.
21. Vrachliotis TG, Bis KG, Haidaryet A al. Atypical Chest Pain: Coronary, Aortic, and Pulmonary Vasculature Enhancement at Biphasic Single- Injection 64-Section CT Angiography. *Radiology* 2007;243:368-376.