

HIDROPS FETAL: DIAGNÓSTICO ETIOLÓGICO Y MANEJO

DR. JORGE GUTIÉRREZ P.
UNIDAD DE MEDICINA MATERNO-FETAL,
SERVICIO DE OBSTETRICIA Y GINECOLOGÍA.
HOSPITAL SAN JOSÉ.
UNIVERSIDAD DE SANTIAGO DE CHILE (USACH).
UNIDAD DE MEDICINA MATERNO-FETAL.
CLÍNICA INDISA.
jorgegutierrezp57@gmail.com

DR. PATRICIO VÁSQUEZ U.
UNIDAD DE MEDICINA MATERNO-FETAL,
SERVICIO DE OBSTETRICIA Y GINECOLOGÍA.
HOSPITAL SAN JOSÉ.
UNIVERSIDAD DE SANTIAGO DE CHILE (USACH).
UNIDAD DE MEDICINA MATERNO-FETAL.
CLÍNICA INDISA.

DR. WALDO SEPÚLVEDA L.
UNIDAD DE MEDICINA MATERNO-FETAL, SERVICIO
DE OBSTETRICIA Y GINECOLOGÍA.
HOSPITAL SAN JOSÉ.
UNIVERSIDAD DE SANTIAGO DE CHILE (USACH).
CENTRO DE MEDICINA FETAL,
DEPARTAMENTO DE OBSTETRICIA Y GINECOLOGÍA.
CLÍNICA LAS CONDES.

RESUMEN

El hidrops fetal es una seria condición, la que tiene una compleja fisiopatología y se asocia a una variada gama de etiologías y un incierto pronóstico perinatal (mortalidad entre 60-90%). Pese a los avances en el campo de la Medicina Fetal, sólo existe posibilidad terapéutica en no más del 30% de los casos. Es necesario seguir investigando en las bases fisiopatológicas de la enfermedad, así como también estimular el diagnóstico precoz, especialmente de las causas relacionadas con malformaciones cardíacas y de paso, favorecer el asesoramiento genético a las parejas en riesgo.

SUMMARY

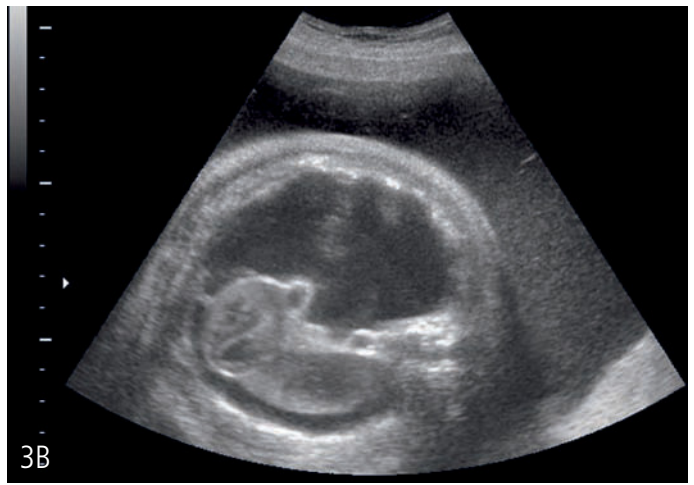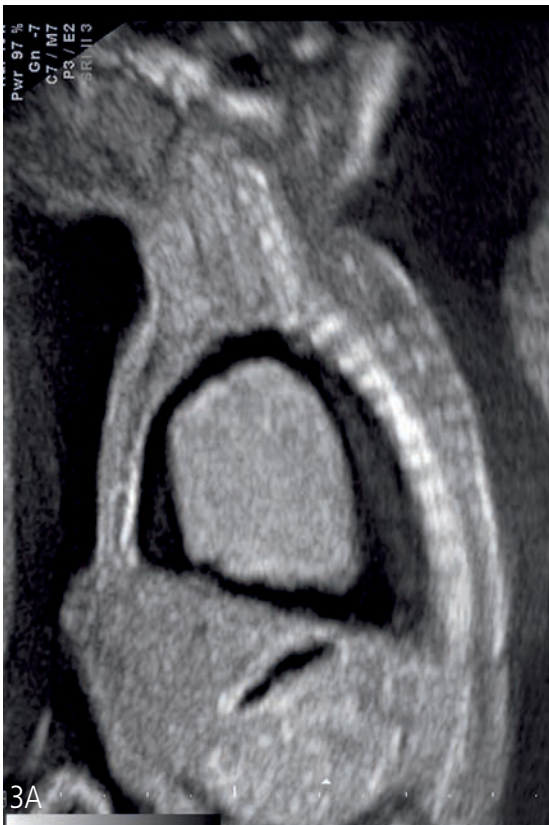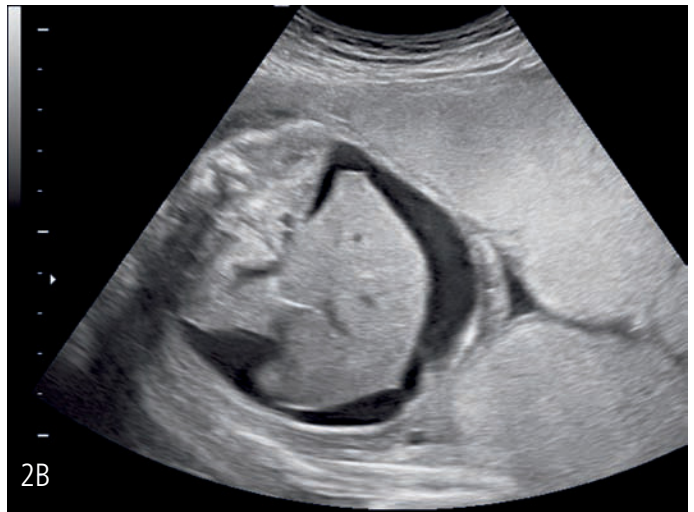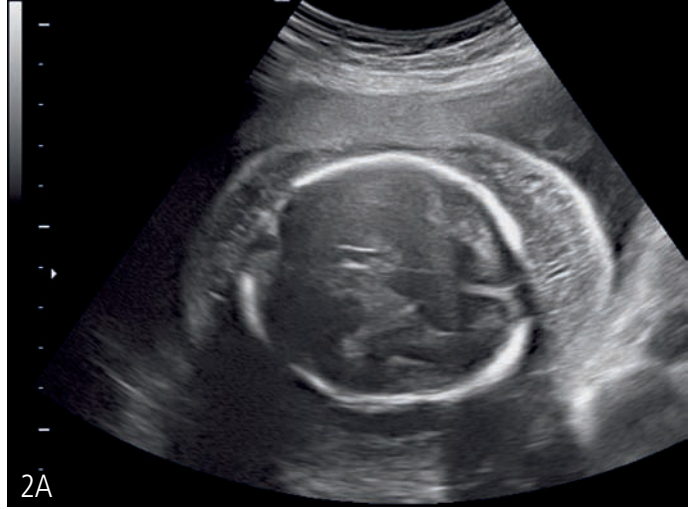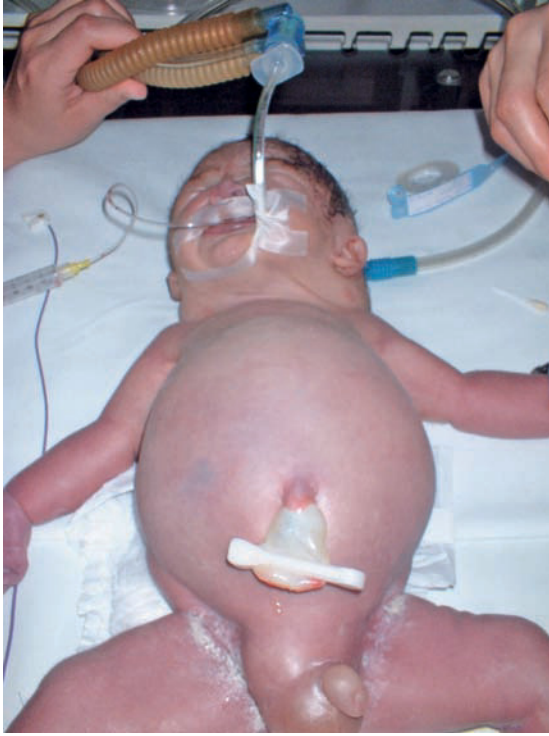Hydrops fetalis is a serious condition due to a complex pathophysiology, which is associated with a wide range of etiologic mechanisms leading to a poor pregnancy outcome (mortality of 60-90% of the cases). Management and therapeutic options are limited and can only be offered to

one third of the cases. Investigation of the pathophysiologic basis as well as an early diagnosis would probably help in improving the outcome and genetic counseling of parents at risk for this condition.

Key words: Hydrops fetalis, prenatal diagnosis, fetal ultrasonography.

INTRODUCCIÓN

Se conoce como hidrops a la acumulación de líquido en el tejido celular subcutáneo y en una o más cavidades serosas fetales (pleura, peritoneo y pericardio) (Figura 1). Se acompaña invariablemente de edema placentario y generalmente de polihidramnios en etapas iniciales de la enfermedad, aunque la anuria fetal es frecuente en casos de fetos muy comprometidos, lo que condiciona oligoamnios severo (Figuras 2 y 3). Antiguamente esta condición fue considerada idiopática, hasta que el descubrimiento de los grupos sanguíneos y



de sensibilización materna al antígeno Rh estableció una causa conocida de índole inmunológica (hidrops inmune). Sin embargo, paulatinamente fueron surgiendo otras causas diferentes a la isoimmunización Rh (hidrops no inmune), las cuales se hicieron más prevalentes debido al uso masivo de la inmunoglobulina anti-D y la consecuente disminución de la enfermedad hemolítica fetal. Hoy en día se prefiere no hablar de hidrops inmune o no inmune, dado que carece de gran utilidad clínica (1-7).

FISIOPATOLOGÍA

Las causas que desencadenan el hidrops fetal no son claras y probablemente no son únicas. Actualmente no parece tan evidente la importancia asignada inicialmente a la caída de la presión coloidosmótica, ya que una reducción del 40% de la concentración de albúmina plasmática no se acompaña de hidrops y, a su vez, muchas condiciones hidrópicas no se asocian a hipoalbuminemia (8). Lo que sí parece jugar un rol preponderante, según se desprende de investigaciones en modelos animales y computacionales, es la elevación de la presión venosa central (9,10). Esta situación se presenta en una serie de condiciones clínicas y experimentales como anemia, taquiarritmias, obstrucción linfática y masas torácicas que dificultan el retorno venoso, alteran el drenaje linfático y desencadenan insuficiencia cardíaca, lo que está favorecido por la interdependencia interventricular que hace al corazón fetal muy susceptible a la sobrecarga de volumen (11). Algunas condiciones asociadas, tales como elevación de aldosterona, renina, norepinefrina y angiotensina I, son probablemente consecuencias de la presión venosa central elevada asociada a hidrops. Es también de particular interés la elevación del péptido natriurético auricular observado en hidrops asociado a anemia y anomalías cardíacas, así como en obstrucción al retorno venoso y taquiarritmias (12). De hecho, el retorno a valores normales de este péptido se asocia a desaparición del hidrops. Hay evidencia acerca del rol que juegan los bajos niveles plasmáticos fetales de guanosin monofosfato cíclico asociados a la reducida producción de óxido nítrico debido al daño endotelial (13). Como se ve, de la interrelación entre función miocárdica, mantención del volumen intravascular y diferentes proteínas y hormonas circulantes puede surgir una explicación razonable para esta condición, dependiendo obviamente de la causa subyacente.

INCIDENCIA

Se calcula que esta condición afecta a 1 de cada 1.000 embarazos (1, 2). Sin embargo, esta incidencia depende de varios factores, siendo la edad gestacional al diagnóstico uno de ellos. Publicaciones recientes hablan de diagnósticos cada vez más tempranos de hidrops, muchos de los cuales resultan en abortos precoces (14 – 16). También la época del año influye en la incidencia del hidrops, ya que la prevalencia varía debido a diferencias en la exposición y respuesta inmune a infecciones virales (17 – 19). Por último, las razas y la zona geográfica en estudio también son consideraciones importantes. La mayor frecuencia de hidrops ocurre en Tailandia, debido a la alta prevalencia de α -talasemia

homocigota, la que alcanza cifras de hasta 1/500 embarazos (20). Considerando la población expuesta, ésta sería la causa más frecuente de hidrops fetal.

MORBI-MORTALIDAD

Varía ampliamente dependiendo de la causa, pero la mayoría de los autores dan cifras de mortalidad del orden de 60-90%, aunque estas cifras tienden a disminuir con la mejoría de la atención materno-fetal. El origen de esta variación radica, la mayoría de las veces, en la causa misma del hidrops, como por ejemplo, las malformaciones congénitas severas que presentan hidrops en su historia natural y que conllevan alta mortalidad en etapas tempranas de la gestación (15). Otra causa importante es la prematuridad, a veces extrema, asociada ya sea a polihidramnios severo o a procedimientos terapéuticos in utero, tales como drenajes de colecciones (toracocentesis, pericardiocentesis, etc.) o procedimientos quirúrgicos complejos. El sexo fetal también es de importancia pronóstica, ya que se ha visto que los fetos masculinos tienen la mayor frecuencia, morbilidad y mortalidad que sus pares femeninos. En general, cuanto más precoz es la aparición del hidrops, peor es su pronóstico (11, 15).

CAUSAS

En todos los embarazos en que se diagnostique hidrops fetal por ultrasonografía se deberá iniciar una acuciosa búsqueda diagnóstica frente a diferentes factores presentes en la historia materna, historia familiar y factores asociados en el presente embarazo (Tablas 1-3). La Tabla 4 muestra las principales causas de hidrops comunicadas en la literatura. A continuación se describirán brevemente cada una de ellas.

Causas hematológicas

Estas desencadenan hidrops por medio de anemia fetal. A pesar de la introducción de la inmunoglobulina anti-D, aún persiste un pequeño grupo de mujeres que se sensibilizan durante el embarazo. Una de cada cinco mujeres sensibilizadas corresponde a este grupo y en un 80% de ellas se desarrolla hidrops fetal (21). Con la reducción de la sensibilización Rh se hicieron más aparentes otras formas de anemias hemolíticas, algunas de ellas asociadas a hidrops. Sin embargo, la destrucción de glóbulos rojos fetales por IgG materna transplacentaria da cuenta de aproximadamente el 10-15% de todos los fetos con hidrops (3, 5, 6). En estos casos, el diagnóstico precoz es importante porque la transfusión intravascular intrauterina es eficaz como tratamiento y compatible con una vida post-parto normal (21). Para ello, puede determinarse el grado de anemia fetal en forma indirecta mediante amniocentesis o directa mediante la cordocentesis (21), pero la medición de la velocidad circulatoria (estado hiperdinámico) en vasos arteriales fetales por medio del ultrasonido Doppler, especialmente el de arteria cerebral media (22), ha reemplazado completamente a las técnicas invasivas (23).

Los trastornos en la producción de glóbulos rojos fetales (anemia aplásica) también son importantes causas de hidrops fetal. Entre és-

TABLA 1. HIDROPS FETAL ANTECEDENTES DE IMPORTANCIA EN LA HISTORIA MATERNA

- Madre Rh negativa
- Presencia conocida de isoanticuerpos sanguíneos
- Administración previa de productos sanguíneos
- Uso de drogas ilícitas
- Colagenopatías y enfermedades del tiroides o diabetes
- Trasplante de órganos (hígado, riñón)
- Trauma abdominal directo
- Antecedente de coagulopatía
- Uso de indometacina, diclofenaco sódico o teratógenos potenciales durante el embarazo
- Mujeres <16 años ó >35 años
- Factores de riesgo para enfermedades de transmisión sexual
- Hemoglobinopatías (especialmente con etnia asiática o mediterránea)
- Tener gatos
- Enfermedad viral reciente ó actual en la comunidad

TABLA 2. HIDROPS FETAL. FACTORES ASOCIADOS

- Ictericia en otros miembros de la familia o en hijo previo
- Historia familiar de gemelos, específicamente monocigotos
- Historia familiar de genopatías, anomalías cromosómicas o enfermedades metabólicas
- Malformaciones congénitas en hijo previo
- Muerte fetal
- Antecedentes de hidrops fetal
- Polihidroamnios en embarazo previo
- Antecedente de transfusión feto-materna
- Cardiopatía congénita en hijo previo

TABLA 3. HIDROPS FETAL. ANTECEDENTES DE IMPORTANCIA EN LA HISTORIA FAMILIAR

- Embarazo gemelar
- Polihidroamnios
- Exantema u otra evidencia de enfermedad viral intercurrente
- Lesiones herpéticas o chancros
- Disminución en los movimientos fetales

tos destaca la infección por parvovirus B-19, la cual es responsable de aproximadamente un 20-30% del total de casos de hidrops, especialmente en épocas de mayor prevalencia de la infección (24). El virus no afecta el desarrollo ni el crecimiento fetal y se asocia, en general, a buen pronóstico, especialmente cuando se trata la anemia fetal con transfusión intrauterina (24).

Los trastornos hereditarios asociados a la producción de la cadena de la hemoglobina son importantes causas de hidrops por anemia entre la población asiática, con una incidencia de 1/500 - 1/1.500 embarazos y es considerada una condición letal (20). En general, cuando la anemia es muy severa, determina insuficiencia cardiaca de alto gasto y aumento de la presión venosa central. Es por ello que un diagnóstico precoz facilita por un lado la transfusión intrauterina precoz (25) y, por otro, permite preparar a los padres cuando la condición causante es extremadamente ominosa.

La hemorragia fetal también es causa de hidrops y puede ser local o generalizada. Dentro de las causas más frecuentes se encuentran la trombocitopenia isoimmune causada por anticuerpos antiplaquetarios maternos y el teratoma sacrococcígeo, tumor fetal relativamente frecuente que causa hidrops por hemorragia o por secuestro, semejante a lo que ocurre en presencia de corioangioma placentario (26). La hemorragia feto-materna puede ocurrir en presencia de tumores placentarios, trauma directo o desprendimiento placentario. Su diagnóstico es generalmente tardío y la cuantificación de la magnitud de la hemorragia es de poca utilidad clínica como para efectuar una transfusión intrauterina, ya que el fenómeno tiende a repetirse o hacerse masivo (27).

La transfusión feto-fetal es consecuencia de anastomosis no balanceadas presentes en las placentas monocorionicas. Un 5-30% de ellas presenta la clásica secuencia de feto hipovolémico (donante) y feto hipervolémico (receptor) (28). Es interesante notar que el gemelo receptor es el que generalmente desarrolla hidrops y, cuando fallece, el co-gemelo donante también puede desarrollar la condición debido a la anemia importante que se produce. Las claves para el diagnóstico siguen siendo el hallazgo ultrasonográfico de placenta monocoriónica, gemelos del mismo sexo y la secuencia oligoamnios/polihidroamnios en los sacos respectivos (28). Como se sabe, esta situación es de mal pronóstico si no se instaura intervención prenatal (amniodrenaje seriado o endoscopia láser de anastomosis placentarias), con mortalidad de hasta 80% y morbilidad en el gemelo sobreviviente, especialmente neurológicas, sobre el 30% (28, 29).

Causas cardiacas

Las alteraciones cardiacas son responsables del 40% del total de los casos de hidrops. Estas pueden ser estructurales, arritmias y vasculares. Las anomalías congénitas estructurales están presentes en el 25% de los fetos hidrópicos y frecuentemente se asocian a otras anomalías, así como también a aneuploidías, por lo que el hallazgo prenatal de un defecto cardíaco siempre obliga a descartar otras malformaciones y a efectuar cariograma fetal (30).

TABLA 4. CAUSAS DE HIDROPS FETAL

Isoinmunización (enfermedad hemolítica del recién nacido; eritroblastosis):

Rh (más común D, también C, c, E, e), Kell (K, k, Kp, Js[B]), ABO, MNNS (M a la fecha), Duffy (Fyb).

Otras enfermedades hemolíticas:

Deficiencia de la glucosa fosfato isomerasa (autosómica recesiva), deficiencia de la piruvato kinasa (autosómica recesiva), deficiencia de la G6PD (dominante ligada a X).

Trastornos en la producción de células rojas:

Anemias congénitas deseritropoyéticas tipo I y II (autosómica dominante), síndrome de Diamond-Blackfan (autosómico dominante), esferocitosis hereditaria letal (autosómica recesiva), leucemia (usualmente asociada a síndrome de Down o Noonan), α -talasemia (hemoglobinopatía de Bart), Parvovirus B-19.

Hemorragia fetal:

Intracranéa o intraventricular, laceración hepática o subcapsular, tumores (especialmente teratoma sacrococcígeo y corioangioma), hemorragia feto-materna, transfusión feto-fetal, trombocitopenia fetal isoimmune.

CARDIACAS

Anomalías estructurales:

- **Anomalías del tracto de salida izquierdo:** Estenosis valvular aórtica, atresia valvular aórtica, coartación de la aorta, túnel aórtico ventricular izquierdo, canal aurículo-ventricular, aneurisma ventricular izquierdo, tronco arterioso, hipoplasia de corazón izquierdo, fibroelastosis endocárdica.

- **Anomalías del tracto de salida derecho:** Atresia o insuficiencia de la válvula pulmonar, anomalía de Ebstein, malformación arteriovenosa, hemangiomatosis difusa, hemangioma placentario, hemangioma de cordón umbilical, hemangioendotelioma hepático, hemangioma abdominal, fístula arteriovenosa pulmonar, hemangioendotelioma cervical, hemangioma paratraqueal, hemangioma cavernoso cutáneo, malformaciones arteriovenosas cerebrales.

Anomalías no estructurales:

Obstrucción del retorno venoso, oclusión de vena cava superior o inferior, ductus venoso ausente, torsión o vórtice del cordón umbilical, tumores o masas intratorácicas o intraabdominales, trastornos del drenaje linfático, taquicardia supraventricular, bloqueo cardíaco congénito, cierre prenatal del foramen oval del ductus arterioso, miocarditis, calcificación arterial idiopática o hipercalcemia.

INFECCIOSAS

Parvovirus B19, Citomegalovirus, Sífilis, Herpes simples, Toxoplasmosis, Hepatitis B, Adenovirus, Ureaplasma urealyticum, Coxsackievirus tipo B, Listeria monocytogenes

METABÓLICAS, GENÉTICAS Y CROMOSÓMICAS

Errores innatos del metabolismo

- Enfermedad de depósito de glicógeno tipo IV
- Enfermedad de depósito de lisosomas
 - Enfermedad de Gaucher tipo II (deficiencia de la glucocerebrosida)
 - Enfermedad de Morquio (mucopolisacaridosis tipo IV-A)
 - Síndrome de Hurler (mucopolisacaridosis tipo 1-H: deficiencia de la α 1- iduronidasa)
 - Síndrome de Sly (mucopolisacaridosis tipo VII, deficiencia de la glucuronidasa)
 - Enfermedad de Farber (lipogranulomatosis diseminada)
 - Gangliosidosis GM1, tipo I (deficiencia de la beta-galactosidasa)
 - Mucopolidosis I
 - Enfermedad de células I (mucopolidosis II)
 - Enfermedad de Nieman-Pick, tipo C
- Enfermedad de Salla (trastorno del depósito de ácido siálico infantil (ISSD) o enfermedad de depósito de ácido siálico, deficiencia de neuroaminidasa)
- Hipotiroidismo e hipertiroidismo
- Deficiencia de carnitina

Síndromes genéticos (autosómicos recesivos a menos que se señale lo contrario):

Acondrogenesis tipo IB (síndrome Parenti-Fraccaro), acondrogenesis tipo II (síndrome de Langer-Saldino), artrogriposis multiplex congénita, tipo Toriello-Bauserman, artrogriposis multiplex congénita con distrofia muscular congénita, síndrome de Beemer-Langer (síndrome familiar de costilla corta), condrodiasplasia de Blomstrand, enfermedad de Caffey (hiperostosis cortical infantil, herencia incierta), síndrome de Coffin-Lowry (dominante ligada a X), síndrome de Cumming, síndrome de Eagle-Barrett (síndrome de prune-belly, probablemente ligada a X), hemocromatosis familiar perinatal, síndrome de Fraser, síndrome de Fryns, displasia de Greenberg, síndrome de contractura congénita letal, síndrome de pterygium múltiple letal (probablemente ligada a X), enanismo de extremidad corta letal, síndrome de McKusick-Kaufman, distrofia miotónica (autosómica dominante), miopatía de Nemaline con secuencia de akinesia fetal, síndrome de Noonan (autosómica dominante con penetración variable), efbroblastomatosis familiar o síndrome de Perlman, síndrome de Simpson-Golabi-Behmel (ligada a X [Xp22 o

CONTINUACIÓN / TABLA 4. CAUSAS DE HIDROPS FETAL

Síndromes cromosómicos:

Síndrome de Beckwith-Wiedemann (trisomía 11p15), síndrome de cri-du-chat (cromosomas 4 y 5), estomatosis deshidratada hereditaria (16q23-qter), síndrome de Opitz G (duplicación 5p), síndrome de Pallister-Killian (mosaicismo isocromo 12p), trisomía 10 mosaico, trisomía 13, trisomía 15, trisomía 18, trisomía 21, síndrome de Turner (45, X).

CAUSAS TUMORALES O MASAS

Tumores o masas intratorácicas:

Teratoma pericárdico, rabiomioma, teratoma mediastinal, hamartoma

cervical vascular, fibrosarcoma pulmonar, leiomioma, malformación mesenquimatosas pulmonar, linfangiectasia, secuestro broncopulmonar, malformación adenomatoide quística pulmonar, atresia u obstrucción de la vía aérea superior (laringea o traqueal), hernia diafragmática.

Tumores o masas abdominales:

Nefroma metabólico, riñones poliúquísticos, neuroblastoma, hamartoma mesenquimatoso hepático, hepatoblastoma, quistoma ovárico.

Otras condiciones:

Coriocarcinoma placentario, corioangioma placentario, higroma quístico, intususcepción intestinal, peritonitis meconial, teratoma intracraneal, teratoma sacrococcígeo.

Las alteraciones del ritmo cardíaco fetal frecuentemente se asocian a hidrops (12, 31), especialmente la taquicardia supraventricular con frecuencias sostenidamente mayores a 220 latidos por minuto, independientemente de la presencia de flutter auricular o taquiarritmia pura. Los bloqueos cardíacos congénitos producen hidrops con frecuencias de 90 o menos latidos por minuto, y en el 75% de los casos están asociados a enfermedades del colágeno en la madre cuyos anticuerpos (IgG) atraviesan la placenta y atacan el colágeno del nodo de conducción. El tratamiento farmacológico o con marcapaso in utero han sido ineficientes a la fecha, aun cuando existen reportes satisfactorios con el uso de corticoides (31). Aquellos fetos con bloqueos no asociados a colagenopatía materna suelen tener defectos estructurales severos (canal aurículo-ventricular, transposición de grandes vasos, etc.) y son, por supuesto, de mal pronóstico. Cuando no hay defecto estructural, la mortalidad es de un 30% (30).

Causas infecciosas

El feto prematuro es particularmente susceptible a infecciones virales y bacterianas que rápidamente se generalizan, provocando miocarditis, supresión de eritropoiesis y mielopoiesis, hemólisis, hepatitis y, por este mecanismo, hidrops. Entre los gérmenes causales existen varios identificados (Tabla 4), pero probablemente el número aumente a corto plazo.

Las infecciones virales son causas reconocidas de hidrops, pero con escasas posibilidades de tratamiento exitoso (17). De especial interés es el parvovirus B-19, el cual es responsable de aproximadamente el 20-30% de todos los casos de hidrops y probablemente sea una de las más importantes como causa única (24). Ataca directamente las célu-

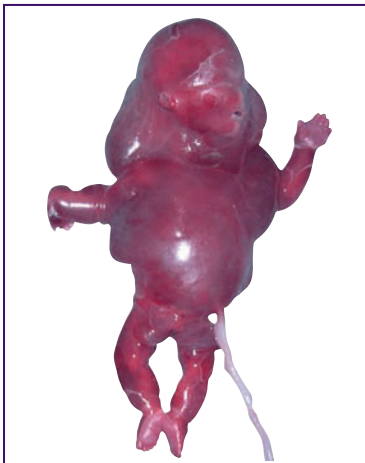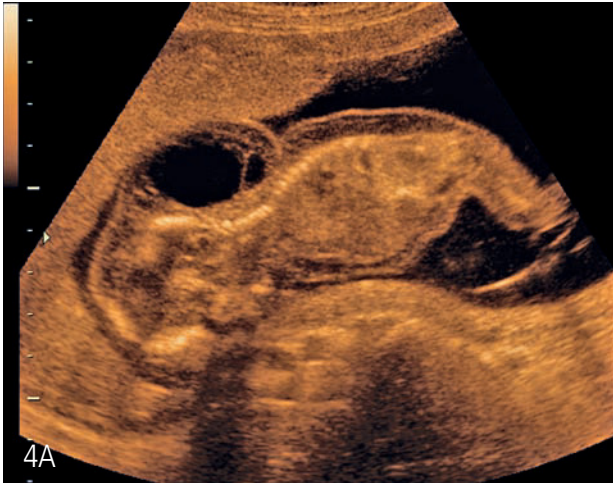las rojas precursoras y produce principalmente anemia, pero también trombocitopenia. Existe resolución espontánea en el 30% de los casos y sobrevive más del 85% de los fetos que reciben transfusión intrauterina (24). Por último, el hallazgo de peritonitis meconial en presencia de hidrops sugiere infección viral fetal, mientras no se encuentre otra causa (32).

Causas metabólicas, genéticas y cromosómicas

Muchos de los fetos que tienen hidrops asociado a alguna de las condiciones señaladas en la Tabla 4 tienen además defectos cardíacos complejos, alteraciones del drenaje linfático, malformaciones arteriovenosas, alteración en la producción de células rojas y/o masas tóraco-abdominales que alteran el retorno venoso al corazón (5, 6). La herencia en la mayoría de los casos es autosómica recesiva, aunque algunas están ligadas al cromosoma X. La terapia génica es promisorio, pero el pronóstico es malo y la importancia del diagnóstico radica en el consejo para futuros embarazos. El higroma quístico se encuentra asociado a alteraciones del drenaje linfático y a anomalías cromosómicas en casi el 75% de los casos (Figura 4A y 4B) (33). En general, el 10% de las causas de hidrops son cromosómicas, especialmente síndrome de Turner (45,X), triploidia y las trisomías 21, 18 y 13 (34). Aquellos fetos que no tienen anomalías cromosómicas pueden tener malformaciones estructurales severas asociadas, por lo que el pronóstico es igualmente reservado con una mortalidad superior al 90% (33).

Causas tumorales y masas

Los tumores, de acuerdo a la localización y tamaño, interfieren en grado variable con el retorno venoso y producen obstrucción al drenaje linfático. Pueden actuar ya sea por compresión directa o por medio de



ESTUDIO DE LABORATORIO E IMAGENOLÓGICO

Una vez realizado el diagnóstico ultrasonográfico de hidrops fetal se debe iniciar simultáneamente el análisis materno y la evaluación del feto por medio de exámenes de laboratorio y de imágenes, partiendo por los análisis o pruebas menos invasivos y simples y continuando con los de mayor complejidad y/o más invasivos. La Tabla 5 muestra los principales exámenes de laboratorio que contribuyen a establecer el diagnóstico etiológico.

Tal como se mencionara anteriormente, el diagnóstico de hidrops se basa en la presencia de derrames serosos en un feto con edema subcutáneo al examen ultrasonográfico. Se puede observar la presencia de derrame aislado en un área del cuerpo fetal (quilotórax aislado o ascitis aislada), pero en general, y de acuerdo a evidencia reciente, esto está indicando la fase inicial del proceso hidrópico, por lo que es fundamental el estudio seriado.

Ecocardiografía

Se debe realizar una evaluación de la estructura y funcionalidad cardíaca por especialista, incluyendo la evaluación de los diámetros de los tractos de salida en diástole (sensibilidad de 100% y especificidad de 86% para el diagnóstico de falla cardíaca), estimación del índice cardio-torácico y evaluación de la presencia o ausencia de regurgitación en las válvulas aurículo-ventriculares, la que es frecuente en fetos con hidrops y sugiere falla cardíaca derecha o aumento de la precarga (38). La persistencia de la regurgitación holosistólica post-tratamiento le confiere un pronóstico ominoso.

Flujometría Doppler de territorios fetales

El estudio de la flujometría Doppler arterial (especialmente en sístole) entrega información sobre la fisiopatología del cuadro causante y tendría un rol predictor de deterioro fetal aún antes de que existan evidencias ultrasonográficas de hidrops. La arteria umbilical puede presentar hallazgos específicos, incluyendo ausencia de flujos protodiastólicos y flujo diastólico reverso. En estos fetos, la mejoría del cuadro va asociada a la disminución de los índices.

Los flujos de los territorios venosos demuestran en la mayoría de los casos pulsatilidad, lo que estaría indicando una sobrecarga ventricular derecha. Los estudios realizados en vena umbilical, vena cava inferior, vena hepática y ductus venoso demuestran un aumento de sus flujos, lo que indicaría un aumento de la precarga (39). En dos tercios de los

TABLA 5. HIDROPS FETAL. ESTUDIO DE LABORATORIO

- Grupo sanguíneo materno y estudio de anticuerpos.
- Estimación cualitativa y cuantitativa de glóbulos rojos fetales en circulación materna (Kleihauer-Betke, citometría de flujo).
- Estudio de infección materna (Sífilis (test seriados y diluídos), toxoplasma, rubéola, citomegalovirus, herpes simplex (TORCH), hepatitis).
- Electroforesis de hemoglobina, cuando proceda.
- Test de screening en suero materno, cuando se sospeche anomalía fetal: triple marcador, múltiple marcador, etc., α -fetoproteína (AFP), estriol no conjugado, hCG, inhibina-A. Son de valor dudoso en hidrops y se requieren más estudios para avalar su uso.
- Estudio de líquido amniótico, sangre o colecciones fetales constituyen el elemento de diagnóstico definitivo, a la vez que permite monitorizar el tratamiento y optimizar el pronóstico fetal.
- Elevación de los niveles de bilirrubina en líquido amniótico permite evaluar indirectamente el grado de hemólisis en isoimmunización. Sin embargo, hoy su uso está restringido por la elevación de alfa-bilirrubina fetal en casos de hemoglobinopatías materna o hepatitis o una menor deglución fetal secundaria a obstrucción gastrointestinal o alteración del sistema nervioso central.
- Análisis de la velocimetría Doppler de arterias fetales, especialmente arteria cerebral media, cuya principal ventaja es ser un método no invasivo y ser muy sensible para detectar anemia fetal severa.
- Análisis enzimáticos directos o bioquímicos buscando metabolitos específicos en sospecha de errores innatos del metabolismo:
 - Padre y madre: glóbulos rojos, suero, orina y tejidos.
 - Feto: cultivos de fibroblasto de piel o leucocitos desde líquido amniótico, glóbulos rojos y leucocitos de sangre por medio de cordocentesis o aspiración de colecciones.
 - Placenta: biopsia de vellosidades o de placenta.
- Determinación de niveles de endotelina en feto recipiente en caso de síndrome de transfusión feto-fetal (aumentan al doble).
- Estudio fetal directo para parvovirus B-19: incluye, entre otros, tinción histológica de glóbulos rojos, virus etiquetados con digoxigenina, PCR, estudios inmuno-histoquímicos e inmuno-fluorescentes.
- Cariograma fetal obligatorio para descartar cromosomopatía. Puede usarse para este estudio células descamativas fetales del líquido amniótico, biopsia de tejidos fetales o placentarios. Sin embargo, una información más precisa y rápida se obtiene del estudio de sangre fetal por cordocentesis.
- El análisis histoquímico de colecciones serosas fetales son de limitado o poco valor.
- Serología para infecciones específicas, hemograma con recuento de plaquetas, análisis enzimáticos y cariotipo fetal son análisis frecuentes obtenidos por cordocentesis. Este procedimiento, si bien es invasivo, es seguro en manos experimentadas.
-

casos de hidrops se puede observar aumentos en la presión de vena umbilical, la cual se corregiría una vez tratado el cuadro de origen (9).

TRATAMIENTO

Manejo médico

Para el tratamiento exitoso del feto con hidrops es de capital importancia el diagnóstico preciso y detallado de la causa desencadenante, lo cual no siempre es posible. La evidencia médica disponible es incierta con respecto a los resultados y éxitos de las intervenciones realiza-

das. Muchos autores publican éxitos apoyados más en experiencia que en evidencia basada en estudios prospectivos randomizados. Hay que considerar además que puede existir remisión espontánea en casos de arritmias fetales, síndrome de transfusión feto-fetal, secuestros pulmonares, malformaciones adenomatoideas quísticas pulmonares, higroma quístico, infecciones por citomegalovirus o parvovirus, corioangiomas placentarios y ascitis o derrames pleurales idiopáticos.

Manejo prenatal invasivo

Se han obtenido buenos resultados perinatales con la transfusión

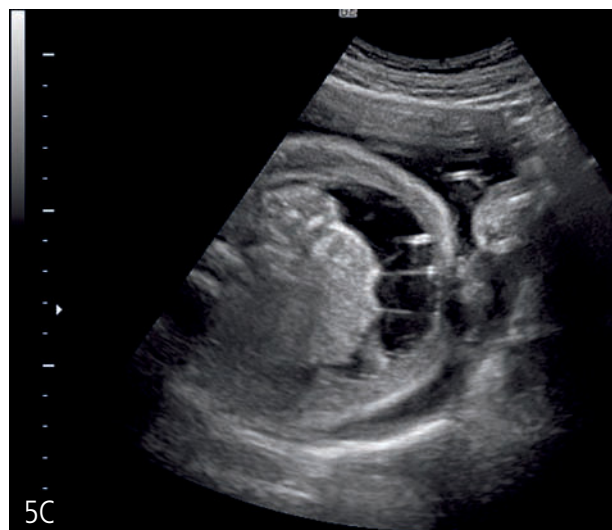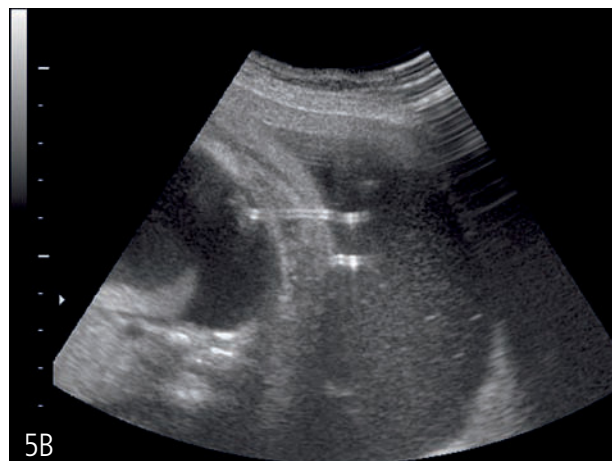
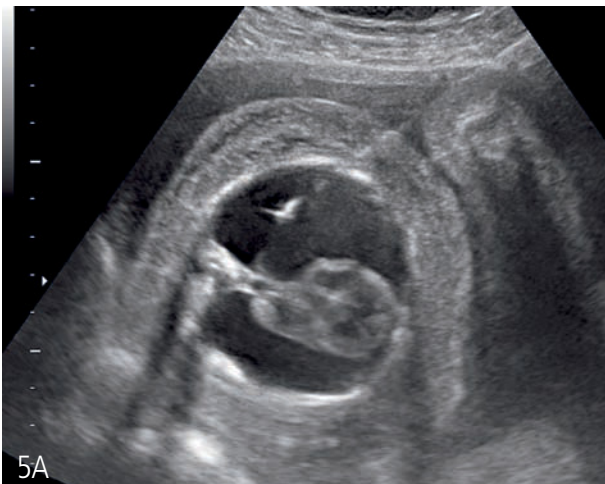de glóbulos rojos al feto en casos donde la base es la anemia, cualquiera sea su etiología, o con el tratamiento farmacológico de las arritmias cardíacas. Así también, la corrección o reducción del tamaño de tumores o masas puede tener un efecto importante sobre la recuperación del hidrops. Como se ve, estas terapias están especialmente indicadas cuando el feto es extremadamente prematuro y el tratamiento in utero busca tanto corregir las causa como prolongar la gestación hasta alcanzar una edad gestacional que permita la extracción segura del feto enfermo. Existe evidencia reciente y promisoría con respecto al uso de fotocoagulación láser y ablación por radiofrecuencia en casos de secuencia Twin Reversed Arterial Perfusion (TRAP) (40). En el manejo de los derrames pleurales se ha reportado éxito con el uso de toracocentesis, derivaciones tóraco-amnióticas (shunts) y cirugías fetales dirigidas a corregir la causa subyacente (Figura 5A, B) (35, 41). En el caso de derrames pericárdicos también se ha utilizado pericardiocentesis únicas o seriadas y derivaciones pericardio-amnióticas (42). En fetos con ascitis también se han utilizados drenajes seriados y derivaciones abdómino-amnióticas (Figura 5C) y se han publicado resultados exitosos con el uso de albúmina intraperitoneal. Por último, hay comunicaciones de manejo más agresivo de lesiones tumorales (malformación adenomatoidea quística y secuestro pulmonar), realizando cirugía fetal para corrección definitiva de estos tumores con resultados variables (35).

MANEJO NEONATAL

El diagnóstico antenatal preciso es capital para la orientación del manejo del recién nacido. Sin embargo, la mortalidad neonatal asociada a hidrops permanece elevada pese a los avances diagnóstico y terapéuticos prenatales y neonatales (43). El parto debe efectuarse en un centro terciario y el manejo neonatal debe ser realizado por un equipo multidisciplinario. La evaluación ultrasonográfica previa a la interrupción debe ser obligatoria, dándose especial consideración a la aspiración percutánea prenatal de colecciones para facilitar resucitación neonatal inmediatamente previo al parto. También es de crítica importancia la realización oportuna de estudios hematológicos neonatales a través de muestras umbilicales.

SEGUIMIENTO

No existe un hecho aislado a considerar en el seguimiento de un sobreviviente de hidrops. Hay que considerar que un paciente que haya recibido transfusiones de glóbulos rojos, especialmente transfusiones repetidas, puede mantener por tiempo indeterminado una reducción en la producción y supervivencia de las células rojas. En el caso de malformaciones congénitas o anomalías cromosómicas es fundamental el consejo y apoyo a los padres, especialmente para futuros embarazos. Es de notar también que dado el mecanismo fisiopatológico involucrado, debe hacerse un seguimiento cercano del paciente sobreviviente atendiendo especialmente a la causa originaria que gatilló el proceso. La información recopilada a la fecha permite ser optimista con respecto al pronóstico a largo plazo.



AGRADECIMIENTOS

Este trabajo forma parte del proyecto "Diagnóstico y manejo de malformaciones congénitas", del Grupo de Interés de Medicina Fetal (GIMEF) y fue apoyado por la Sociedad Profesional de Medicina Fetal "Fetal-med" Ltda., Chile.

BIBLIOGRAFÍA

1. Warsof SL, Nicolaides KH, Rodeck C. Immune and non-immune hydrops. *Clin Obstet Gynecol* 1986;29:533-542.
2. Machin GA. Hydrops revisited: literature review of 1,414 cases published in the 1980's. *Am J Med Genet* 1989;34:366-390.
3. Santolaya J, Alley D, Jaffe R, Warsof SL. Antenatal classification of hydrops fetalis. *Obstet Gynecol* 1992;79:256-259.
4. Boyd PA, Keeling JW. Fetal hydrops. *J Med Genet* 1992;29:91-97.
5. Jones DC. Nonimmune fetal hydrops: diagnosis and obstetrical management. *Semin Perinatol* 1995;19:447-461.
6. Heinonen S, Ryyänen M, Kirkinen P. Etiology and outcome of second trimester non-immunologic fetal hydrops. *Acta Obstet Gynecol Scand* 2000;79:15-18.
7. Forouzan I. Hydrops fetalis: recent advances. *Obstet Gynecol Surv* 1997;52:130-138.
8. Pasmán SA, Meerman RH, Vandenbussche FP, Oepkes D. Hypoalbuminemia: a cause of fetal hydrops? *Am J Obstet Gynecol* 2006;194:972-975.
9. Weiner CP. Umbilical pressure measurement in the evaluation of nonimmune hydrops fetalis. *Am J Obstet Gynecol* 1993;168:817-823.
10. Ville Y, Sideris I, Hecher K, Snijders RJ, Nicolaides KH. Umbilical venous pressure in normal, growth-retarded, and anemic fetuses. *Am J Obstet Gynecol* 1994;170:487-494.
11. Carlson DE, Platt LD, Medearis AL, Horenstein J. Prognostic indicators of the resolution of nonimmune hydrops fetalis and survival of the fetus. *Am J Obstet Gynecol* 1990;163:1785-1787.
12. Simpson JM, Sharland GK. Fetal tachycardias: management and outcome of 127 consecutive cases. *Heart* 1998;79:576-581.
13. De Groot CJ, Oepkes D, Egberts J, Kanhai HH. Evidence of endothelium involvement in the pathophysiology of hydrops fetalis? *Early Hum Dev* 2000;57:205-209.
14. Iskaros J, Jauniaux E, Rodeck C. Outcome of nonimmune hydrops fetalis diagnosed during the first half of pregnancy. *Obstet Gynecol* 1997;90:321-325.
15. Jauniaux E. Diagnosis and management of early non-immune hydrops fetalis. *Prenat Diagn* 1997;17:1261-1268.
16. Has R. Non-immune hydrops fetalis in the first trimester: a review of 30 cases. *Clin Exp Obstet Gynecol* 2001;28:187-190.
17. Barron SD, Pass RF. Infectious causes of hydrops fetalis. *Semin Perinatol* 1995;19:493-501.
18. Rodis JF, Borgida AF, Wilson M, et al. Management of parvovirus infection in pregnancy and outcomes of hydrops. *Am J Obstet Gynecol* 1998;179:985-988.
19. Smolencic JS, Pillai M, Caul EO, Usher J. Subclinical transplacental parvovirus B19 infection: an increased fetal risk? *Lancet* 1994;343:1100-1101.
20. Suwanrath-Kengpol C, Kor-anantakul O, Suntharasaj T, Leetanaporn R. Etiology and outcome of non-immune hydrops fetalis in southern Thailand. *Gynecol Obstet Invest* 2005;59:134-137.
21. Bowman J. The management of hemolytic disease in the fetus and newborn. *Semin Perinatol* 1997;21:39-44.
22. Mari G. Noninvasive diagnosis by Doppler ultrasonography of fetal anemia due to maternal red-cell alloimmunization. Collaborative Group for Doppler Assessment of the Blood Velocity in Anemic Fetuses. *N Engl J Med* 2000;342:9-14.
23. Oepkes D, Seaward PG, Vandenbussche FP, et al. Doppler ultrasonography versus amniocentesis to predict fetal anemia. *N Engl J Med* 2006;355:156-164.
24. Von Kaisenberg CS, Jonat W. Fetal parvovirus B19 infection. *Ultrasound Obstet Gynecol* 2001;18:280-288.
25. Kempe A, Rosing B, Berg C, et al. First-trimester treatment of fetal anemia secondary to parvovirus B19 infection. *Ultrasound Obstet Gynecol* 2007;29:226-228.
26. Isaacs H. Fetal hydrops associated with tumors. *Am J Perinatol* 2008;25:43-68.
27. Giacoia GP. Severe fetomaternal hemorrhage: a review. *Obstet Gynecol Surv* 1997;52:372-380.
28. Galea P, Jain V, Fisk NM. Insights into the pathophysiology of twin-twin transfusion syndrome. *Prenat Diagn* 2005;25:777-785.
29. Sepúlveda W, Wong AE, Dezerega V, Devoto JC, Alcalde JL. Endoscopic laser surgery in severe second-trimester twin-twin

transfusion syndrome: a three-year experience from a Latin American center. *Prenat Diagn* 2007;27:1033-1038.

30. Knilans TK. Cardiac abnormalities associated with hydrops fetalis. *Semin Perinatol* 1995;19:483-492.

31. Api O, Carvalho JS. Fetal dysrhythmias. *Best Pract Res Clin Obstet Gynaecol* 2008;22:31-48.

32. Schild RL, Plath H, Thomas P, Schulte-Wissermann H, Eis-Hubinger AM, Hansmann M. Fetal parvovirus B19 infection and meconium peritonitis. *Fetal Diagn Ther* 1998;13:15-18.

33. Traufer PML, Anderson CE, Johnson A, Heeger S, Morgan P, Wapner RJ. The natural history of euploid pregnancies with first-trimester cystic hygroma. *Am J Obstet Gynecol* 1994;170:1279-1284.

34. Snijders RJM, Nicolaides KH (eds.). *Ultrasound Markers for Fetal Chromosomal Defects*. The Parthenon Publishing Group, London, 1999.

35. Adzick NS, Adzick NS, Harrison MR, Crombleholme TM, et al. Fetal lungs lesions: management and outcome. *Am J Obstet Gynecol* 1998;179:884-9.

36. Evans MG. Hydrops fetalis and pulmonary sequestration. *J Pediatr Surg* 1996;31:761-764.

37. Van Maldergem L, Jauniaux E, Fourneau C, Gillerot Y. Genetic causes of hydrops fetalis. *Pediatrics* 1992;89:81-86.

38. Silverman NH, Schmidt KG. Ventricular volume overload in the human fetus: observations from fetal echocardiography. *J Am Soc Echocardiogr* 1990;3:20-29.

39. Gudmundsson S, Huhta JC, Wood DC, Tulzer G, Cohen AW, Huhta JC. Venous Doppler ultrasonography in the fetus with nonimmune hydrops. *Am J Obstet Gynecol* 1991;164:33-37.

40. Wong AE, Sepúlveda W. Acardiac anomaly: current issues in prenatal assessment and treatment. *Prenat Diagn* 2005;25:796-806.

41. Aubard Y, Aubard Y, Derouineau I, Aubard V, et al. Primary fetal hydrothorax: a literature review and proposed antenatal clinical strategy. *Fetal Diagn Ther* 1998;13:325-333.

42. Sepúlveda W, Gomez E, Gutierrez J. Intrapericardial teratoma. *Ultrasound Obstet Gynecol* 2000;15:547-548.

43. Abrams ME, Meredith KS, Kinnard P, Clark RH. Hydrops fetalis: a retrospective review of cases reported to a large national database and identification of risk factors associated with death. *Pediatrics* 2007;120:84-89.