

DOPPLER EN OBSTETRICIA

DR. DANIEL CAFICI.
SERVICIO DE ECOGRAFÍA Y DIAGNÓSTICO PRENATAL.
ECODIAGNÓSTICO ALEM.
BUENOS AIRES, ARGENTINA.
dcafici@fibertel.com.ar

RESUMEN

La aplicación del ultrasonido Doppler en Obstetricia ha determinado un avance importante en el cuidado de la salud fetal. Para el correcto uso de esta metodología es necesario poseer un acabado conocimiento de los principios físicos y de instrumentación. Así mismo es necesaria la adecuada interpretación de los resultados en cada uno de los diferentes territorios vasculares que se exploren. De tal manera la evaluación de las arterias uterinas constituye una herramienta de utilidad en el tamizaje de patologías del embarazo tales como preeclampsia, restricción de crecimiento intrauterino, desprendimiento de placenta y muerte fetal. El estudio de la forma de onda de velocidad de flujo de la arteria umbilical se utiliza rutinariamente en el manejo de embarazos de alto riesgo con sospecha de hipoxia y los cambios en la velocimetría de la arteria cerebral media son de utilidad en la evaluación de fetos con insuficiencia placentaria y anemia fetal. Finalmente mediante el estudio Doppler del sistema venoso fetal se detectan estados más avanzados de hipoxia fetal generalmente acompañados de acidemia e insuficiencia cardíaca. En este artículo se revisan estas diferentes aplicaciones del Doppler en Obstetricia con el propósito de brindar al lector los principios elementales para su correcta aplicación.

SUMMARY

The introduction of Doppler ultrasound in Obstetrics has determined an important advance in the care of fetal health. The adequate use of this methodology requires the knowledge of the physical principles and instrumentation of Doppler ultrasound. It is also of capital importance the correct interpretation of the findings in each one of the different vascular territories explored. Uterine artery Doppler ultrasound examination is considered a potential screening tool for

the development of pre-eclampsia, fetal growth restriction, placental abruption and stillbirth. Umbilical artery Doppler waveform analysis is routinely used in the management of high-risk pregnancies with suspected hypoxia and middle cerebral artery recordings are incorporated regularly into the management of fetuses at risk of developing placental compromise and fetal anemia. Additionally Doppler evaluation of the fetal venous system is useful in the assessment of severe fetal hypoxia usually in association with acidemia and heart failure. In this article the different applications of Doppler ultrasound in Obstetrics are reviewed.

Key words: Doppler ultrasound; uterine arteries; umbilical artery; middle cerebral artery; fetal growth restriction

INTRODUCCIÓN

Aspectos físicos y de instrumentación

El efecto Doppler fue descrito por Christian Andreas Doppler en 1842 (1). Estableció el principio del cambio de frecuencias en la transmisión del sonido cuando existen movimientos relativos entre la fuente emisora del sonido y el receptor. Además desarrolló la fórmula para calcular la velocidad a partir del viraje de frecuencias.

Las primeras aplicaciones del efecto Doppler en ultrasonografía se inician 100 años después, a fines de 1950 con la aparición de un instrumento de ultrasonido Doppler con capacidad de registrar movimientos de las válvulas cardíacas. En obstetricia, la primera aplicación consistió en la detección de los latidos cardíacos fetales en 1964 (2).

El efecto Doppler consiste en el cambio de frecuencia que ocurre en la onda transmitida cuando existe un cambio relativo de posición entre la

fuente de emisión del sonido y el receptor. La variación de frecuencia que se produce se conoce como cambio de frecuencia Doppler o viraje de frecuencia Doppler. Cuando la fuente de emisión del sonido y el receptor se acercan, la frecuencia del sonido aumenta. Por el contrario cuando la fuente emisora del sonido y el receptor se distancian, la frecuencia disminuye. El efecto Doppler se aplica a todas las formas de transmisión de ondas y no depende de quien experimente el movimiento. Esto es, el efecto Doppler se produce tanto si se mueve el receptor o la fuente emisora o ambos.

La utilidad del efecto Doppler reside en el hecho de que el cambio en la frecuencia se encuentra relacionado con la velocidad del movimiento entre la fuente y el receptor, y por lo tanto puede ser utilizado para estimar velocidades. Su aplicación en los sistemas de ultrasonido médico diagnóstico nos permite registrar el cambio de frecuencia que se produce cuando evaluamos el movimiento de la sangre dentro de un vaso determinado (3).

Podemos establecer que cuando un haz de ultrasonido impacta contra un objeto que se encuentra en movimiento, el eco que retorna al transductor lo hace con una frecuencia modificada (Figs. 1 y 2). El equipo de ultrasonido puede representar ese cambio de frecuencia de diferentes maneras. De forma audible, con un sonido de frecuencias variables co-

FIGURA 1.

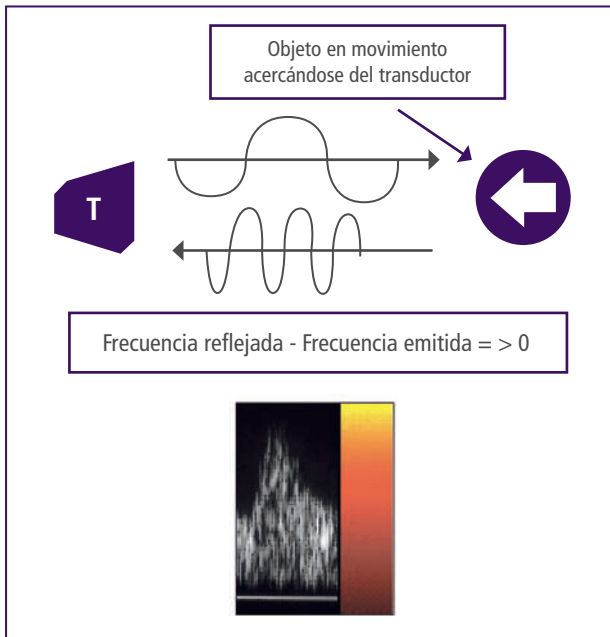


Figura 1: La columna de sangre se desplaza hacia el transductor y entonces el eco de retorno lo hace con una frecuencia mayor a la emitida. Existe una diferencia de frecuencias entre la señal emitida y la recibida y por ende tenemos señal Doppler. Como la diferencia arroja un valor mayor a 0, la señal se codifica en el espectro por encima de la línea de base y en la codificación color dentro del rango de los rojos.

FIGURA 2.

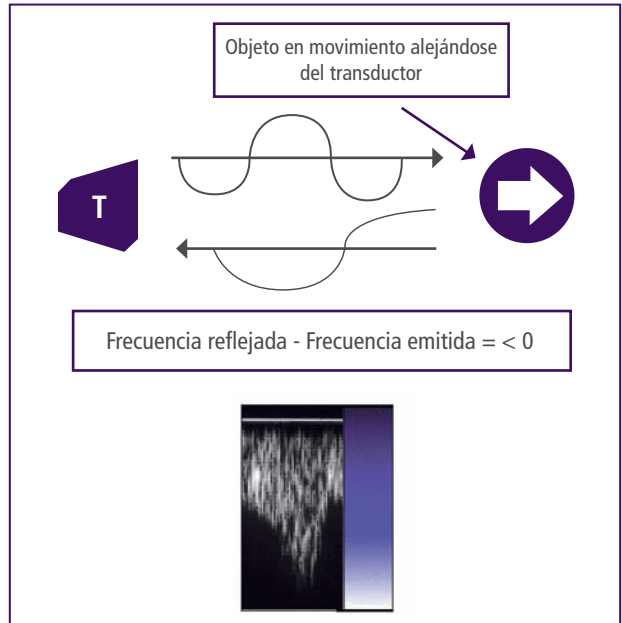


Figura 2: La onda sonora se encuentra con un objeto que se desplaza alejándose del transductor y entonces el eco de retorno lo hace con una frecuencia menor a la emitida. Existe una diferencia de frecuencias entre la señal emitida y la recibida y por ende tenemos señal Doppler. Como la diferencia arroja un valor menor 0, la señal se codifica en el espectro por debajo de la línea de base y en la codificación color dentro del rango de los azules.

respondientes al cambio producido en las mismas, de manera espectral, con trazos en función del tiempo de diferente altura, tanto mayor cuanto mayor sea el viraje de frecuencia o mediante codificación color, en la gama de los rojos si el movimiento es en sentido de aproximación o en la de los azules si el objeto registrado se aleja del transductor.

El cambio en la frecuencia que se produce cuando el haz de ultrasonido impacta contra un vaso sanguíneo no depende únicamente de los cambios de la velocidad de la sangre sino también de otros factores. Esos diferentes factores que determinan el cambio de frecuencias o viraje de frecuencias Doppler están contenidos en una fórmula conocida como "ecuación Doppler" (4). La ecuación Doppler nos dice que el viraje de frecuencia que se produce es directamente proporcional a la velocidad del objeto en movimiento por la frecuencia de ultrasonido emitida y por el coseno del ángulo de insonación e inversamente proporcional a la velocidad de transmisión del sonido en los tejidos (Fig 3).

Para la correcta operación de un equipo con Doppler es requisito un adecuado y profundo conocimiento de otros factores relacionados con la física e instrumentación, como son el ángulo de ataque de los vasos, la frecuencia de repetición de pulsos, el fenómeno de aliasing, el manejo de filtros, ganancias, velocidad de barrido, etc. Sin embargo, estos temas escapan al propósito de esta síntesis y para profundizar en esos aspectos el lector deberá consultar bibliografía más especializada.

FIGURA 3. ECUACIÓN DOPPLER

$$\Delta F = \frac{2 \times V \times FT \times \cos \theta}{C}$$

Donde: ΔF Diferencia o viraje de frecuencias (emitida/recibida)
 V velocidad del objeto reflector (sangre habitualmente)
 FT frecuencia transmitida (frecuencia del transductor que utilizamos)
 $\cos \theta$ coseno del ángulo de insonación o ángulo α
 C velocidad de transmisión del sonido en los tejidos (1540 m/s)

HEMODINAMIA – RESISTENCIA PERIFÉRICA

La hemodinamia estudia el comportamiento de la sangre en el aparato circulatorio. La dinámica circulatoria de la sangre en el cuerpo humano es compleja debido a diferentes factores, entre los que se encuentran las características propias de la sangre, el movimiento pulsátil, la marcada ramificación del árbol vascular y la geometría variable (por elasticidad) del mismo.

El estudio de la velocidad de la sangre circulando y la evaluación de la resistencia periférica (5) son dos elementos de gran utilidad en la evaluación hemodinámica fetal y por lo tanto es importante conocer los principios que las regulan. La imagen espectral que nos demuestra el equipo de ultrasonografía Doppler consiste en la representación gráfica del movimiento de los glóbulos rojos con respecto al tiempo. En el eje vertical se representan los virajes de frecuencia (en KHz), convertidos a velocidades (cm/seg o m/seg) y en el eje horizontal el tiempo.

Cuando se está registrando la circulación arterial entonces una onda completa corresponde a un ciclo cardiaco. El inicio de la onda corresponde al comienzo de la sístole ventricular. Se produce entonces la fase ascendente de la sístole hasta alcanzar el pico de mayor velocidad correspondiente a la velocidad sistólica máxima, luego desciende la velocidad, en la fase descendente de la sístole. Al final de esta fase suele apreciarse en territorios de elevada velocidad una escotadura que corresponde al cierre de la válvula aórtica. Este hallazgo es poco frecuente en la circulación fetal. Se inicia a partir de ahí la diástole y se alcanza el extremo derecho de la onda que representa la velocidad de fin de diástole (Fig. 4).

Por lo tanto en una forma de onda de flujo arterial se pueden considerar tres velocidades

- A o S: velocidad sistólica máxima
- B o D: velocidad de fin de diástole.
- M: velocidad media. Corresponde a un promedio que efectúa el equipo de las diferentes velocidades registradas a lo largo de todo el ciclo.

Una de las aplicaciones más importantes del Doppler en obstetricia consiste en la determinación de los diferentes índices de resistencia de

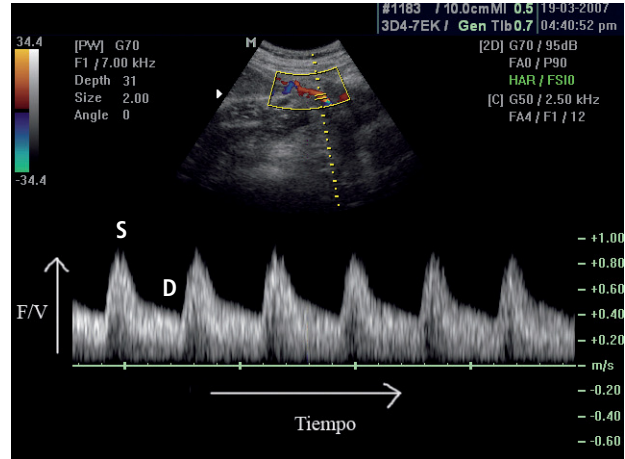


Figura 4: Forma de onda espectral de velocidad de flujo. En el eje vertical se representan los diferentes cambios de frecuencia (F/V). Cuanto más nos alejamos de la línea de base en uno u otro sentido mayor es el cambio de frecuencia. S: velocidad sistólica máxima. D: velocidad de fin de diástole.

un vaso determinado con el propósito de determinar la resistencia del lecho distal al mismo. El ejemplo más representativo lo constituye la evaluación de la resistencia de la arteria umbilical que nos brinda una idea de la resistencia del lecho vascular placentario y consecuentemente de su integridad.

Por lo tanto, cuanto menor sea la velocidad del flujo de fin de diástole y por ende mayor la diferencia entre la velocidad sistólica máxima y la velocidad de fin de diástole, mayor será la resistencia en el lecho distal. En las figuras 5 a 7 se muestran diferentes formas de onda de velocidad de flujo que responden a distintos patrones de resistencia. Vemos que subjetivamente podemos calificar una onda como "de elevada o baja resistencia", según la proporción de flujo de fin de diástole. Sin embargo, con el propósito de homogeneizar las determinaciones y tornarlas más reproducibles es mejor emplear los índices elaborados para tal fin. Los más utilizados son:

$$\text{Índice A/B o S/D (6)} = \frac{A}{B}$$

$$\text{Índice de Resistencia (7)} = \frac{A - B}{A}$$

$$\text{Índice de Pulsatilidad (8)} = \frac{A - B}{M}$$

Donde
 A: velocidad sistólica máxima
 B: velocidad de fin de diástole
 M: velocidad media

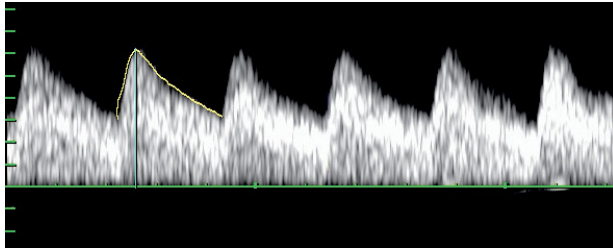


Figura 5: Representación espectral de una onda de flujo de baja resistencia. Se observa abundante flujo diastólico.

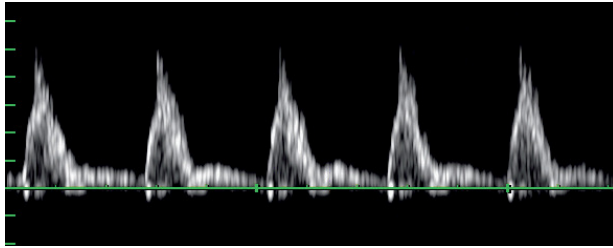


Figura 6: Representación espectral de una onda de flujo de elevada resistencia. Se observa escasa cantidad de flujo de fin de diástole.

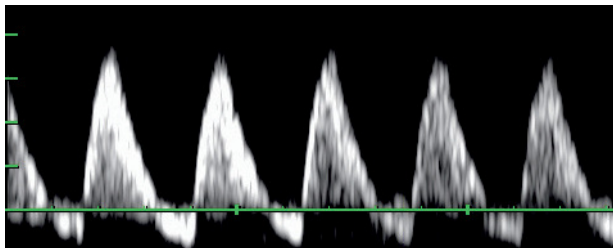


Figura 7: Representación espectral de una onda de flujo de muy elevada resistencia. Se observa flujo reverso durante la diástole.

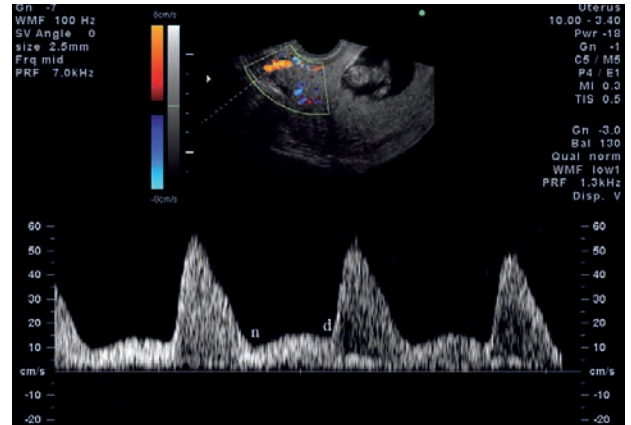
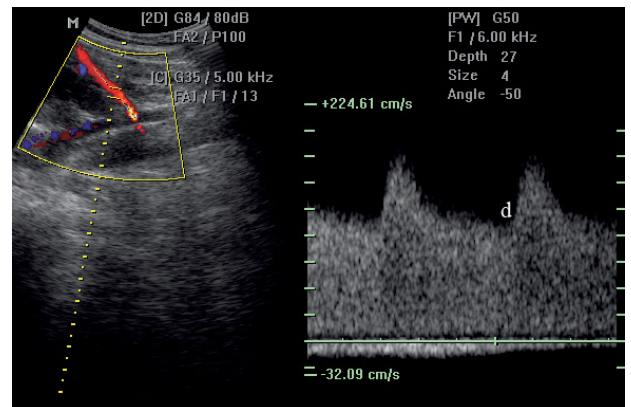


Figura 8: Forma de onda de velocidad de flujo de la arteria uterina en el primer trimestre. Se observa un notch protodiastólico (n) y escasa cantidad de flujo de fin de diástole (d) que definen a una forma de onda de elevada resistencia.



EVALUACIÓN MEDIANTE DOPPLER DE LAS ARTERIAS UTERINAS

La posibilidad de estudiar los cambios en la circulación uterina mediante la evaluación con Doppler fue reportada por primera vez por Campbell y colaboradores (9) y desde entonces esta aplicación se ha convertido en un método de utilidad para la detección de pacientes con riesgo elevado de padecer preeclampsia u otras complicaciones durante el embarazo.

Las arterias espiraladas sufren modificaciones durante la gestación, experimentando en la primera mitad del embarazo el proceso de invasión trofoblástica mediante el cual células del trofoblasto invaden sus paredes y reemplazan su capa muscular por tejido fibrinoide transformándolas en vasos de baja resistencia. Esta caída de la resistencia en el lecho distal determina una consecuente disminución de la resistencia en las arterias uterinas que se irá manifestando con el progresivo transcurrir del embarazo.

La forma de onda de velocidad de flujo de las arterias uterinas varía entonces según el momento del embarazo en que se considere. En el

En base a estos aspectos fisiopatológicos la evaluación mediante Doppler de las arterias uterinas ha demostrado ser un método bastante adecuado para el tamizaje de pacientes con riesgo elevado de padecer preeclampsia, restricción de crecimiento intrauterino (RCIU) y otras complicaciones asociadas.

Con respecto al valor predictivo positivo del Doppler de la arteria uterina para el desarrollo de preeclampsia, pocas veces superó el 50% según los diferentes trabajos publicados (10-14) sobre todo si no se discrimina entre formas leves y graves de preeclampsia y RCIU. La información más útil está relacionada con los valores predictivos negativos relatados, que oscilan entre el 97 y el 99% (15, 16). Esto significa que, aproximadamente un 98% de las pacientes que muestren un Doppler normal de la arterias uterinas, no tendrán complicaciones durante la gestación. Coleman y cols.(17) informaron que en pacientes con riesgo muy elevado de padecer preeclampsia, sólo el 5% de aquellas que mostraban un resultado normal (índice de resistencia de ambas arterias uterinas menor de 0,58) desarrollaron una complicación severa.

Un estudio que merece ser tenido en cuenta tanto por el prestigio de sus investigadores como por el número de pacientes evaluadas es el desarrollado por la Fetal Medicine Foundation (18). En el mismo se estudiaron 8.335 embarazos consecutivos, no seleccionados con una edad gestacional entre 22 y 24 semanas en los que se estudió la forma de onda de velocidad de flujo de la arterias uterinas por vía transvaginal registrándose el índice de pulsatilidad promedio entre ambas

arterias así como, la presencia de un "notch" protodiastólico.

En la Tabla 1 se muestran los resultados de los autores en la predicción de diferentes complicaciones de la gestación utilizando el percentil 95 del índice de pulsatilidad de la arteria uterina (1,63) y considerando una tasa de falsos positivos del 5,1%.

Del análisis de las cifras expuestas surge claramente que la evaluación del índice de pulsatilidad de la arteria uterina predice mejor el desarrollo de preeclampsia asociada a RCIU que cada uno de estos trastornos de manera aislada y que la sensibilidad aumenta según la gravedad de la enfermedad, siendo esta expresada a través de la necesidad de parto a edades gestacionales más tempranas.

Entonces, la implementación de un programa de tamizaje en la atención prenatal de rutina puede ser de utilidad en planificar la periodicidad del control ya que un índice de pulsatilidad aumentado en la onda de flujo de la arteria uterina se asocia con una probabilidad seis veces mayor de desarrollar complicaciones severas.

EVALUACIÓN MEDIANTE DOPPLER DE LA ARTERIA UMBILICAL

La forma de onda de velocidad de flujo de la arteria umbilical tiene la morfología típica de una señal arterial bifásica con un pico de máxima velocidad coincidente con la sístole ventricular fetal y una progresiva disminución de la velocidad de manera tal de alcanzar el valor más bajo al final de la diástole (19).

TABLA 1. PREDICCIÓN DE DIFERENTES COMPLICACIONES UTILIZANDO EL PERCENTIL 95 DEL ÍNDICE DE PULSATILIDAD DE LA ARTERIA UTERINA (1,63) PARA UNA TASA DE FALSOS POSITIVOS DEL 5,1%

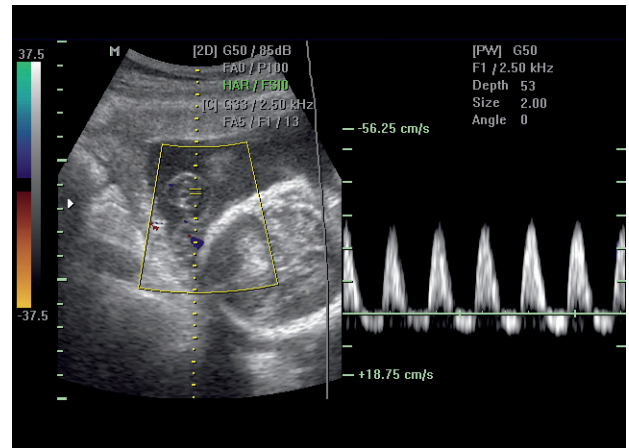
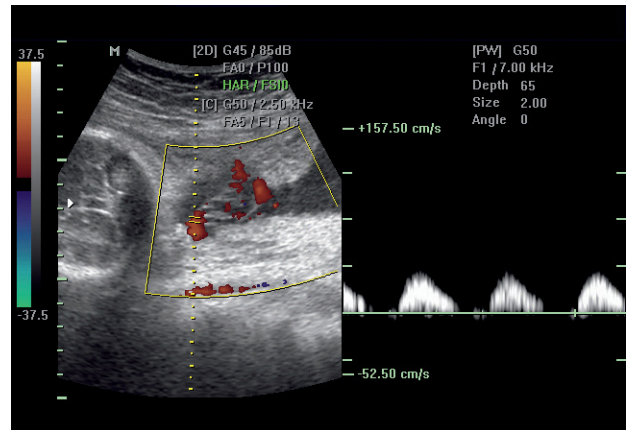
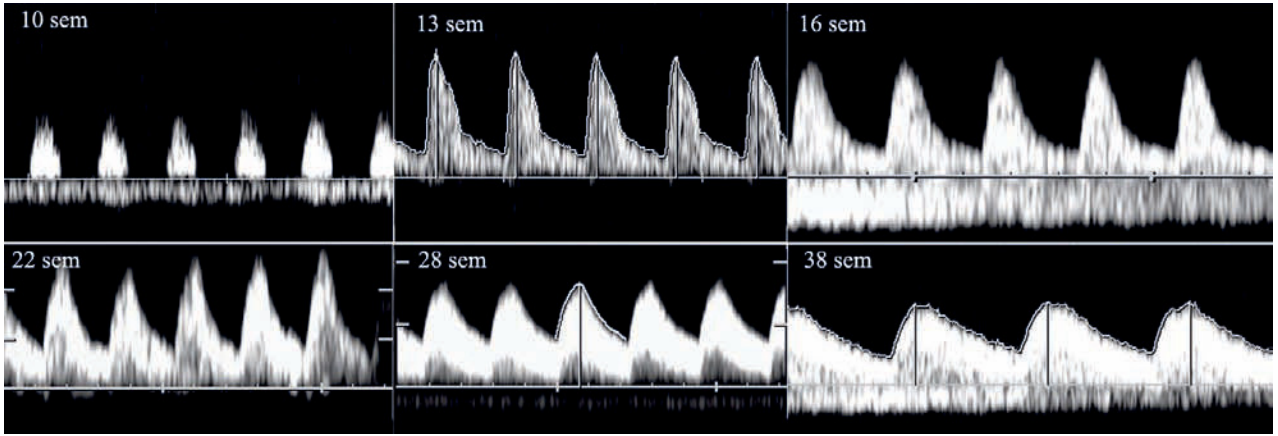
Características del grupo	Sensibilidad (%)	Especificidad (%)	VPP (%)	VPN (%)	PR
<i>Todo el grupo</i>					
Preeclampsia y RCIU	69.0	95.2	7.2	99.8	14.5
Preeclampsia sin RCIU	23.9	95.1	4.2	99.3	4.9
RCIU sin preeclampsia	13.2	95.7	22.9	91.8	3.1
<i>Parto antes de las 32 semanas</i>					
Preeclampsia y RCIU	93.3	95.1	3.5	100	18.9
Preeclampsia sin RCIU	80.0	94.9	1.0	100	15.8
RCIU sin preeclampsia	56.3	95.0	2.3	99.9	11.2

-RCIU: restricción de crecimiento intrauterino

-VPP: valor predictivo positivo

-VPN: valor predictivo negativo

-PR: Probabilidad de riesgo



pedimento para el adecuado intercambio materno – fetal (20). Este fenómeno no ocurre en todos los fetos con bajo peso para la edad gestacional sino solamente en aquellos fetos con RCIU cuyo origen es una “insuficiencia placentaria”. Estas alteraciones vasculares de la placenta son, obviamente, las que originan un tipo de restricción de crecimiento “hipóxico”, “placentario”.

Entonces, si la resistencia en la arteria umbilical aumenta cuando existen alteraciones vasculares placentarias, el Doppler de la arteria umbilical permitirá identificar a la RCIU hipóxica – placentaria.

Indudablemente, el Doppler de la arteria umbilical es una de las metodologías con mayor evaluación crítica acerca de su utilidad. Se ha visto que, mediante el uso del Doppler de la arteria umbilical en embarazos de alto riesgo, se logra disminuir el número de internaciones antenatales, inducciones, sufrimiento fetal intraparto y operaciones cesáreas. Asimismo, se aprecia una tasa menor de encefalopatía hipóxica y una disminución de la mortalidad perinatal (21). Además, se ha informado que las alteraciones en el Doppler de la arteria umbilical preceden a los signos cardiotocográficos de hipoxemia en el 90% de los casos, y que el intervalo medio entre la ausencia de flujo de fin de diástole y la aparición de desaceleraciones tardías se produce en un promedio de 12 días (0 - 49) (22).

Sin embargo, el Doppler de rutina en poblaciones de bajo riesgo o no seleccionadas, no confiere beneficio materno ni fetal (23). Más concretamente, la evaluación Doppler de la arteria umbilical debe estar reservada a determinados pacientes. Entre las indicaciones más comunes se pueden enumerar: antecedentes obstétricos de riesgo (RCIU, parto prematuro, bajo peso para la edad gestacional), antecedentes maternos (hipertensión arterial, preeclampsia, trombofilias, nefropatías...) y patología del embarazo actual (bajo peso, preeclampsia, oligoamnios (Tabla 2).

EVALUACIÓN MEDIANTE DOPPLER DE LA CIRCULACIÓN CEREBRAL FETAL

La circulación cerebral fue evaluada por primera vez hace casi 30 años, cuando en 1979 Bada y colaboradores (24) la estudiaron en recién nacidos, ingresando a través de la fontanela anterior para investigar la forma de onda de la arteria cerebral media en neonatos normales y en aquellos con asfisia perinatal, hemorragia cerebrovascular y RCIU.

En la actualidad el estudio mediante Doppler de la circulación del cerebro en el feto posee dos principales aspectos de interés. En primer lugar, y a partir de experiencias en animales (25-27) y en humanos (28) se ha desarrollado desde hace mucho tiempo y extensamente la evaluación de la redistribución de flujos en fetos con hipoxia. Recientes estudios de Mari y cols. (29) le han dado un rol muy importante al estudio mediante Doppler de la arteria cerebral media en la evaluación de la anemia fetal.

La circulación cerebral se evalúa habitualmente a nivel de la arteria

TABLA 2. PRINCIPALES INDICACIONES DE LA EVALUACIÓN MEDIANTE DOPPLER DE LA ARTERIA UMBILICAL

• Antecedentes obstétricos de riesgo

- Bajo peso para la edad gestacional
- RCIU
- Parto prematuro

• Antecedentes maternos

- Hipertensión arterial
- Preeclampsia
- Trombofilias
- Neuropatías
- Diabetes con vasculopatía

• Alteraciones en el embarazo actual

- Doppler anormal de arterias uterinas
- Bajo peso estimado por ecografía
- Oligoamnios
- Discordancia de crecimiento entre gemelos
- Síndrome transfusional en el embarazo gemelar

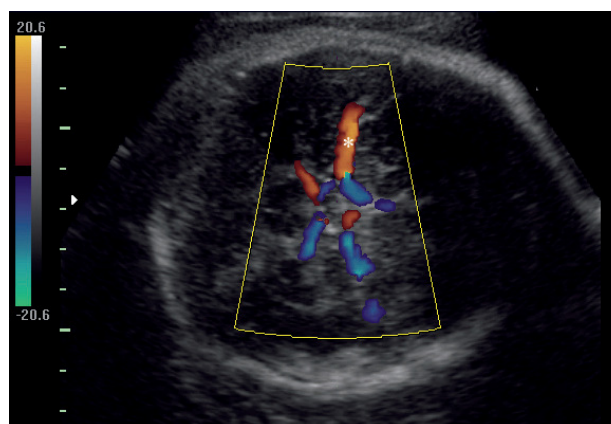
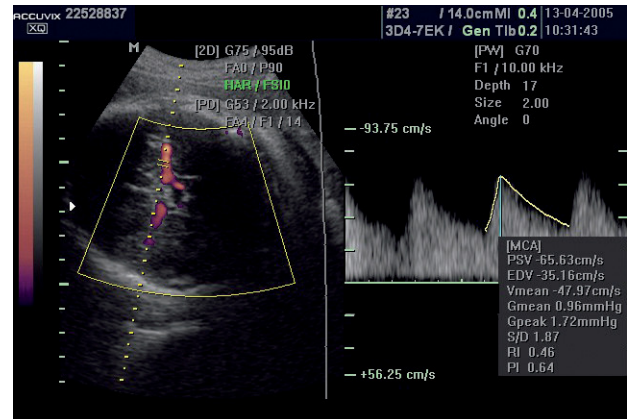
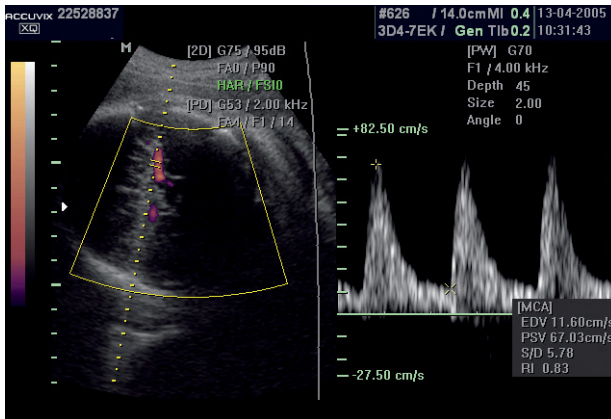


Figura 13: Imagen Doppler color del polígono de Willis. Se aprecia la arteria cerebral media (*).

cerebral media (ACM) la cual es identificada mediante Doppler color a nivel del polígono de Willis (Fig. 13). La forma de onda de velocidad de flujo de la ACM se caracteriza por mostrar un patrón altamente pulsátil (Fig. 14), si bien experimenta cambios durante el transcurso de la gestación.

Tanto la velocidad circulatoria como la resistencia de la arteria cerebral media varían durante el transcurso de la gestación (31, 32). Mari y colaboradores (33) muestran que el índice de pulsatilidad de la arteria cerebral media presenta un patrón parabólico con un aumento de la



resistencia desde la semana 15 para alcanzar los valores más elevados entre las semanas 25 y 30, apreciándose luego una caída de los mismos en el tercer trimestre.

El feto reacciona frente a la hipoxia modificando su ritmo cardíaco, su presión arterial y la distribución de sus flujos vasculares. Es sabido (24, 27) que ante la presencia de hipoxia en el feto, se produce un mecanismo de adaptación circulatoria que prioriza la circulación cerebral y de otros parénquimas nobles (miocardio, bazo, glándulas suprarrenales). Este fenómeno de redistribución circulatoria en el cual se privilegia la circulación cerebral a expensas de la de otros territorios (renal, intestinal, músculo-esquelético...) se conoce como efecto preservador de la circulación cerebral ("*brain - sparing effect*"). El mecanismo mediante el cual se logra es en primer lugar la vasodilatación. Sin embargo el feto cuenta con otras alternativas que permiten, ante una situación de hipoxia derivar una mayor cantidad de sangre a los territorios que protege –cerebro, corazón– y menos cantidad a los otros parénquimas también llamados "no nobles". El "*brain - sparing effect*" puede presentarse muy tempranamente en la gestación, habiéndose reportado desde las 20 semanas (28).

Está demostrado que la circulación cerebral constituye uno de los primeros territorios en modificarse ante la instalación de una RCIU con hipoxia (Fig. 15) (34-37). Existen estudios prospectivos (38, 39) que demuestran que el efecto de protección circulatoria del cerebro fetal alcanza su máxima intensidad 2 a 3 semanas antes de que aparezcan desaceleraciones tardías en el monitoreo fetal. Estos hallazgos sugieren entonces que mediante la evaluación Doppler de la arteria cerebral media se podría identificar a un grupo de pacientes de riesgo antes de que ocurran cambios más severos.

Se ha reportado que los fetos hipóxicos que sufren vasodilatación cerebral intraútero no muestran riesgo aumentado de sufrir daño neurológico importante (40) y que la redistribución cerebral constituye un

fenómeno de adaptación benigno para el feto hipóxico, sin aumento de riesgo de complicaciones del SNC, mientras que un monitoreo fetal sin stress desfavorable es un signo más tardío de compromiso fetal que se asocia de manera significativa con complicaciones del SNC (41). Se ha observado (42) adicionalmente que los fetos con restricción de crecimiento con vasodilatación cerebral tienen menor frecuencia de hemorragia intracerebral que aquellos prematuros con valores normales del índice de pulsatilidad de la arteria cerebral media. Por tal motivo se desprende que la vasodilatación cerebral en el feto hipóxico no parece ser un signo ominoso sino más bien el reflejo una compensación hemodinámica que debe poner al obstetra en situación de alerta efectuando una vigilancia cuidadosa de la salud fetal.

La evolución del grado de vasodilatación de la arteria cerebral media y por lo tanto la caída de los índices de resistencia en la misma no es indeterminada sino que en determinado momento de la evolución de la hipoxia estos se estabilizan en meseta. Por otra parte también se ha reportado que la velocidad máxima en la arteria cerebral media aumenta en fetos con restricción de crecimiento hipóxico y que continúa su ascenso según la hipoxia evoluciona teniendo por ende mayor sensibilidad que el índice de pulsatilidad de la arteria cerebral media en la pesquisa de muerte perinatal (43). Recientemente Mari y cols. (44) publicaron que las velocidades elevadas en la arteria cerebral media predicen con mayor certeza la mortalidad perinatal que el índice de pulsatilidad de la misma. En su serie de 30 fetos con RCIU de menos de 33 semanas de edad gestacional con peso fetal estimado por debajo del percentil 3 y un índice de pulsatilidad de la arteria umbilical superior al percentil 95 se apreció que, si bien el índice de pulsatilidad de la arteria cerebral media se encontraba disminuido en casi todos los casos, la evolución del mismo no fue uniforme. Por su parte la velocidad máxima mostró un patrón bien definido de aumento constante con una tendencia a la disminución justo antes del parto o de la muerte en siete casos. Según sus hallazgos, el autor propone que la velocidad máxima de la arteria cerebral media brinda información más adecuada

que el índice de resistencia de la misma y que aquellos fetos que tienen un aumento de la resistencia de la arteria cerebral media pero con velocidades normales suelen corresponder a casos más leves. Cuando la situación se torna más severa entonces se eleva la velocidad máxima de la arteria cerebral media permaneciendo anormal. El mecanismo de aumento de la velocidad en fetos con RCIU es diferente al que opera en la anemia fetal y se vincularía con el mayor flujo de sangre hacia el cerebro mediado por un aumento del gasto cardiaco izquierdo y el aumento de la resistencia placentaria.

Uso del Doppler de la arteria cerebral media en la predicción de la anemia fetal

El manejo obstétrico de la anemia fetal, habitualmente consecuencia de la isoimmunización Rh, se encuentra fuertemente influenciado por un diagnóstico certero y precoz del estado anémico. La anemia fetal puede causar hidrops y muerte fetal desde muy temprano en el embarazo. Sin embargo, las tasas de supervivencia de fetos con anemia superan el 90% si la condición es diagnosticada y tratada oportunamente.

El diagnóstico de anemia fetal ha sido efectuado clásicamente mediante procedimientos invasivos, como son la espectrofotometría del líquido amniótico y la cordocentesis.

Mari y cols reportaron, en un estudio preliminar, que la velocidad sistólica máxima en la arteria cerebral media se encontraba más elevada en fetos con anemia con relación a aquellos normales (45). En 1995 Mari y cols. (46) informan que la velocidad de flujo de la arteria cerebral media aumenta progresivamente durante la gestación y que constituye un método no invasivo para el diagnóstico de anemia fetal. Cinco años después el mismo autor (29) publica los resultados de un estudio colaborativo que demuestran que la medición de la velocidad máxima de la arteria cerebral media (VM/ACM) constituye un método certero para el diagnóstico de anemia fetal y que mediante esa metodología se pueden evitar el 70% de los procedimientos invasivos. En ese estudio utilizando como punto de corte 1.5 múltiplos de la mediana (MOM) de la VM/ACM fueron detectados todos los fetos con anemia moderada a severa. La tasa de falsos positivos reportada fue del 12%.

Se sabe que la anemia fetal aumenta el gasto cardiaco y disminuye la viscosidad de la sangre. Ambas condiciones determinan un incremento en la velocidad circulatoria de la sangre que puede ser fácilmente demostrable mediante la determinación de la VM/ACM. Adicionalmente, se ha demostrado que cuando la anemia fetal se corrige mediante una transfusión intrauterina, los valores de velocidad máxima de la arteria cerebral media se normalizan. De tal manera, la determinación de la VM/ACM se ha convertido en el método de referencia para el diagnóstico y seguimiento de la anemia fetal, habiéndose reportado tasas de sensibilidad variables entre el 73 y 100% con una especificidad que fluctúa entre el 71 y el 80% (47-50).

Según los resultados de su estudio (9) efectuado en 111 fetos con

riesgo de anemia Mari y cols. elaboraron una curva de la concentración de hemoglobina en función de la edad gestacional. En base a esos datos clasificaron los grados de anemia de la siguiente manera: anemia leve (concentración de hemoglobina entre 0.84 y 0.65 veces la media), anemia moderada (concentración de hemoglobina entre 0.65 y 0.55 veces la media) y anemia severa (concentración de hemoglobina menor de 0.55 veces la media). Asimismo, se proponen los valores de referencia de la VM/ACM según la edad gestacional con los puntos de corte correspondientes a la mediana y a 1.5 MOM (Fig. 16). Utilizando como punto de corte 1.5 MOM en la muestra, se detectaron todos los casos de anemia moderada y severa.

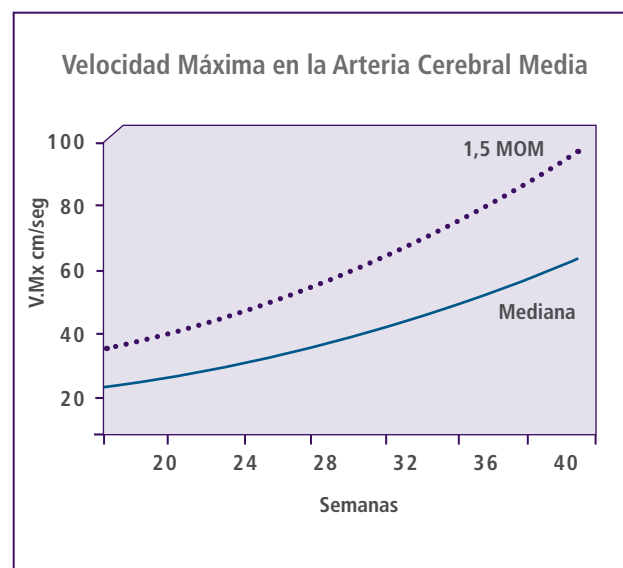


Figura 16: Curva de valores de la velocidad máxima de la arteria cerebral media en función de la edad gestacional (29). Modificado de Mari G, et al. *N Engl J Med.* 2000;342:9-14.

Recientemente se comparó la velocidad máxima de la arteria cerebral media con la espectrofotometría del líquido amniótico en un estudio prospectivo (51) donde los autores concluyen que ambos métodos son útiles en la predicción de anemia pero que la evaluación Doppler tiene las ventajas de ser no invasivo y más económico. Muchos otros autores han reportado que la determinación de la velocidad máxima de la arteria cerebral media es superior a la espectrofotometría del líquido amniótico para el diagnóstico de anemia fetal (52-55).

EVALUACIÓN DOPPLER DEL SISTEMA VENOSO FETAL

Mediante la evaluación del sistema venoso precordial fetal es posible evaluar los cambios hemodinámicos del corazón (56). En el feto, las venas cava superior e inferior y las venas hepáticas muestran un patrón de onda trifásico con una primera fase de máxima velocidad que corresponde a la sístole ventricular, una segunda fase correspondiente

a la diástole precoz o llenado pasivo ventricular y una tercera fase que corresponde a la diástole tardía o contracción auricular (Fig. 17). Otros segmentos de importancia en la evaluación del sistema venoso fetal lo constituyen el ductus venoso y la vena umbilical. El ductus venoso muestra una forma de onda similar a la descrita para las venas cava y hepáticas pero con la particularidad de que el flujo durante la contracción auricular es siempre anterógrado en condiciones normales (Fig. 18). Por su parte, la vena umbilical debe mostrar normalmente un flujo de tipo continuo no pulsátil (Fig. 19).

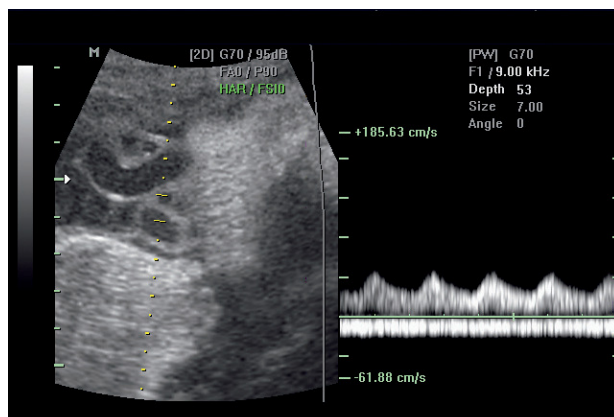
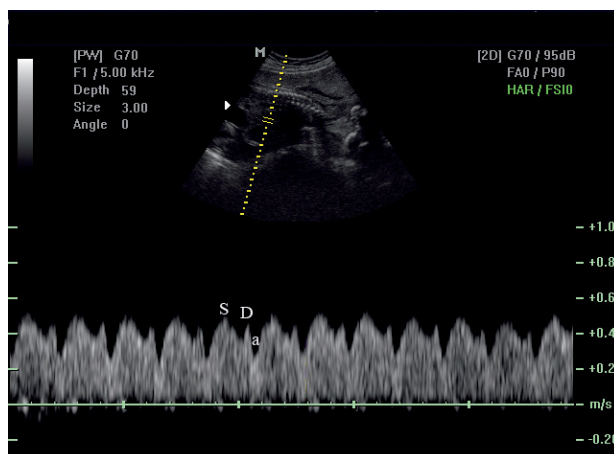
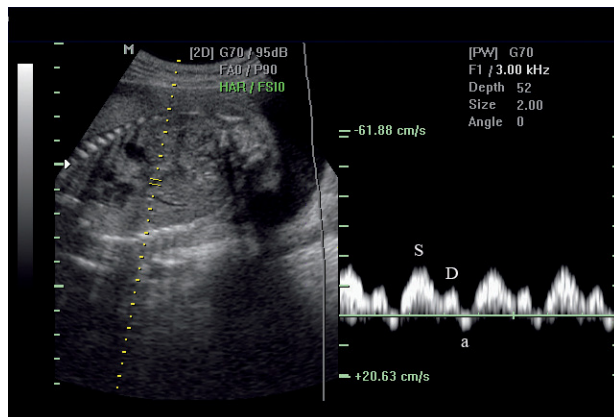
En fetos con RCIU de origen hipóxico se produce una disminución en la presión venosa umbilical, dado que la hipoxia fetal se asocia con una reducción en el flujo umbilical (57), secundario a la disminución del árbol vascular placentario. Por otra parte, la presión venosa central tiende a aumentar de acuerdo con la severidad de la hipoxia, debido a varios factores entre los que se cuentan: el aumento de la resistencia placentaria, el aumento de la resistencia periférica (como parte de la redistribución arterial ante la hipoxia) y la disminución de la contractilidad cardíaca por efecto directo de la hipoxia.

Definitivamente esto determina una inversión en el gradiente de presión que tiende a movilizar el flujo desde las venas precordiales hacia el corazón con la consecuente reducción de las velocidades absolutas y un aumento de los índices de resistencia venosos y del flujo reverso.

Efectivamente, se ha observado que, en fetos con RCIU hipóxico manifestado a través del aumento del índice de pulsatilidad en la arteria umbilical, se aprecia un aumento significativo en la relación entre las velocidades sistólicas y diastólicas, y un mayor porcentaje de flujo reverso durante la contracción auricular en la VCI (vena cava inferior) (Fig. 20) y en las venas hepáticas -en comparación con fetos normales o con aquellos con RCIU- pero con flujo normal en la arteria umbilical (58, 59).

En estos casos la forma de onda de velocidad de flujo del DV (ductus venoso), mantiene la velocidad máxima (S) del DV dentro de límites normales. Esto se debe a la mayor derivación de sangre a través del DV en situaciones de hipoxia y a que el DV durante la sístole y la diástole precoz vierte su sangre en las cavidades cardíacas izquierdas que no están sometidas a una sobrecarga tan importante como el corazón derecho. Durante la contracción auricular la onda "a" es afectada en caso de que durante este periodo del ciclo cardíaco el foramen oval se encuentra cerrado y la sangre del DV es vertida en las cavidades derechas (Figs 21 y 22) (60).

Con respecto a la VU (vena umbilical) la velocidad de flujo a nivel de la misma disminuye en los fetos hipóxicos. Además el aumento de las presiones intrahepáticas por vasoconstricción del sistema portal y las presiones venosas aumentadas se transmiten a la misma determinando la aparición de un patrón pulsátil en su forma de onda (Fig. 23). La presencia de pulsatilidad en la VU es un signo ominoso que se asocia con insuficiencia cardíaca congestiva (61).



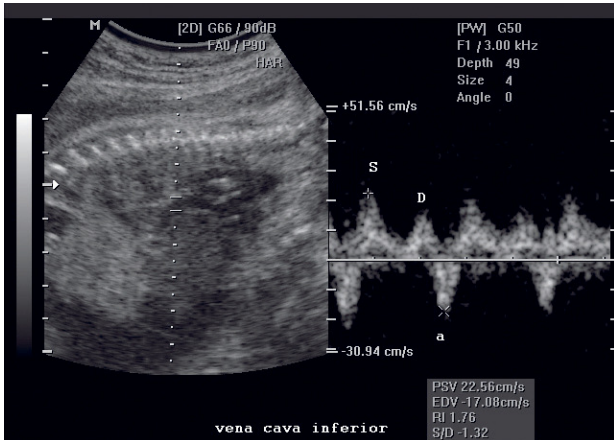


Figura 20: Vena cava inferior con aumento de la cantidad de flujo reverso.

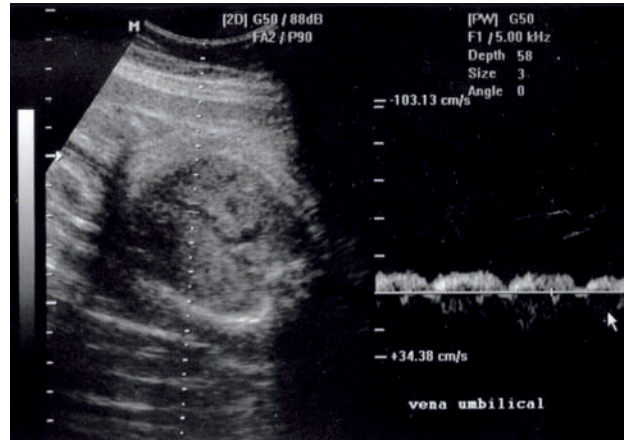


Figura 23: Patrón de flujo pulsátil en la vena umbilical.

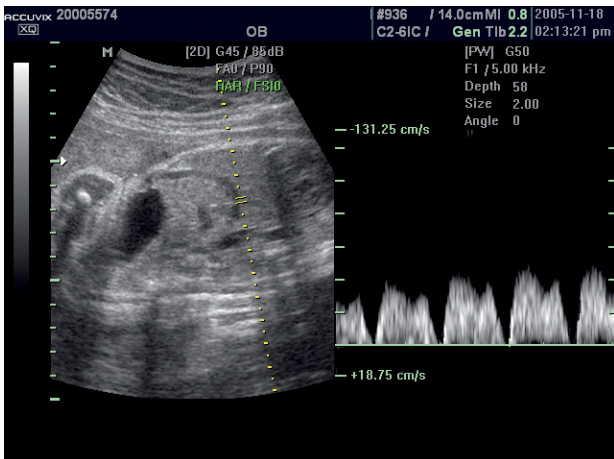


Figura 21: Flujo ausente durante la contracción auricular en el ductus venoso.

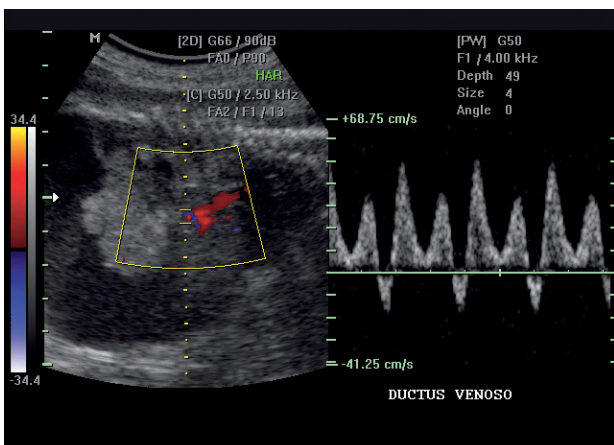


Figura 22: Flujo reverso durante la contracción auricular en el ductus venoso.

SECUENCIA DE EVENTOS EN EL FETO HIPÓXICO

El deterioro progresivo de la función placentaria, determina un aumento en la resistencia de la arteria umbilical detectable en la evaluación Doppler de la misma. Esta disfunción vascular determina una caída en el flujo de la vena umbilical, lo cual genera un menor aporte de nutrientes con la consecuente disminución en la curva de ganancia de peso y una menor oferta de oxígeno que genera la redistribución arterial así como una caída en el volumen de líquido amniótico. La hipoxia crónica con aparición de acidemia e insuficiencia cardíaca termina reflejándose en los flujos venosos y en los parámetros biofísicos como signos graves que preceden a la muerte fetal (Fig 24).

El lector debe tener en cuenta que existen muchas excepciones y variables en esta secuencia. No todos los fetos muestran un compromiso de todos los vasos fetales y un 10% puede no mostrar cambios en ninguno de ellos. Muchos fetos no mantienen la vasodilatación cerebral y existen diferencias individuales en el momento de aparición de la misma. Adicionalmente varios autores observaron que la secuencia completa de la progresión de los cambios en el Doppler fetal en la hipoxia no es muy común después de las semanas 32 a 34 (62, 63).

Bilardo y cols (64) evaluaron la secuencia de cambios longitudinales en el Doppler y en la frecuencia cardíaca fetal computarizada en fetos con RCIU. En estos fetos donde la mayoría mostraba alteraciones en la arteria umbilical se observaron resultados perinatales adecuados si los índices Doppler del DV se encontraban normales. Con la progresión de la enfermedad, los índices de la arteria umbilical y del DV aumentan mientras que a la vez disminuye la variabilidad a corto plazo de la frecuencia cardíaca fetal. Tal vez la combinación del Doppler con el Perfil Biofísico Fetal (PBF) pueda mejorar la precisión en la evaluación fetal.

Es fundamental tener en cuenta la edad gestacional en el momento de elaborar las conductas. Las recomendaciones vinculadas con esperar la presencia de cambios tardíos están referidas al manejo de fetos prematuros donde no tenemos certeza de cómo influirá esta prematuridad

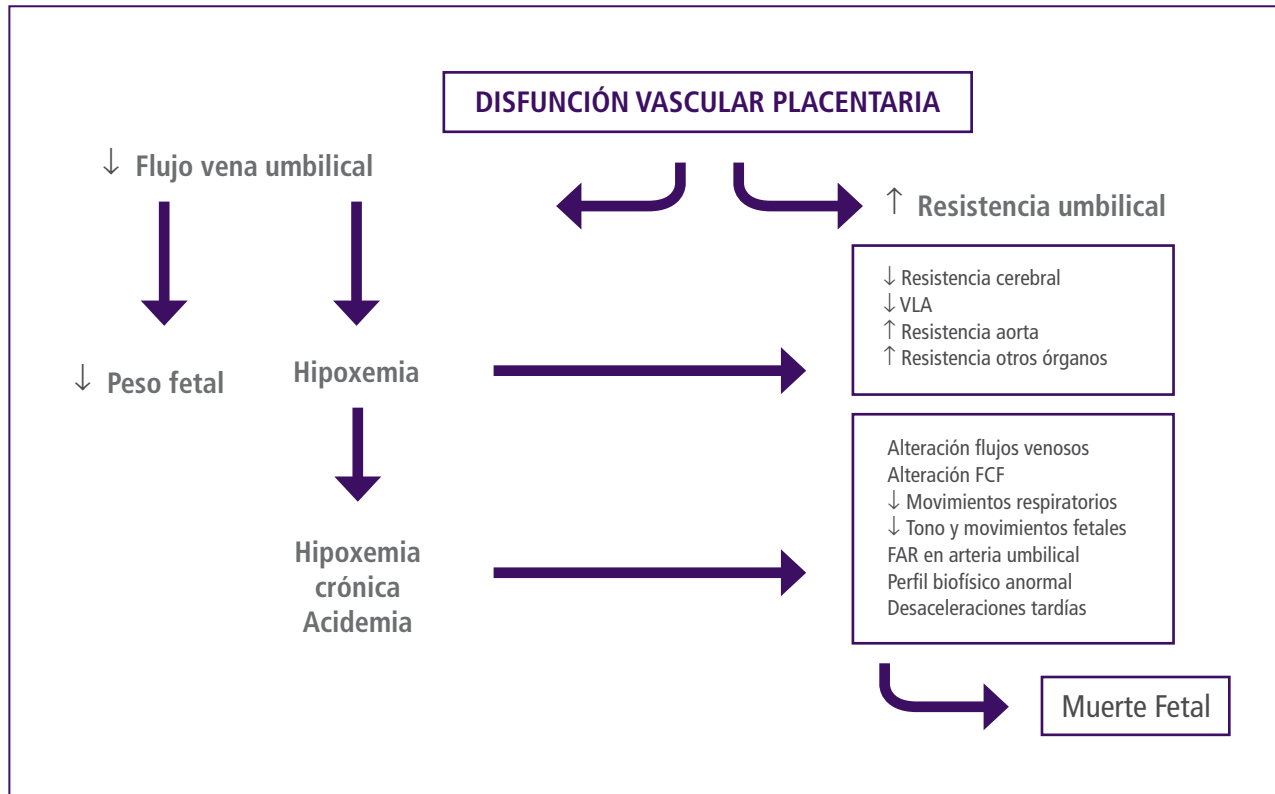


Figura 24: Secuencia de eventos en la disfunción placentaria. VLA: Volumen líquido amniótico. FCF: Frecuencia cardiaca fetal. FAR: Flujo ausente o reverso.

en el resultado perinatal. En estos casos la presencia de cambios importantes en el Doppler y el mantenimiento de un PBF óptimo (10/10) permite la preparación para el nacimiento (corticoides, interconsulta con neonatología, hospitalización en sitio adecuado). Sin embargo la alteración hemodinámica y biofísica requiere de una urgente terminación del embarazo (65-67).

Como conclusión es importante que los fetos con RCIU sean manejados atendiendo a diferentes factores pero sobre todo la edad gestacional, la capacidad de asistencia neonatal, la evaluación Doppler de los parámetros hemodinámicos y el estudio de los indicadores biofísicos. La detección de alteraciones en la circulación arterial (arteria umbilical, arteria cerebral media, arteria aorta...) nos advierte sobre el estado evidente de hipoxia fetal. Si la edad gestacional nos garantiza la viabilidad fetal no suele ser necesario prolongar la gestación y correr el riesgo de enfrentar las potenciales complicaciones de un estado de hipoxia crónica. Sin embargo en aquellos fetos donde la inmadurez es altamente probable se debe esperar a la ocurrencia de trastornos más severos vinculados con las alteraciones en el sistema venoso fetal.

BIBLIOGRAFÍA

1. Maulik D. Doppler sonography: A brief history. In Maulik D (ed) Doppler Ultrasound in Obstetrics and Gynecology Springer-Verlag Berlin Heidelberg 2nd Edition 2005 pp 1-7

2. Callaghan DA, Rowland TC, Goldman DE Ultrasonic Doppler observation of the fetal heart. *Obstet Gynecol* 1964;23:637-641

3. Cafici D. Doppler en Obstetricia. En Cafici D, Mejides A, Sepúlveda W (eds.) Ultrasonografía en obstetricia y diagnóstico prenatal. Ediciones Journal. Buenos Aires 2003 pp 163-99.

4. Lo Vuolo M. "Física". en Doppler en Obstetricia Cafici D, Margulies, D eds. Buenos Aires 1997;pp 3-10.

5. Lo Vuolo M: Hemodinamia . En Lo Vuolo M ed. Gamuts en Doppler. Blanco y Negro y color. Carótidas y vertebrales. Santa Fé M. Lo Vuolo 1997: 37-52.

6. Fitzgerald DE, Drumm JE. "Non-invasive measurement of the fetal circulation using ultrasound: A new method". *Br Med J*.1977; 2:1450-1.

7. Pourcelot L: Applications cliniques de l examen Doppler transcutané. En: Peronneau P. (ed) Velocimetrie Ultrasonore Doppler. Paris: Seminarie INSERM 1974:34:213.

8. Gosling R, King D. "Ultrasound Angiology" In: Marcus E, Adamson Leds. Arteries and veins. Edinburgh: Churchill Livingstone 1975;61:98,1975.

9. Campbell S, Diaz-Recasens J, Griffin DR, Cohen-Overbeek TE, Pearce JM, Willson K, Teague MJ. New doppler technique for assessing utero-placental blood flow. *Lancet* 1983;1:675-7.
10. Cafici D Evaluación de las arterias uterinas mediante Doppler En Cafici D (ed) *Ultrasonografía Doppler en Obstetricia*. Ediciones Journal Buenos Aires 2008;pp 59-84.
11. Robertson WB, Brosens I, Dixon HG. Uteroplacental vascular pathology. *Eur J Obstet Gynecol Reprod Biol* 1975;4:47-65
12. Brosens IA, Robertson WB, Dixon HG. The role of the spiral arteries in the pathogenesis of pre-eclampsia. *Obstet Gynecol Ann* 1972; 1: 177-91.
13. Khong TY, De Wolf F, Robertson WB and Brosens I (1986) Inadequate maternal vascular response to placentation in pregnancies complicated by pre-eclampsia and by small-for-gestational age infants. *Br J Obstet Gynecol* 93,1049±1059.
14. Zimmermann P, Eirio V, Koskinen J, et al. "Doppler assessment of the uterine and uteroplacental circulation in the second trimester in pregnancies at high risk for pre-eclampsia and/or intrauterine growth retardation: comparison between different Doppler parameters". *Ultrasound Obstet Gynecol* . 1997;9:330-8.
15. Konchak PS, Bernstein IM, Capeless MD. Uterine artery Doppler velocimetry in the detection of adverse obstetric outcomes in women with unexplained elevated maternal serum alpha-fetoprotein levels. *AmJ Obstet Gynecol* .1995;173:1115-19.
16. Todros T, Ferrazzi E, Arduini D, et al. Performance of Doppler ultrasonography as a screening test in low risk pregnancies: results of a multicentric study . *J Ultrasound Med*. 1995;14:343-8.
17. Coleman MA, McCowan LM, North RA. "Mid-trimester uterine artery Doppler screening as a predictor of adverse pregnancy outcome in high-risk women". *Ultrasound Obstet Gynecol*. 2000;15:7-12.
18. Papageorghiou AT, Yu CK, Bindra R, Pandis G, Nicolaides KH; Fetal Medicine Foundation Second Trimester Screening Group. Multicenter screening for pre-eclampsia and fetal growth restriction by transvaginal uterine artery Doppler at 23 weeks of gestation. *Ultrasound Obstet Gynecol*. 2001;18:441-9.
19. Cafici D Evaluación de la arteria umbilical mediante Doppler En Cafici D (ed) *Ultrasonografía Doppler en Obstetricia*. Ediciones Journal Buenos Aires 2008;pp 99-122.
20. Giles WB, Trudinger BJ, Baird PJ. "Fetal umbilical artery flow velocity waveforms and placental resistance: pathologic correlation". *Br J Obstet Gynaecol*.1985; 92:31-8.
21. Alfirevic N, Neilson JP. "Doppler ultrasonography in high-risk pregnancies: systematic review with meta-analysis". *Am J Obstet Gynecol*. 1995; 172:1379-87.
22. Bekedam DJ, Visser GH, van der Zee AG, et al. "Abnormal velocity waveforms of the umbilical artery in growth retarded fetuses: relationship to antepartum late heart rate decelerations and outcome". *Early Hum Dev*. 1990;24:79-89.
23. Bricker L, Neilson JP. "Routine Doppler ultrasound in pregnancy". *Cochrane Database Syst Rev*. 2000;(2):CD001450.
24. Bada HS, Hajjar W, Chua C, Sumner DS. Noninvasive diagnosis of neonatal asphyxia and intraventricular hemorrhage by Doppler Ultrasound *J Pediatr* 95:775-9, 1979
25. Rudolph AM, Heymann MA. The circulation of the fetus in utero. *Circ. Res* 1967;21:163-184.
26. Cohn HE, Sacks, EJ Heymann MA, Rudolph AM Cardiovascular responses to hypoxemia and acidemia in fetal lambs. *Am J Obstet Gynecol* 120:817-24, 1974
27. Peeters LLH, Sheldon RE, Jones MD et al Blood flow to fetal organs as a function of arterial oxygen content. *Am J Obstet Gynecol* 135:637-46, 1979
28. Arduini D, Rizzo G, Romanini C, Mancuso S Fetal blood flow waveforms as predictors of growth retardation *Obstet Gynecol* 70:7-11, 1987
29. Mari G, Deter RL, Carpenter RL, Rahman F, Zimmerman R, Moise KJ Jr, DormanKF, Ludomirsky A, Gonzalez R, Gomez R, Oz U, Detti L, Copel JA, Bahado-Singh R, Berry S, Martinez-Poyer J, Blackwell SC. Noninvasive diagnosis by Doppler ultrasonography of fetal anemia due to maternal red-cell alloimmunization. Collaborative Group for Doppler Assessment of the Blood Velocity in Anemic Fetuses. *N Engl J Med*. 2000 6;342:9-14.
30. Cafici D Evaluación de la circulación cerebral fetal mediante Doppler En Cafici D (ed) *Ultrasonografía Doppler en Obstetricia*. Ediciones Journal Buenos Aires 2008;pp 141-174.
31. van der Wijngaard JAGW, Groenenberg IAL, Wladimiroff JW, Hop WCJ. Cerebral Doppler ultrasound in the human fetus. *Br J Obstet Gynecol* 1989;96:845-9
32. Arduini D, Rizzo G Normal values of pulsatility index from fetal vessels: A cross-sectional study on 1556 healthy fetuses *J Perinat Med* 1990;18:165
33. Mari G, Deter RL. Middle cerebral artery flow velocity waveforms in normal and small-for-gestational-age fetuses. *Am J Obstet Gynecol*. 1992 Apr;166(4):1262-70.

- 34.** Hecher K, Bilardo CM, Stigter RH, Ville Y, Hackeloer BJ, Kok HJ, Senat MV, Visser GH. Monitoring of fetuses with intrauterine growth restriction: a longitudinal study. *Ultrasound Obstet Gynecol.* 2001;18:564-70.
- 35.** Ozcan T, Sbracia M, d'Ancona RL, Copel JA, Mari G. Arterial and venous Doppler velocimetry in the severely growth-restricted fetus and associations with adverse perinatal outcome. *Ultrasound Obstet Gynecol.* 1998;12:39-44.
- 36.** Baschat AA, Gembruch U, Harman CR. The sequence of changes in Doppler and biophysical parameters as severe fetal growth restriction worsens. *Ultrasound Obstet Gynecol.* 2001;18:571-7.
- 37.** Ferrazzi E, Bozzo M, Rigano S, Bellotti M, Morabito A, Pardi G, Battaglia FC, Galan HL. Temporal sequence of abnormal Doppler changes in the peripheral and central circulatory systems of the severely growth-restricted fetus. *Ultrasound Obstet Gynecol.* 2002;19:140-6.
- 38.** Arduini D, Rizzo G. Prediction of fetal outcome in small for gestational age fetuses: Comparison of Doppler measurements obtained from different fetal vessels. *J. Perinat Med* 1992;20:29-38.
- 39.** Harrington K, Thompson MO, Carpenter RG, Nguyen M, Campbell S. Doppler fetal circulation in pregnancies complicated by pre-eclampsia or delivery of a small for gestational age baby: 2. Longitudinal analysis. *Br J Obstet Gynaecol* 1999;106: 453-466.
- 40.** Chan FY, Pun TC, Lam P, Lam C, Lee CP, Lam YH. Fetal cerebral Doppler studies as a predictor of perinatal outcome and subsequent neurologic handicap. *Obstet Gynecol.* 1996;87:981-8.
- 41.** Ott WJ. Middle cerebral artery blood flow in the fetus and central nervous system complications in the neonate. *J Matern Fetal Neonatal Med.* 2003;14:26-9.
- 42.** Mari G, Abuhamad A.Z., Keller M, Verpaiojkit B, Ment, L. and Copel, J. Is the fetal brain - sparing effect a risk factor for the development of intraventricular hemorrhage in the preterm infant? *Ultrasound Obstet Gynecol* 1996;8:329-32.
- 43.** Ozcan T, Sbracia M, d'Ancona RL, Copel JA, Mari G. Arterial and venous Doppler velocimetry in the severely growth-restricted fetus and associations with adverse perinatal outcome. *Ultrasound Obstet Gynecol.* 1998;12:39-44.
- 44.** Mari G, Hanif F, Kruger M, Cosmi E, Santolaya-Forgas J, Treadwell MC. Middle cerebral artery peak systolic velocity: a new Doppler parameter in the assessment of growth-restricted fetuses. *Ultrasound Obstet Gynecol.* 2007 Mar;29(3):310-6.
- 45.** Mari G, Moise KJ Jr, Kirshon B, Gonsoulin W, Deter RL, Carpenter RJ Jr. Fetal middle cerebral artery maximal systolic velocity and pulsatility index as indicators of fetal anemia. In: Scientific program and abstracts of the 37th Annual Meeting of the Society for Gynecologic Investigation, St.Louis, March 21-24, 1990:253. abstract.
- 46.** Mari G, Adrignolo A, Abuhamad AZ, Pirhonen J, Jones DC, Ludomirsky A, Copel JA. Diagnosis of fetal anemia with Doppler ultrasound in the pregnancy complicated by maternal blood group immunization. *Ultrasound Obstet Gynecol.* 1995;5:400-5.
- 47.** Kyle P, Fisk N, Rodeck C. Antenatal diagnosis and fetal medicine. In *Textbook of Neonatology*, (3rd edn), Rennie J, Robertson N. (eds). Churchill Livingstone: Edinburgh, UK, 1999; 211-215.
- 48.** Stefos T, Cosmi E, Detti L, Mari G. Correction of fetal anaemia on the middle cerebral artery peak systolic velocity. *ObstetGynecol* 2002; 99: 211-215.
- 49.** Deren O, Onderoglu L. The value of middle cerebral artery systolic velocity for initial and subsequent management in fetal anaemia. *Eur J Obstet Gynecol Reprod Biol* 2002; 101: 26-30.
- 50.** Teixiera J, Duncan K, Letsky E, Fisk N. Middle cerebral artery peak systolic velocity in the prediction of fetal anaemia. *Ultrasound Obstet Gynecol* 2000; 15: 205-208.
- 51.** Nishie EN, Brizot ML, Liao AW, Carvalho MH, Toma O, Zugaib M. A comparison between middle cerebral artery peak systolic velocity and amniotic fluid optical density at 450 nm in the prediction of fetal anemia. *Am J Obstet Gynecol.* 2003;188:214-9.
- 52.** Mari G, Penso C, Sbracia M, Kern L, Levi D'Ancona R, Copel J. Delta OD450 and Doppler velocimetry of the middle cerebral artery peak velocity in the evaluation for fetal alloimmune hemolytic disease: which is best *Am J Obstet Gynecol* 1997; 177(suppl):S18.
- 53.** Pereira L, Jenkins TM, Berghella V. Conventional management of maternal red cell alloimmunization compared with management by Doppler assessment of middle cerebral artery peak systolic velocity. *Am J Obstet Gynecol* 2003; 189:1002-1006.
- 54.** Oepkes D, Seaward G, Vandenbussche FP, et al. Minimally invasive management of Rh alloimmunization: can amniotic fluid delta OD 450 be replaced by Doppler studies? A prospective multicenter trial. *Am J Obstet Gynecol* 2004;191(suppl):25.
- 55.** Oepkes D, Seaward PG, Vandenbussche FP, Windrim R, Kingdom J, Beyene J, Kanhai HH, Ohlsson A, Ryan G; DIAMOND Study Group. Doppler ultrasonography versus amniocentesis to predict fetal anemia. : *N Engl J Med.* 2006;355:156-64.
- 56.** Cafici D *Flujos venosos fetales En Cafici D (ed) Ultrasonografía Doppler en Obstetricia.* Ediciones Journal Buenos Aires 2008;pp 199-226.

57. Jouppila P, Kirkinen P. "Umbilical vein blood flow as an indicator of fetal hypoxia". Br J Obstet Gynaecol. 1984;91:107-10

58. Rizzo G, Arduini D, Romanini C. "Inferior vena cava flow velocity waveforms in appropriate and small for gestational age fetuses". Am J Obstet Gynecol. 1992;166:1271-80.

59. Reed KL, Appleton CP, Anderson CF, Shenker L, et al. "Doppler studies of vena cava flows in human fetuses. Insights into normal and abnormal cardiac physiology". Circulation. 1990;81:498-505.

60. Kiserud T, Eik-Nes SH, Blaas HG, et al. "Ductus venosus blood velocity and the umbilical circulation in the seriously growth-retarded fetus". Ultrasound Obstet Gynecol. 1994;4:109-14.

61. Gudmundsson S, Huhta JC, Wood DC, et al. "Venous Doppler ultrasonography in the fetus with nonimmune hydrops". Am J Obstet Gynecol. 1991; 164:33.

62. Hecher K, Hackeloer BJ. Cardiotocogram compared to Doppler investigation of the fetal circulation in the premature growthretarded fetus: longitudinal observations. Ultrasound Obstet Gynecol 1997;9: 152-61

63. Hecher K, Campbell S, Doyle P, Harrington K, Nicolaides K. Assessment of fetal compromise by Doppler ultrasound investigation

of the fetal circulation. Arterial, intracardiac, and venous blood flow velocity studies. Circulation 1995; 91: 129-38

64. Bilardo CM, Wolf H, Stigter RH, Ville Y, Baez E, Visser GHA, Hecher K. Relationship between monitoring parameters and perinatal outcome in severe, early intrauterine growth restriction. Ultrasound Obstet Gynecol 2004; 23: 119-125.

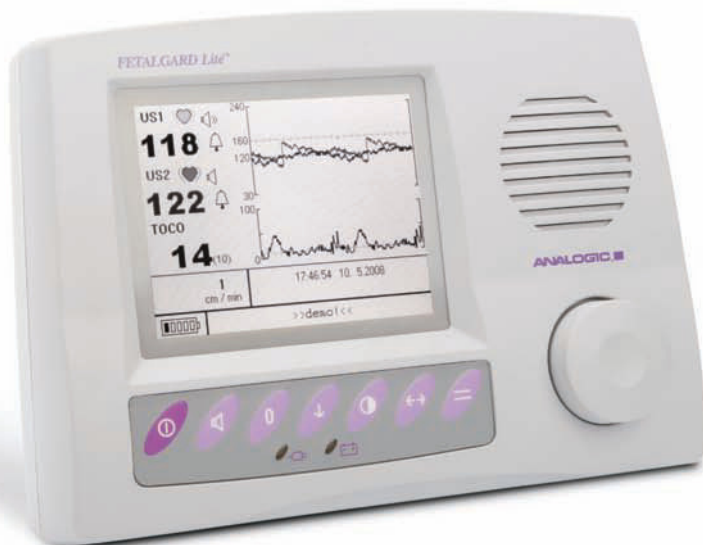65. Baschat AA, Gembruch U, Reiss I, Gortner L, Weiner CP, Harman CR. Relationship between arterial and venous Doppler and perinatal outcome in fetal growth restriction. Ultrasound Obstet Gynecol 2000; 16: 407-13

66. Bilardo C, Nicolaides KH, Campbell S. Doppler measurements of fetal and uteroplacental circulations: relationship with umbilical venous blood gases measured at cordocentesis. Am J Obstet Gynecol 1990; 162: 115-20

67. Hecher K, Sniijders R, Campbell S, Nicolaides K. Fetal venous, intracardiac and arterial blood flow measurements in intrauterine growth retardation: relationship with fetal blood gases. Am J Obstet Gynecol 1995; 173: 10-5

68. Cafici D. Circulación fetal en condiciones normales y en respuesta a la hipoxia. En Cafici D. (ed) Ultrasonografía Doppler en Obstetricia. Ediciones Journal Buenos Aires 2008;248.

Monitores Fetales de última Tecnología.



Equipada por
INDURA Lifecare



- El monitor Fetalgard Lite de INDURA Lifecare es un equipo que controla la actividad materno-fetal, capaz de mostrar la actividad uterina de la madre con contracciones, a través de un toco dinámometro y además monitorizar la frecuencia cardíaca del feto en gestación o durante el periodo de trabajo de parto.
- En casos de embarazos gemelares, puede registrar los latidos cardio fetales, al tener dos transductores doppler de ultrasonido, que permitirán monitorizar por separado la actividad cardíaca de ambos fetos.
- Contiene un sistema de impresión en papel térmico independiente del monitor. Además posee capacidad de monitoreo a distancia y conexión a central de monitoreo materno-fetal.



- URGENCIA
- PABELLÓN
- NEONATOLOGÍA
- ANALGESIA DENTAL
- PROYECTOS DE REDES Y GASES MEDICINALES
- CUIDADOS INTENSIVOS
- OXIGENOTERAPIA DOMICILIARIA
- ANESTESIA
- OXIGENOTERAPIA Y HOMECARE