

ESTUDIO ENDOSCÓPICO DE INTESTINO DELGADO

DR. FERNANDO FLUXÁ G.
JEFE DE DEPARTAMENTO DE GASTROENTEROLOGÍA.
DIRECTOR DEL CENTRO DOCENTE DE ENDOSCOPIA DIGESTIVA.
DEPARTAMENTO DE GASTROENTEROLOGÍA.
CLÍNICA LAS CONDES.
ffluxa@clinicalascondes.cl

DR. SERGIO RUBEL C.
CIRUJANO ENDOSCOPISTA
DEPARTAMENTO DE CIRUGÍA ADULTO.
CLÍNICA LAS CONDES

RESUMEN

La aparición de técnicas endoscópicas (cápsula endoscópica y enteroscopia de balón) para el estudio de las enfermedades del intestino delgado significó un cambio en la historia, pues éste dejó de ser un territorio misterioso. Estas herramientas nos han permitido en la actualidad tener estudios completos de intestino en la mayoría de los casos y, en los pocos años desde que se iniciaron, obligaron a redefinir patologías conocidas y a aprender a conocer nuevas patologías. Su gran impacto clínico ya ha sido publicado en numerosos estudios a lo largo del mundo.

En el futuro, las mejoras técnicas que se introduzcan harán que estos exámenes sean aún más seguros y permitirán una mejor interpretación de ellos.

SUMMARY

The advent of endoscopic technics (capsule endoscopy and balloon endoscopy) to study small bowel diseases, had changed the history and now it's not a mysterious territory. This tools gives us now a precise study of the whole intestine in most of cases and in the few years since they began, many old diseases have to be re-defined and some new pathologies have to be recognized. Its clinical impact has been published in many studies around the world. Technical improvements in the future will make the tests safer and will allow better interpretations.

Key words: capsule endoscopy; endoscopic technics; enteroscopy.

ARTÍCULO RECIBIDO: 29-04-08

ARTÍCULO APROBADO PARA PUBLICACIÓN: 05-08-08

INTRODUCCIÓN

Tradicionalmente el estudio de intestino delgado había sido mediante exámenes radiológicos, cuya sensibilidad y especificidad es muy baja. Por muchos años no hubo desarrollo en el área endoscópica de equipos que exploraran en forma eficiente el intestino delgado, tal vez porque proporcionalmente la patología a este nivel es mucho menos frecuente. La única tecnología disponible era el enteroscopia de empuje, un tubo flexible y largo que avanzaba como su nombre indica sólo por empuje y la pericia del endoscopista para deshacer los acodamientos que aparecían en la medida que avanzaba, con lo cual se exploraba no más del 50% del intestino y, por ende, tenía un bajo índice diagnóstico. Por todo esto, cuando aparecía una patología intestinal, su diagnóstico etiológico y su resolución eran complicados. Un ejemplo claro es el sangrado a este nivel, en que estadísticamente los pacientes tienen un mayor número de procedimientos diagnósticos, más transfusiones, hospitalizaciones más prolongadas y mayores gastos.

La historia comienza a cambiar a partir de 1998, cuando Paul Swain y Gavriel Iddan desarrollan una cápsula que el paciente deglute y que toma fotos en la medida que avanza por el tubo digestivo, las cuales llegan a un grabador y más tarde se procesan en un computador y se revisan como un video. Fue tal el impacto de esta tecnología, dada la utilidad clínica que ha significado, que las empresas de endoscopios reaccionaron creando nuevas tecnologías en enteroscopios, agregando un sobretubo y sistemas de balón que le permiten avanzar extraordinariamente bien por el tubo digestivo.

Estas dos técnicas comentaremos en el siguiente capítulo. Ambas han hecho ver al clínico que la patología del intestino delgado es más fre-

cuente de lo que pensábamos y se han transformado en herramientas necesarias en centros de mayor complejidad. Cada una tiene sus ventajas y desventajas y hoy, más que competir entre ellas, pareciera que pueden tener un rol complementario.

CÁPSULA ENDOSCÓPICA

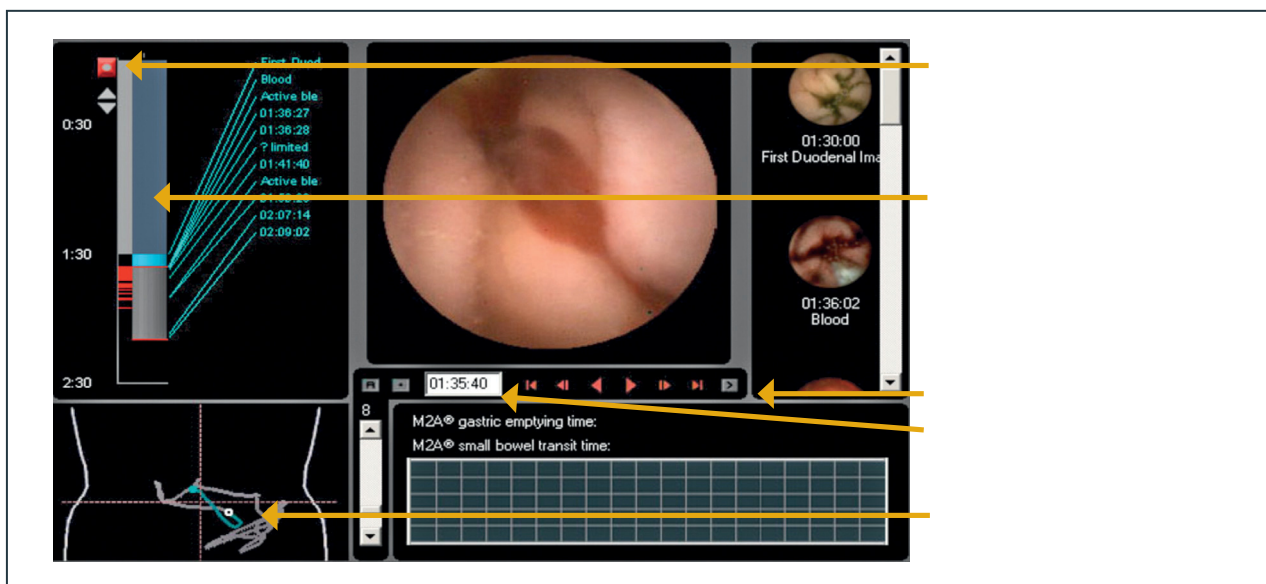
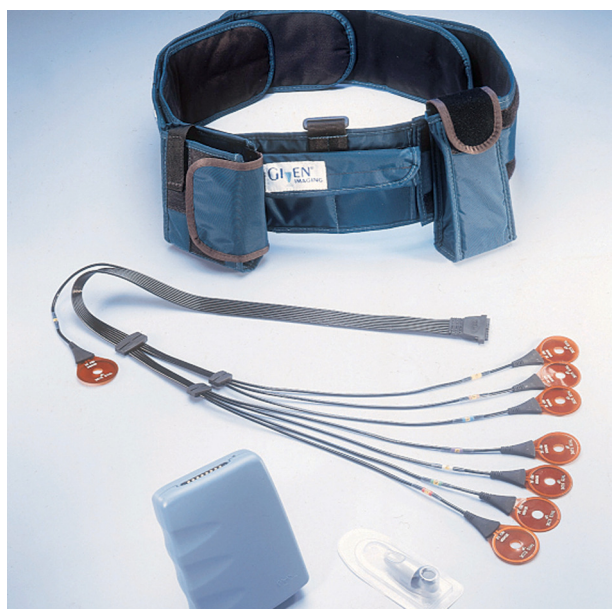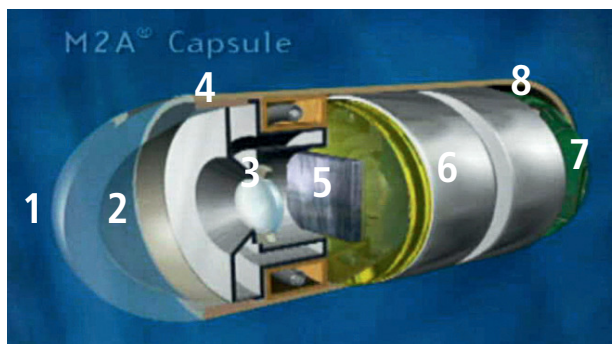
Consiste en una cápsula de 26 por 11 mm., de 4 gr. de peso, que avanza gracias al peristaltismo intestinal y que toma 2 fotos por segundo. Tiene una batería que le proporciona energía por 8 horas. Sus partes se detallan en la figura 1.

Tiene un grabador de datos (figura 2), el cual va adosado al paciente por un cinturón y es conectado con varios electrodos a la piel, los cuales recogen la señal enviada desde la cápsula vía radiofrecuencia.

Por último existe un centro de trabajo (figura 3) al cual se conecta el grabador una vez terminado el examen, recogiendo las imágenes y transformándolas en un video que puede ser revisado a velocidad variable en una pantalla. Ésta tiene un localizador por cuadrante de la ubicación de la cápsula en cada instante, lo que permite ayudar a estimar la ubicación de la lesión, tiene un detector de rojo que permite identificar inmediatamente la presencia de sangrado, hay una barra de tiempo y finalmente los comandos de imagen.

Indicaciones

- Sangrado oscuro intestinal.
- Imágenes anormales de intestino delgado.
- Dolor crónico abdominal con sospecha de causa orgánica en el intestino delgado.
- Diarrea crónica.
- Evaluación de enfermedad de Crohn y enfermedad celíaca.
- Visualización de anastomosis quirúrgica.
- Vigilancia de poliposis de intestino delgado.



Estas son las indicaciones propuestas y publicadas por la AGA Journal, Clinical Perspectives de julio de 2002. A pesar que ya tienen algunos años, ellas siguen vigentes y no tienen variaciones importantes al día de hoy.

Evidentemente la cápsula tiene ventajas que ofrecer. Es una técnica no invasiva, sólo consiste en deglutir un objeto de tamaño algo mayor que un comprimido convencional de medicamento. Sólo requiere una dieta líquida en las horas previas y no usa sedación, lo que permite al paciente continuar con su actividad diaria durante las 8 horas que dura el examen. Tiene una visión adecuada sin necesidad de inyectar aire, lo que determina una condición más fisiológica. Logra una exploración completa del intestino en un porcentaje altísimo de los casos, siendo muy ocasional que la cápsula no alcance la válvula ileocecal. Por último la captura de imágenes es sin la presencia del médico, lo cual permite también a éste organizar el tiempo para la lectura posterior de las imágenes (2).

También existen desventajas que deben ser consideradas de acuerdo a cada caso clínico. Hay pacientes que tienen dificultades para deglutir la cápsula y en otros casos se produce retención gástrica de ella, no pasa a intestino o lo hace con tardanza, lo cual significa que la cápsula queda sin batería antes de finalizar su recorrido por intestino, no completando entonces el estudio. Estas dos condiciones son poco frecuentes y probablemente se den en menos del 3% de los pacientes. Otra limitante de la cápsula es que avanza sin control, lo cual impide en muchas ocasiones tener la mejor imagen de una lesión, dificultando su interpretación. También el sistema para precisar la ubicación de los hallazgos mediante la visualización del cuadrante abdominal en la pantalla resulta insuficiente, especialmente a la hora de planificar una terapia quirúrgica. Por último, la cápsula es una técnica exclusivamente diagnóstica, lo cual la pone en desventaja frente a técnicas endoscópicas con capacidad de terapia inmediata.

Otro factor a considerar en la indicación de esta técnica son sus riesgos. Se han descrito casos de aspiración traqueal y de impactación de la cápsula fundamentalmente por estenosis en casos de Crohn, tumores de intestino, secuela actínica y otros.

Contraindicaciones

- Trastorno de deglución
- Marcapasos
- Sospecha de estenosis intestinal

Respecto de estas contraindicaciones, vale la pena comentar que la estenosis no es una contraindicación absoluta, pues algunos consideran que de existir es por sí misma una indicación quirúrgica y la eventual impactación de la cápsula casi es un accidente en el camino que probablemente sólo signifique adelantar una cirugía.

Respecto al uso de marcapasos, se considera de riesgo esta técnica que transmite vía radiofrecuencia y por ello se recomienda no usar en estos pacientes.

Resultados

Las distintas publicaciones se refieren especialmente a la capacidad para diagnosticar sangrado oscuro de origen intestinal. Sus rangos diagnósticos van de 45 a 70% para casos de sangrado reciente no activo. Ha demostrado ser mejor que imágenes radiológicas (CT Scan y enteroclisís por TAC especialmente) y comparable a la enteroscopia mono y doble balón (1). También el período dentro del cual se realiza el estudio es importante. Muchas veces el sangrado activo dificulta el diagnóstico por mala calidad de la visión así como, cuando es más allá de los 30 días del episodio hemorrágico, la positividad del examen decae. En estos casos, especialmente en el primero, está más indicada la enteroscopia de balón. Por el contrario, en casos en que se sospecha Enfermedad de Crohn en que cualquier segmento del intestino puede estar comprometido, la cápsula es el examen de elección pues tiene un porcentaje mayor de exploración completa del tubo digestivo comparado con las técnicas endoscópicas propiamente tales (5-6). Para otros diagnósticos como sospecha de lesión intestinal (cuadros clínicos de diarrea y dolor abdominal) su eficacia baja a alrededor de 30-40%.

Discusión

Es un hecho que esta tecnología ha significado un gran avance en el estudio del intestino delgado. Su indicación frente a las alternativas hoy disponibles dependerá de evaluar estas ventajas y desventajas para cada paciente y de acuerdo a la patología que estamos sospechando. Para muchos especialistas resulta razonable un examen no invasivo y casi sin riesgos para confirmar patologías de difícil diagnóstico hasta ahora y, en un segundo tiempo, decidir su terapia o su confirmación histológica si es necesario. Tal vez por ahora, la mayor dificultad para nuestro medio es su alto costo y el hecho de no estar cubierto por los seguros médicos, por lo que el paciente debe asumir el costo total del estudio.

Como toda tecnología emergente, la cápsula ha buscado mejorar y ampliar su campo de acción. Recientemente se ha incorporado la cápsula para estudio de colon, para lo cual fue necesario introducir algunos cambios en su diseño, pero aún requiere de mayor uso para evaluar sus resultados.

Más allá de los nuevos desarrollos, también se deberá esperar que el estudio disponible actual mejore en algunos aspectos. Ya se ha logrado reducir el tiempo de análisis de las imágenes con programas que compactan de mejor forma las imágenes obtenidas y que además señalan hallazgos "anormales" en la mucosa; deberán usarse baterías de mayor duración para evitar estudios incompletos y tener una mejor localización anatómica del sitio de la lesión. Probablemente mejores lentes permitirán un mejor análisis de las imágenes e idealmente la posibilidad de cromoscopia electrónica (ya en desarrollo) agregará elementos de juicio para diagnósticos más acertados.

Como la tecnología no deja de sorprendernos, tal vez en un futuro estará la cápsula terapéutica y podremos biopsiar o extirpar lesiones sin mayor dificultad.

ENTEROSCOPIA

Generalidades

Desde los inicios de la exploración intestinal por medio de métodos endoscópicos, tanto los instrumentos como las técnicas de exploración han presentado grandes avances en la evaluación de la mucosa esofágica, gástrica, duodenal y colónica. Esto permitió mejorar el diagnóstico de lesiones mucosas de estos segmentos y, posteriormente, la aparición de métodos terapéuticos endoscópicos que permiten en la actualidad tratar una gran gama de patologías intestinales con mejores resultados y menor morbi-mortalidad ligada a las patologías y a su tratamiento. Sin embargo persistió un gran segmento del intestino delgado, el Yeyuno e Ileon, sin posibilidades de evaluación endoscópica, constituyendo una "caja negra" que sólo se exploraba mediante métodos radiológicos o mediante cirugía convencional, con magros resultados en lo diagnóstico y alta morbi-mortalidad ligada a la terapéutica de las patologías.

Esta situación perduró hasta 1972, año en que se inició el desarrollo de la Enteroscopia por sonda, consistiendo este procedimiento en el uso de una sonda de Enteroscopia que era insertada por boca o vía transnasal. Dicho instrumento avanzaba en forma pasiva valiéndose del peristaltismo. Este procedimiento permitía por primera vez la visualización de todo el intestino delgado, aunque esto se lograba sólo en cerca del 10% de los procedimientos. Sin embargo, esta técnica presentaba múltiples limitaciones ligadas a:

- Su dependencia del peristaltismo
- Lo prolongado del procedimiento, que duraba entre 4 y 8 horas
- La escasa tolerancia por parte del paciente
- La visualización deficiente de la mucosa, pues ésta sólo se observaba al retirar el instrumento, pudiendo ser rápida y descontrolada, logrando una visualización de 50- 80% en los casos en que se alcanzaba la Válvula ileo-cecal.
- El procedimiento era exclusivamente diagnóstico y no permitía desarrollar ningún tipo de tratamiento endoscópico.

Dadas las limitaciones antes descritas, este procedimiento no ganó muchos adeptos y fue lentamente desapareciendo hasta ser reemplazado absolutamente el año 2000 con la aparición de la Cápsula endoscópica.

Paralelamente al desarrollo de la Enteroscopia por sonda, a partir de 1973 se inicia el desarrollo de la Enteroscopia por pulsión. Este procedimiento consistió en el uso de instrumentos endoscópicos de menor diámetro y mayor longitud, introduciéndolos vía oral o trans anal con el objeto de avanzarlos hacia distal del Yeyuno proximal y hacia proximal del Ileon distal respectivamente.

La Enteroscopia por empuje demostró ser una técnica de mayor utilidad, pues no sólo permitía visualizar una porción del intestino delgado sino además, al contar con canal de trabajo, permitía realizar procedimientos terapéuticos.

Sin embargo, este método tenía limitaciones, pues solamente permitía evaluar los primeros 60 cm. del Yeyuno y los últimos 60 cm. del Ileon. Por ende aún persistía un gran segmento de intestino sin poder ser evaluado, siendo imposible tratar sus patologías vía endoscópica. Una muestra de la importancia de esta deficiencia es que, siendo la Hemorragia digestiva de origen oculto la causa de la solicitud de la Enteroscopia en el 70% de los casos, ésta permitía hallar el foco sangrante sólo en el 40% de los casos, permitiendo eso sí el tratamiento endoscópico de la patología en la mayoría de los casos.

Dada la demostrada efectividad terapéutica de la Enteroscopia en los segmentos que lograba alcanzar, se realizaron múltiples esfuerzos tendientes a mejorar el avance del instrumento, incluyendo la disminución de su diámetro, el aumento de su longitud y, por último, el uso de sobretubo para evitar el enrollamiento del instrumento en la cavidad gástrica. Pese a lo anterior, el promedio de avance del enteroscopio logró un aumento en 10 cm. y aparecieron complicaciones inherentes al uso del sobretubo como:

- Laceraciones mucosas
- Perforaciones intestinales
- Pancreatitis

Ante el escaso progreso y el aumento de las complicaciones secundarias a uso de sobretubos inadecuados en diámetro, flexibilidad y longitud, por largo tiempo se abandonó la idea del uso de sobretubos.

En esta situación, en que aún quedaba un importante segmento intestinal no asequible por métodos endoscópicos, apareció la Enteroscopia Intraoperatoria como una alternativa, si bien más invasiva, válida, pues permitía ya sea mediante laparotomía o laparoscopia cooperar con el avance del enteroscopio, tanto por vía oral o trans anal, evaluando el intestino delgado en su totalidad y tratando las patologías descubiertas en la exploración ya sea por vía endoscópica o combinada.

Si bien esta última alternativa terapéutica demostró su efectividad, dado el grado de invasividad sólo era reservada para patologías precisas en que, de no ser utilizada, el paciente requeriría de una intervención aún mayor. Es el caso de hemorragias activas, pólipos que producían intususcepción u obstrucción intestinal y en estenosis intestinales benignas (secundarias a cuadros inflamatorios o a estenosis de anastomosis).

Con el advenimiento el año 2000 de la cápsula endoscópica, las indicaciones diagnósticas de la Enteroscopia por pulsión fueron disminuyendo, persistiendo su utilidad como arma terapéutica, ya sea por sí misma o como apoyo intraoperatorio (3).

El desarrollo de la Enteroscopia se mantuvo estancado por largo tiempo hasta que, en noviembre del año 2003, salió al mercado un nuevo instrumento de Enteroscopia denominado Enteroscopio de Doble Balón. Este instrumento, desarrollado en Japón por el Dr. Hironori Yamamoto produjo una nueva revolución en el diagnóstico y tratamiento de las afecciones del intestino delgado, pues permitió su completa evaluación

y además permitió ponerlo al alcance de la Enteroscopia terapéutica sin necesidad del complemento quirúrgico.

La Enteroscopia de Doble Balón consiste en la utilización de un instrumento endoscópico de diámetro muy pequeño, de 200 cm. de longitud, que en su extremo distal presenta un balón. Este instrumento se usa con un sobretubo de material muy flexible, de 150 cm. de longitud, que en su extremo también presenta un balón. Los balones son insuflados por una bomba que permite su insuflación y desinsuflación en forma independiente, de tal forma que, luego de avanzar el enteroscopio has-




ta cierta distancia, se insufla el balón del endoscopio anclando a éste el intestino, para luego avanzar sobre el sobretubo. Luego se insufla el balón del sobretubo y se jalan ambos, arremangando el intestino delgado sobre el sobretubo. Este procedimiento se repite sucesivamente, logrando el avance del enteroscopio. Mediante esta técnica es posible la evaluación total del intestino delgado, aunque es poco frecuente que se logre mediante una de las vías de acceso, por lo que habitualmente, dependiendo de la sospecha diagnóstica, se elige la vía más adecuada (oral o trans anal). Luego de llegar al punto en que el avance del enteroscopio no es posible, se marca con tinta China estéril y luego se accede por la vía opuesta hasta evaluar completamente el intestino, logrando la exploración completa en el 86% de los casos. Los procedimientos pueden ser realizados el mismo día o en días consecutivos.

En el último año ha aparecido un enteroscopio mono balón, que no tiene el balón adosado al tubo de endoscopia, cuyo principio es similar al ya descrito y cuyos resultados deben ser evaluados en el tiempo.

Indicaciones

Las indicaciones actuales de la Enteroscopia son:

- Lesiones sospechadas por métodos radiológicos
- Lesiones diagnosticadas por Enteroscopia por cápsula
- Sangrado intestinal de origen desconocido, una vez descartado origen esofágico, gástrico, duodenal o colónico.



- Diagnóstico y tratamiento de estenosis
- Diagnóstico de tumores mucosos benignos y malignos, así como de masas submucosas, su resección endoscópica o marcación pre operatoria
- Diagnóstico y tratamiento de patología biliar en pacientes con anastomosis bilio-digestivas
- Diagnóstico de Enfermedad de Crohn y tratamiento de sus complicaciones (estenosis y fístulas).
- Remoción de cuerpo extraño
- Diagnóstico de causa de obstrucción intestinal luego de descompresión intestinal.
- Intususcepción
- Colonoscopia difícil

Contraindicaciones

- Rechazo por parte del paciente a su realización
- Sospecha de perforación intestinal
- Debe evaluarse el riesgo versus el beneficio de la realización del procedimiento en pacientes con cardiopatías o Neumopatías descompensadas, en pacientes con patologías con alto riesgo de perforación intestinal y en pacientes críticos.

Complicaciones

Al igual que en todos los procedimientos endoscópicos, las complicaciones pueden ser secundarias a:

- **Vía venosa:** extravasación, celulitis y linfangitis.
- **Anestesia:** depresión respiratoria, arritmias, descompensación de cardiopatías.
- **Procedimiento endoscópico:** Laceraciones mucosas, hemorragias, perforaciones, pancreatitis.

Si bien existen, estas complicaciones han demostrado no tener mayor frecuencia que en el resto de los procedimientos endoscópicos.

Resultados

Los resultados en términos diagnósticos pueden favorecer a la cápsula, pues tiene un mayor porcentaje de estudios completos de intestino delgado que la enteroscopia. Sin embargo, como se ha mencionado, la enteroscopia al tener capacidad terapéutica marca una diferencia evidente frente a la cápsula (4).

La principal indicación sigue siendo el sangrado oculto y las causas más frecuentes de éste son susceptibles de tratarse por vía endoscópica. Aproximadamente un 5% de los sangrados digestivos tienen su etiología en patología de intestino delgado, más allá del ángulo de Treitz, lográndose precisar el diagnóstico en un porcentaje superior al 70% con la enteroscopia de doble balón, mejorando ostensiblemente el 40% de la enteroscopia de empuje (10). Además, las alternativas terapéuticas permiten resolver estos casos adecuadamente, sobre todo desde el desarrollo del endoscopio con canal de trabajo de 2,8 mm. que ha facilitado el uso de diferentes técnicas desde inyección hasta métodos térmicos. Se ha logrado así evitar tratamientos quirúrgicos o enteroscopias intraoperatorias del pasado y, también, disponer de

estos exámenes ha permitido ahorrar un número importante de endoscopías altas y bajas a las que eran sometidos estos pacientes con la finalidad de lograr el diagnóstico en alguno de los muchos episodios de sangrado digestivo que presentaban. La posibilidad de tomar biopsias para confirmación histológica de lesiones es también un aspecto relevante de la técnica endoscópica, por lo que en casos de sospecha de pólipos debe ser el método de elección.

Mención aparte tiene el uso del enteroscopio de doble balón en colonoscopias difíciles, logrando alcanzar el íleon con la ayuda del sobretubo, la exploración de Y de Roux para resolver estenosis distales en cirugía bariátrica, la terapia biliar en estas derivaciones digestivas con resolución de colédocolitiasis y colocación de stent y otras aplicaciones, gracias a su capacidad de avance a sitios antes inaccesibles (7-9). Es posible que el endoscopio mono balón también tenga un rol en estas patologías; sin embargo, por ser de desarrollo más reciente, aún no hay referencias en la literatura de estas aplicaciones.

Discusión

En suma, el advenimiento de la Enteroscopia de Doble Balón ha demostrado tener un importante sitio en el arsenal diagnóstico y terapéutico endoscópico, permitiendo una completa exploración del intestino delgado, siendo en lo diagnóstico complementaria a la Enteroscopia por Cápsula e indiscutiblemente el nuevo *gold standard* en la terapéutica de la patología Yeyuno-Ileal.

Con respecto a qué técnica elegir -cápsula o enteroscopia de doble balón o mono balón-, probablemente sólo se puede ser categórico en que aquellas patologías que necesitan confirmación histológica o en las que la terapéutica tiene un rol importante (sospecha de angiodisplasia, por ejemplo) claramente es mejor partir con el estudio doble o mono balón.

También ha significado una ventaja importante en el seguimiento de pacientes con poliposis intestinal y de lesiones sangrantes que recidivan en el tiempo, pues a diferencia de la enteroscopia intraoperatoria, la técnica de enteroscopias de balón puede realizarse en forma repetida con mayor facilidad.

Es importante dejar establecido que la mayoría de las lesiones está al alcance de la endoscopia tradicional. Por lo tanto, antes de estudiar el intestino delgado en sus segmentos más alejados, deben realizarse endoscopias altas y colonoscopias con ileoscopia de rutina, incluso 2 veces, antes de solicitar estudios de cápsula o enteroscopias.

Las publicaciones sobre uso de enteroscopia de doble balón en derivaciones intestinales, que antes eran de resolución quirúrgica en un gran número, también ha abierto un campo de desarrollo y desafíos que, seguramente, significará en un futuro cercano el advenimiento de instrumentos modificados para también poder mejorar el rendimiento en este campo.

BIBLIOGRAFÍA

1. Blair S. Lewis, Obscure GI bleeding in the world of capsule endoscopy, push and double balloon endoscopies. *Gastrointestinal endoscopy* Vol 66, Issue 3 Suppl., Sept 2007
2. American Society for Gastrointestinal Endoscopy: ASGE technology status evaluation report wireless capsule endoscopy. *Gastrointest Endosc* 63., 539-545, 2006.
3. Hartmann D, Schmidt H, Bolz E, et al. A prospective two center study comparing wireless capsule endoscopy with intraoperative enteroscopy in patients with obscure GI bleeding. *Gastrointest Endosc.*, 61, 826-832, 2005.
4. Chong A K, Chin B W., Meredith C G.: Clinically significant small bowel pathology identified by double balloon enteroscopy but missed by capsule endoscopy. *Gastrointest. Endosc.* 64, 445-449, 2006
5. Stumliolo G C. Small bowel exploration by wireless capsule endoscopy: Results from 314 procedures. *Am J Med* – 01 April 2006 119 (4); 341-7
6. Sidhu R. Guidelines on small bowel enteroscopy and capsule endoscopy in adults. *GUT* – 01 – Jan 2008, 57 (1): 125-136.
7. Hiroto Kita, Hironori Yamamoto. New indications of double balloon endoscopy. *Gastrointest Endosc.- Vol 66, Issue 3 Suppl., Sept 2007*
8. Shin-Ei Kudo. New frontiers of endoscopy from the large intestine to the small intestine. *Gastrointest Endosc.* Vol 66 N° 3 2007.
9. LO S.K, Mehdizadeh S: Therapeutic uses of double-balloon enteroscopy. *Gastrointest endosc Clin N Am* 16. 363-376. 2006
10. May A. European experiences with push and pull enteroscopy in double balloon technique (double balloon enteroscopy). *Gastrointest Endosc Clin N Am* –01- Apr-2006; 16 (2): 377-82.

ANEXO:

TABLAS TERAPEUTICAS DE LAS PRINCIPALES PROTOZOOSIS Y HELMINTIASIS INTESTINALES DEL HOMBRE

INDICACIONES DE LOS PRINCIPALES FARMACOS ANTIPROTOZOARIOS INTESTINALES HUMANOS

ENFERMEDAD	DROGA DE ELECCIÓN	PRESENTACIÓN	DOSIS KG/PESO/DÍA DIARIA		RITMO DE ADMINISTRACIÓN	VIA	PROL. TERAP. (días)	OBSERVACIONES	
AMEBIASIS AGUDA	Metronidazol	Comprimidos de 250 y 500mg	Niños 30-50mg		3 veces al día	Oral	10	Es carcinógeno en ratas y ratones y mutágeno en bacterias. No debe administrarse a embarazadas.	
	o	Suspensión de 125mg por c/5cc. Ampollas de 500 mg	Adultos 30mg		750mg. 3 veces al día				
	Tinidazol	Comprimidos de 500 mg y de 1g. Suspensión de 200 mg/cc	Niños 50-60 mg Adultos	2gr.	Una sola toma Dosis única	Oral Oral	1 1	Efecto disulfiran o antabus por este motivo no ingerir alcohol durante la terapia.	
	o	Secnidazol	Comprimidos de 250, 500 y 1000 mg Sus-pensión de 500mg/ 15cc. Gránulos de 500 y 900 mg.	Niños 30 mg Adultos	2gr.	Una sola toma	Oral		1
	o	Ornidazol	Comprimidos de 250 y 500 mg	Niños 25mg. Adultos		Dos veces al día	Oral	5	No tiene efectos disulfiran o antabus
	Más				1g. 1,5gr.	Dos veces al día Tres veces al día	Oral	5 3	
	o	Emetina	Ampollas de 1cc con dos concentraciones 0.02 y 0,04 g/cc.	1mg.	Máxima 60mg.	2 ó 3 inyecciones diarias	S/C	4-5	
	o	Dehidroemetina	Ampollas de 60mg/cc		Máxima 60mg.	1 inyección al día	IM	5 Dosis total máxima 600 mg	Frecuentemente provoca arritmias, dolor precordial y celulitis en el sitio de la inyección. Los pacientes deben controlarse mediante ECG y hacer una vida sedentaria.
AMEBIASIS CRONICA Y PORTADORES	Metronidazol	Ya indicada			3 veces al día	Oral	10 días		
	o	Ornidazol	Ya indicada	Niños 25mg. Adultos		2 veces al día 3 veces al día		10 días	
	o				1 g 1,5		Oral	5 días 3 días	
	Tinidazol	Ya indicada	Niños 50-60 mg Adultos	2g.	Dosis única	Oral	1 día		
	o	Teclozan	Comprimidos de 500mg. Suspensión de 500mg/5cc	Niños > 8 años < 8 años < 3 años Adultos	300 mg 150 mg 75 mg 1g. Dosis máxima 1,5 g.	Tres veces al día Dos veces al día	Oral	5 días 5 días	

*S/C: Subcutáneo

*IM: Intramuscular

INDICACIONES DE LOS PRINCIPALES FARMACOS ANTIPROTOZOARIOS INTESTINALES HUMANOS

ENFERMEDAD	DROGA DE ELECCIÓN	PRESENTACIÓN	DOSIS		RITMO DE ADMINISTRACIÓN	VIA	PROL. TERAP. (días)	OBSERVACIONES
			KG/PESO/DÍA	DIARIA				
AMEBIASIS CRONICA Y PORTADORES	Etofamida		Niños 20 mg		2 veces al día	Oral	3-5 días	
	o		Adultos	1gr.	2 veces al día			
	Clefamida o Diloxamida		Niños 20 mg		3 veces al día	Oral	10 días	
	o		Adultos	1,5 gr.				
	Diyodohidroxi-quinoleina	Tabletas de 200 mg Suspensión de 100mg/5cc	Niños 30-60 mg Adultos		3 veces al día	Oral	10-20 días	
	o		Adultos	2 g.				
	Quinfamida	Tabletas de 100 mg. Suspensión de 50mg/5cc	Niños < 6 años 6-12 años Adultos	150 mg 250 mg 300 mg	Dosis única	Oral	1 día	
	o							
	Paramomicina	Capsulas de 250 mg Solución de de 125 mg/5cc	Niños 25 mg Adultos	1,5 gr.	3 veces al día	Oral	5 días	Es el fármaco de elección en USA.
BLASTOCISTIASIS	Metronidazol	Ya indicada	Niños 30-50 mg.		3 veces al día	Oral	10 días	
	u		Adultos 30 mg					
	Ornidazol	Ya indicada			3 veces al día	Oral	10 días	
BALANTIDIASIS	Tetraciclina	Cápsulas de 250mg. Jarabe de 125mg/5cc.	Niños 50mg. Adultos	Máxima 2g	4 veces al día	Oral	10 días	No debe administrarse durante el embarazo ni a menores de 8 años por la alteración que origina en la dentición.
	Alternativo Ampicilina	Cápsulas de 250 y 500mg	30mg	Máxima 2gr.	3 - 4 veces al día		7 días	
	o Amoxicilina	Jarabe de 250 y 500mg x cada 5cm					7 días	
GIARDASIS	Metronidazol	Ya indicada	Niños 15mg. Adultos 30mg.		3 veces al día	Oral	5 días	Contraindicado durante el embarazo y la lactancia.
	o		Niños 50-75mg. Adultos		Dosis única	Oral	1	El alcohol está proscrito durante la terapia.
	Tinidazol	Ya indicada		2g.				
	o Secnidazol	Ya indicada	Niños 30 mg Adultos	2g.	Dosis única	Oral	1 día	No administrar a personas alérgicas a los nitroimidazoles.

INDICACIONES DE LOS PRINCIPALES FARMACOS ANTIPROTOZOARIOS INTESTINALES HUMANOS

ENFERMEDAD	DROGA DE ELECCIÓN	PRESENTACIÓN	DOSIS		RITMO DE ADMINISTRACIÓN	VIA	PROL. TERAP. (días)	OBSERVACIONES
			KG/PESO/DÍA	DIARIA				
GIARDIASIS (continuación)	u Ornidazol	Ya indicada	<u>Niños</u> 25 mg		2 veces al día		5	No tiene efecto disulfirán o antabus.
	o Nitazoxanida	Tabletas de 500 mg Tabletas dispersables de 200 mg Suspensión de 100 mg/5cc	<u>Niños</u> 1-2 años 100mg 3-11 años 200 mg	1g. 1,5 g.	2 veces al día 3 veces al día	Oral	5 3	
	<u>Alternativo</u> Furazolidona	Comprimidos de 100mg. Jarabe de 17 y 50mg x cada 5cc.	<u>Niños</u> 10mg. <u>Adultos</u>	1g.	4 veces al día	Oral	7 días	
	o Albendazol	Comprimidos de 200 y 400mg. Jarabe de 200 mg/5cc	<u>Niños</u> 10 mg. <u>Adultos</u>	400mg. 400mg.	Dosis única	Oral	5 días	
ISOSPORIASIS Y CICLOSPORIASIS	Trimetropim (TMP) Más Sulfametoxazol (SMZ)	Tabletas de 80mg. TMP y 400mg. SMZ Tabletas de 160mg. TMP y 800mg. SMZ. Suspensión de 40mg. TMP y 200mg. SMS/ 5cc y suspensión de 800mg. TMP y 400mg. SMZ/5cc.	<u>Niños</u> TMP 6 mg. SMZ 30 mg. <u>Adultos</u>		4 veces al día	Oral Oral	7-10 días	En pacientes inmunodeprimidos la dosis profiláctica es de 1 tableta tres veces por semana de la dosis alta. La terapia en estos casos se prolonga por cuatro o más meses iniciándose con 10 mg TMP kg/día por dos semanas y siguiendo con 6 mg TMP, es decir la dosis habitual.
CRIPTOSPORIDIASIS	Nitazoxanida	Ya indicada	<u>Niños</u> 1-2 años 3-11 años	100 mg 200mg	2 veces al día	Oral	3 días	En pacientes con SIDA y otras enfermedades inmunosupresoras la terapia se prolonga por 4 ó más meses. En adultos se inicia con 1gr. el 1er.día y se sigue con 2gr. diarios. En niños con 200mg. al día el 1er. Mes y 400mg al día a partir del 2do. mes. La terapia en estos casos no es curativa, solo paliativa.
	o Paramomicina o Azitromicina	Ya indicada	<u>Adultos</u>	1g.				

INDICACIONES DE LOS PRINCIPALES FARMACOS ANTIPROTOZOARIOS INTESTINALES HUMANOS

ENFERMEDAD	DROGA DE ELECCIÓN	PRESENTACIÓN	DOSIS KG/PESO/DÍA	DIARIA	RITMO DE ADMINISTRACIÓN	VIA	PROL. TERAP. (días)	OBSERVACIONES
MICROSPORIDIASIS	Albendazol	Ya indicada		400 mg.	Una a dos veces al día	Oral	21 días	En pacientes con SIDA la terapia se debe prolongar por 4 meses ó más, a dosis de 800 mg/día. En casos oculares se puede utilizar fumagilina en gotas.
SARCOCISTIASIS (<i>S.bovihominis</i>) (<i>S.suishominis</i>) (antes <i>Isosporosis por I.hominis</i>)								Terapia sintomática

INDICACIONES DE LOS PRINCIPALES FARMACOS ANTIHELMINTICOS INTESTINALES HUMANOS

ENFERMEDAD	DROGA DE ELECCIÓN	PRESENTACIÓN	DOSIS KG/PESO/DÍA	DIARIA	RITMO DE ADMINISTRACIÓN	VIA	PROL. TERAP. (días)	OBSERVACIONES
ASCARIASIS	Mebendazol	Ya indicada		500 mg	Dos veces al día	Oral	3 días	No deben administrarse a embarazadas ya que han demostrado ser teratógenos en animales
	o Albendazol	Ya indicada		400 mg	Dosis única		1 día	
	o Flubendazol	Ya indicada		400 mg	Dosis única		1 día	
	o							
	Pamoato de Pirantel	Comprimidos de 250mg Suspensión de 250mg x cada 5cc, de 250mg	Adulto	Máxima 1g.	Dosis única	Oral	1 día	No debe administrarse a embarazadas
	o Piperazina	Jarabe al 10%; 500mg/5cc		Máxima 3 gr.	3 veces al día	Oral	5-7 días	Fármaco eficaz en casos de obstrucción intestinal ya que origina una parálisis flácida que facilita la eliminación de los vermes. Útil en embarazadas.

INDICACIONES DE LOS PRINCIPALES FARMACOS ANTIHELMINTICOS INTESTINALES HUMANOS

ENFERMEDAD	DROGA DE ELECCIÓN	PRESENTACIÓN	DOSIS		RITMO DE ADMINISTRACIÓN	VIA	PROL. TERAP. (días)	OBSERVACIONES
			KG/PESO/DÍA	DIARIA				
OXYURIASIS	Mebendazol	Ya indicada		500mg.	Dosis única	Oral	Repetir la terapia a los 15 días.	Debe tratarse a todo el grupo familiar. Para evitar la reinfección se deben tomar medidas de higiene personal y contra la contaminación ambiental, único medio de eliminar el ambiente oxyuriótico que rodea a las personas infectadas.
	o Albendazol	Ya indicada		400mg.	Dosis única	Oral		
	o Flubendazol	Ya indicada		400mg.	Dosis única	Oral		
	o Piperazina	Ya indicada		3 g.	2-3 veces al día	Oral	5-7 días	
STRONGYLOIDIASIS	Ivermectina	Tabletas de 6 mg Solución al 0,6%	200 µg 1 gota x Kg		Dosis única	Oral	2 días	En inmunosuprimidos la terapia se debe administrar por 7 ó más días.
	o Tiabendazol	Ya indicada	25 - 50mg	3g.	3 veces al día	Oral	3 días	En casos diseminados la terapia debe prolongar por 10 días o más.
TENIASIS (Lombrices Solitarias)	Nicosamida	Tabletas de 500mg.	<u>Niños</u> 2 tabletas x 2 veces.	2g.	8:00 AM y 9:00 AM	Oral	1 día	Las tabletas deben ser masticadas completamente y ser ingeridas en ayunas. Se debe administrar un purgante salino 2 hrs. después del medicamento.
	o <u>Taenia solium</u> <u>Taenia saginata</u> <u>Diphyllobothrium latum</u> <u>Dipylidium caninum</u> <u>Hymenolepis diminuta</u>		<u>Adultos</u> 4 tabletas x 2 veces al día	4g.				
	Praziquantel	Tabletas de 150, 500mg y 600mg	10mg.		Dosis única	Oral	1 día	No administrar a pacientes con alteraciones psiquiátricas.
HYMENOLEPIASIS	Nicosamida	Ya indicada.	<u>Niños</u> 11 a 34 kilos. 2 tabletas más de 34 k, 3 tabletas	1.5g.	1 vez al día	Oral	5 días	La terapia debe repetirse a las dos semanas para eliminar las formas larvales intestinales (cisticercoides).
	o <u>Hymenolepis nana</u>		<u>Adultos</u> 4 tabletas	2g.	1 vez al día		5 días	
	Praziquantel	Ya indicada	25mg.		Dosis única	Oral	1 día	