

PLANIFICACIÓN QUIRÚRGICA AVANZADA EN NEUROCIRUGÍA. METODOLOGÍA DE PROCESAMIENTO DE IMÁGENES INTEGRADAS

DR. JOSÉ MIGUEL SELMAN R.
DEPARTAMENTO DE NEUROCIRUGÍA.
CLÍNICA LAS CONDES.
jmselman@clc.cl

RESUMEN

El riesgo de provocar morbilidad incapacitante y permanente en el paciente neuroquirúrgico ha sido el motor del desarrollo de la imagenología actual. Además de la adquisición de imágenes anatómicas muy detalladas, hoy se puede tener información funcional para cada paciente individual y utilizarla para la planificación del abordaje quirúrgico. La integración de esta información y su utilización racional en un sistema de despliegue tridimensional es el objetivo final de todo el estudio preoperatorio del paciente. La capacidad que tenga el neurocirujano de evaluar esta información antes y durante el acto quirúrgico son determinantes en el resultado. Se analizan la integración de imágenes derivadas de la TAC, RM funcional, anatómica y tractografía en la evaluación preoperatoria.

A pesar de que la tecnología está ampliamente disponible y al alcance, el conocimiento sobre su empleo correcto para el manejo rutinario no siempre está presente. Actualmente la mayoría de los clínicos deben revisar interminables secuencias de cortes para efectuar una reconstrucción mental del problema del paciente, y con esta información enfrentar el caso. El desafío educacional actual es incorporar el manejo de esta tecnología en la práctica clínica rutinaria, para construir una memoria organizacional que sea capaz de mantener el ritmo de avance que cada vez parece más acelerado.

SUMMARY

The risk of incapacitating and permanent morbidity in the neurosurgical patient has driven modern times medical

imaging. Besides rich anatomical images, today we can have functional information about the individual patient, to be used in pre-operative planning. The integration of this information for its rational use in a three dimensional planning system is the final goal of all the preoperative study of the patient. The capacity of the neurosurgeon to evaluate and use this information during the actual surgical procedure is determinant in the results. The integration of images from computed tomography, magnetic resonance, anatomic and functional, and lately tractography are analyzed.

Although the technology is widely available, knowledge about its use is lacking in the clinical field. Many neurosurgeons still must review hundreds of slices to make a mental composition of the pathology and the anatomy and with this, plan the operation. The challenge is to incorporate this technology in routine clinical practice, to build enough organizational memory to keep pace with the fast rhythm imposed by progress in neuroimaging.

Key words: neurosurgery; neuronavigation, image guided surgery, magnetic resonance imaging, computed tomography.

El principio fundamental que debe regir la práctica de la medicina es el de no hacer daño. Este principio universal, enunciado al parecer por Hipócrates en el siglo V antes de Cristo, sigue tan vigente hoy como en aquella época. En el campo de la cirugía es especialmente relevante, ya que la capacidad de hacer daño con nuestras intervenciones es pro-

porcional a la capacidad que tenemos hoy de curar enfermedades. Las funciones cerebrales más preciadas que poseemos pueden ser dañadas en forma definitiva por una intervención quirúrgica mal planificada o mal ejecutada. Por este motivo, el conocimiento acabado de la patología y de la anatomía es tan relevante. Los estudios por imágenes se han constituido en el campo con desarrollo más explosivo de la medicina, y hoy contribuyen en forma muy significativa al costo del estudio pre y post-operatorio de un paciente neuroquirúrgico. En algunas patologías llegan a constituir un 25% de los gastos totales para el tratamiento. Por este motivo, la Sociedad Americana de Neurocirugía (AANS), ha hecho durante el año pasado una campaña destinada a buscar maneras de contener los costos de los estudios por imágenes y su impacto en el tratamiento médico. A los médicos clínicos nos corresponde buscar las maneras de optimizar el rendimiento de los estudios para ejercer una medicina más eficiente.

DESARROLLO

En toda intervención neuroquirúrgica la etapa de planeación es fundamental. Gazi Yasargil en su famoso texto de microcirugía lo señala muy bien, diciendo que la práctica de la cirugía debe ser una anticipación, y nunca una reacción. En los últimos años se ha acuñado el término anglo-sajón de "pre-planning", para definir esta etapa, que siempre ha existido, pero que hoy requiere de una preocupación especial, debido a los abordajes apoyados en la navegación, mínimamente invasivos, microquirúrgicos y endoscópicos. El concepto tradicional de planeación quirúrgica nos muestra a un cirujano revisando una cuantas placas radiográficas integrando esta información en su mente, junto con su conocimiento de la anatomía, y con esto, diseña su abordaje. Eso hoy es casi imposible. La gran cantidad de información procedente de tecnologías diversas hace recomendable utilizar ayudas para revisar e integrar en forma coherente los ricos sets de datos que nos entregan los exámenes actuales. El concepto fundamental es aplicar las tecnologías de información existentes, para crear una base de datos tridimensional, que incluya todos los exámenes, y de la que se pueda extraer la información relevante de los estudios de los pacientes. Tan importante como la información que se debe incluir, es la que debe dejarse fuera, para permitir una adecuada visualización. Esto requiere de una fuerte interacción del cirujano con el entorno virtual previo a la cirugía, de manera que en el momento de efectuar la intervención, se tenga la sensación de "haber estado allí". Afortunadamente los computadores personales actuales, al tener capacidades destinadas a los video-juegos, permiten utilizarlos con mucho éxito para estos fines. Quisiera señalar en este punto la importancia que tiene el procesamiento y visualización de esta información en equipos distintos a los que adquieren los exámenes. Normalmente un scanner solo procesa imágenes de TAC, la RM solo resonancia, etc. . . La adición de valor principal se obtiene al poder combinar, corregistrando, la información de las diversas modalidades en una sola base de datos. El producto es mayor que la suma. Por otra parte, al liberar al tecnólogo y al radiólogo de la presión continua de mostrar exámenes en las consolas de diagnóstico, aumenta la productividad.

La implementación de sistemas de visualización pasa por una curva de aprendizaje difícil al comienzo, lo que es motivo de resistencia al empleo de la tecnología. Los actuales planes de educación médica todavía no incluyen entrenamiento adecuado en el empleo de computadores para estos fines, lo que es motivo de una sub-utilización tanto cuantitativa como cualitativa extrema. En la situación actual, cada ambiente clínico tiene que desarrollar y construir su propia memoria organizacional alrededor de estos proyectos como única manera de avanzar en un tema de gran importancia. Es una obligación de parte de los administradores el generar un adecuado ambiente de intercambio de información para incorporar la tecnología disponible en los entornos de trabajo. De otra forma, solo estamos aprovechando una pequeña fracción de lo que tenemos.

En este trabajo quiero resumir la experiencia adquirida en el uso de la tecnología computacional para el procesamiento de imágenes y la planificación de intervenciones neuroquirúrgicas en el curso de los últimos 10 años. La primera transmisión DICOM se realizó en Clínica Las Condes en agosto de 1998 desde el tomógrafo helicoidal recién llegado a mi oficina en el cuarto piso. Desde entonces, he tratado de incorporar a la práctica clínica en forma exhaustiva el máximo de información para la planificación quirúrgica.

MODALIDADES

Tomografía Computada

La tomografía computada (TAC) revolucionó la medicina, al ser la primera técnica de imágenes producida por cálculos computacionales. Al mismo tiempo, es la primera técnica que muestra directamente la patología, y no sus efectos sobre estructuras vecinas, como ocurría con la neumoencefalografía o la angiografía. A pesar de que en algún momento se pensó que la resonancia magnética la iba a dejar obsoleta, hoy vivimos un renacimiento al incorporar un factor de velocidad de adquisición y mejoría en resolución espacial, que permite obtener volúmenes tridimensionales de los huesos del cráneo y de los vasos sanguíneos que son la base de todo buen abordaje. Especialmente importante es el estudio tridimensional en los abordajes de base de cráneo. El estudio de la anatomía para nuestro abordaje ahora se hace en forma individual para cada paciente. Una de las ventajas más importantes en la visualización del entorno virtual es la posibilidad de mirar las estructuras desde la perspectiva que se tendrá en el abordaje, y luego desde un punto de vista completamente diferente. En la Figura 1 se muestra cómo luego de mirar la lesión, un neurinoma muy raro de la primera raíz cervical, y el hueso desde atrás, como se verá en la cirugía, se ha retirado la parte superior del cráneo y se mira desde adentro. Esta es una perspectiva completamente imposible durante el acto quirúrgico, pero que demuestra la relación íntima de la arteria vertebral intracraneana con el tumor en su cara ántero lateral. Tener esta imagen durante el acto quirúrgico y poder rotarla a voluntad permite resolver dudas que se puedan presentar durante el abordaje.

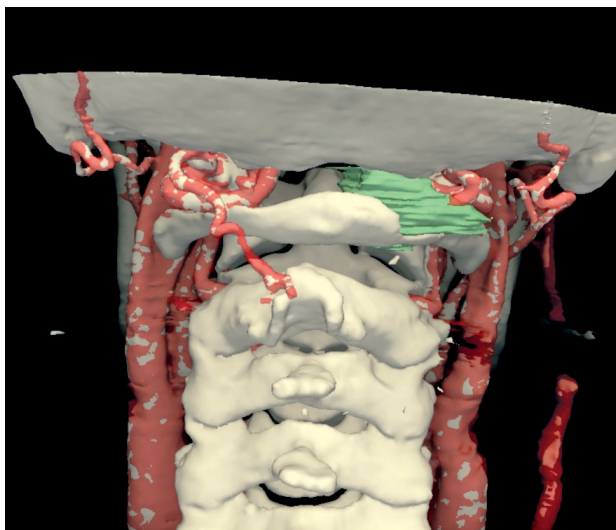


Figura 1-A: Neurinoma de C1 derecho. El tumor sale entre el occipital y el arco posterior de C1, erosionando el hueso de la lamina de C1. La arteria vertebral es apenas visible, desapareciendo detrás del tumor y dirigiéndose hacia el interior del cráneo por el agujero occipital.

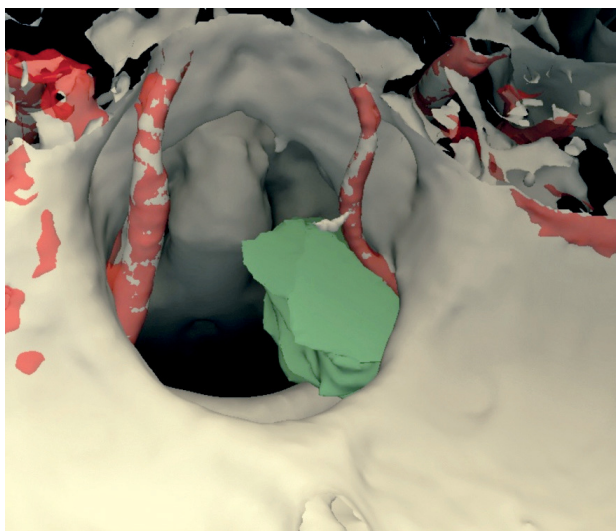


Figura 1-B: La reconstrucción tridimensional nos permite una perspectiva imposible durante la cirugía, por estar mirando desde el interior del cráneo hacia abajo a través del agujero magno. Se ve la relación del tumor con la arteria vertebral en su trayecto intracraneano pasando por la cara lateral y anterior del tumor. Esta pre-visualización fue fundamental durante la cirugía para disecar la arteria del tumor.

Los abordajes de base de cráneo permiten mediante resecciones limitadas del hueso, acceder a lesiones ubicadas en la base del cerebro. Estas lesiones, cuya ubicación las hace muy difíciles de tratar, son en su mayoría benignas, y pueden ser curadas si se resecan en forma completa. Para esto es necesario tener acceso durante la cirugía a la totalidad de la lesión, y el planeamiento quirúrgico tridimensional permite asegurar que la vía elegida va a permitir esta posibilidad. Unas pocas

diferencias de ángulo pueden significar la diferencia entre el éxito y el fracaso. En la Figura 2 se muestra el planeamiento para el acceso a un meningeoma del borde superior del peñasco y de la tienda. Mediante la reconstrucción tridimensional de la TAC para un modelo del hueso, y del seno sigmoideo de la resonancia magnética, se pudo establecer que la mejor vía era un acceso presigmoideo con resección de parte del hueso petroso, sin afectar el oído, y logrando una resección completa. Las variaciones en el tamaño y ubicación del seno sigmoideo son significativas. Así mismo, la variabilidad en el ángulo de los huesos petrosos y el clivus, hace que no se puedan aplicar reglas rígidas para los límites permitidos por cada abordaje. El planeamiento tridimensional permite sortear con éxito esta dificultad, anticipando la disposición anatómica particular de cada paciente.

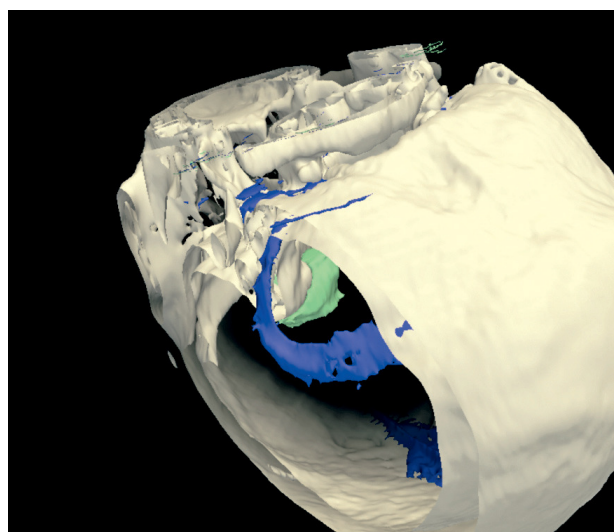


Figura 2-A: Meningeoma petroso. En la reconstrucción se ha quitado parte del hueso para mirar al interior del cráneo desde una perspectiva del acceso suboccipital clásico, el que muestra que gran parte de la lesión no será visible desde esta perspectiva, y por lo tanto no podrá ser reseca por esta vía.

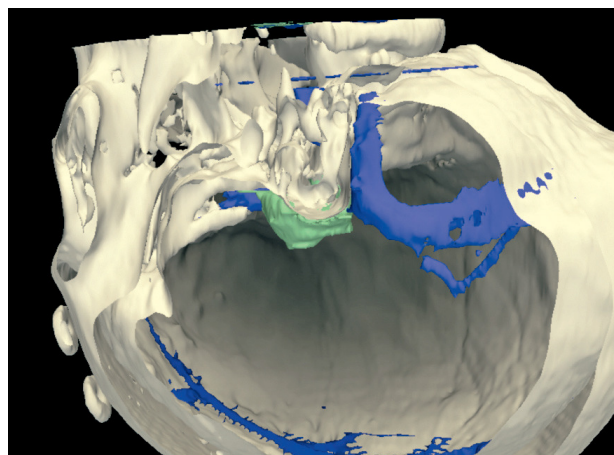


Figura 2-B: Por una vía presigmoidea, que implica reseca parte del hueso petroso aún visible en esta reconstrucción, se obtiene una mejor visión y acceso a todo el tumor. Se pudo extirpar en forma completa.

Resonancia magnética

La resonancia magnética hizo su irrupción en el campo diagnóstico en 1985, y de allí ha tenido un crecimiento exponencial en sus capacidades. La gran mayoría de los avances se han hecho en la invención de técnicas para investigar el cerebro. Por un lado está la capacidad de generar imágenes de alta resolución, con una gran capacidad de distinción tisular, y por otro, mediante técnicas especiales, agregar información acerca de la función subyacente. Las primeras, permiten la creación de modelos tridimensionales del cerebro y las estructuras anatómicas que lo conforman y rodean. Las segundas pueden agregar información muy relevante para la reducción de la morbilidad post-operatoria. Aquí no estamos hablando de las capacidades diagnósticas de los equipos. Esa es la función del radiólogo. Se trata de qué manera podemos aprovechar mejor la gran cantidad de información que viene en estos exámenes para aplicarla directamente en intervenciones quirúrgicas. Las tecnologías que más aportan en este aspecto son la resonancia magnética funcional MRf, y la tractografía.

Resonancia magnética funcional

En la última década la RMf ha sufrido un proceso continuo de maduración metodológica y refinamiento, facilitando su aplicación en ambientes clínicos. Una de las aplicaciones más tempranas y mejor validadas ha sido la localización pre-quirúrgica de áreas motoras y de lenguaje en pacientes con epilepsia y tumores. Esta información permite un tratamiento más seguro, preservando función. Sin embargo, la RMf no puede ser considerada todavía como una modalidad completamente establecida, y su uso debe ser constantemente evaluado en un protocolo de investigación clínica. Es necesario un profundo conocimiento de todos los factores involucrados respecto de la aplicación pre-quirúrgica, y cada centro debe establecer sus propias rutinas y estándares. Debido al rápido avance, aún no se certifican los componentes de adquisición y procesamiento de datos. Por otro lado, la RMf no está sola en el campo de la imagenología funcional. Está la magneto electroencefalografía, tomografía por emisión de positrones (PET), y SPECT. Combinadas en forma significativa se complementan unas a otras. De esta forma, trabajar con RMf es intrínsecamente complejo, multimodal y multidisciplinario. La validación de resultados requiere del uso de craneotomía vigil con electroestimulación cortical, lo que constituye el gold standard en localizaciones funcionales. Nuestra inserción en un ambiente de trabajo clínico en el que se hace neurocirugía vigil, ha permitido ir validando nuestros métodos de trabajo.

La RMf no mide directamente la función cerebral. Lo que mide es el fenómeno de redistribución de flujo sanguíneo que se produce como producto de la autorregulación cerebral como respuesta a un aumento local del consumo de energía y oxígeno. Las primeras experiencias se hicieron con medio de contraste, pero pronto se comenzó a utilizar a la sangre como un contraste intrínseco. La técnica BOLD utiliza la diferencia en respuesta de señal entre la hemoglobina oxigenada y no oxigenada. El aumento de la actividad sináptica que resulta de la esti-

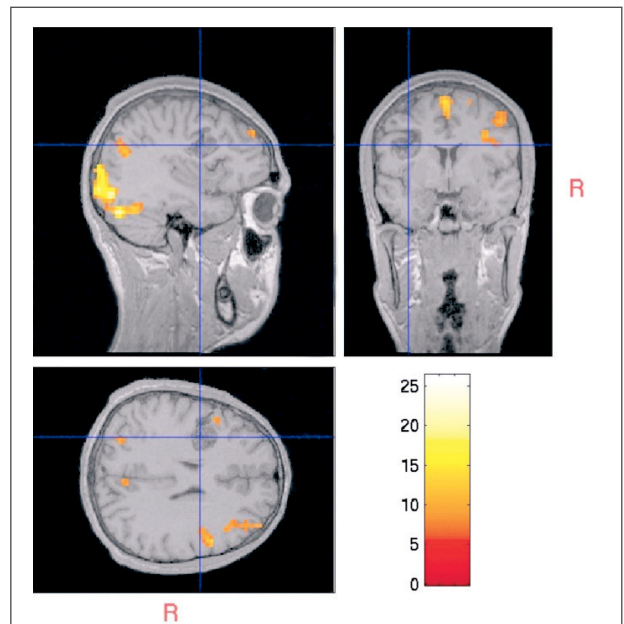
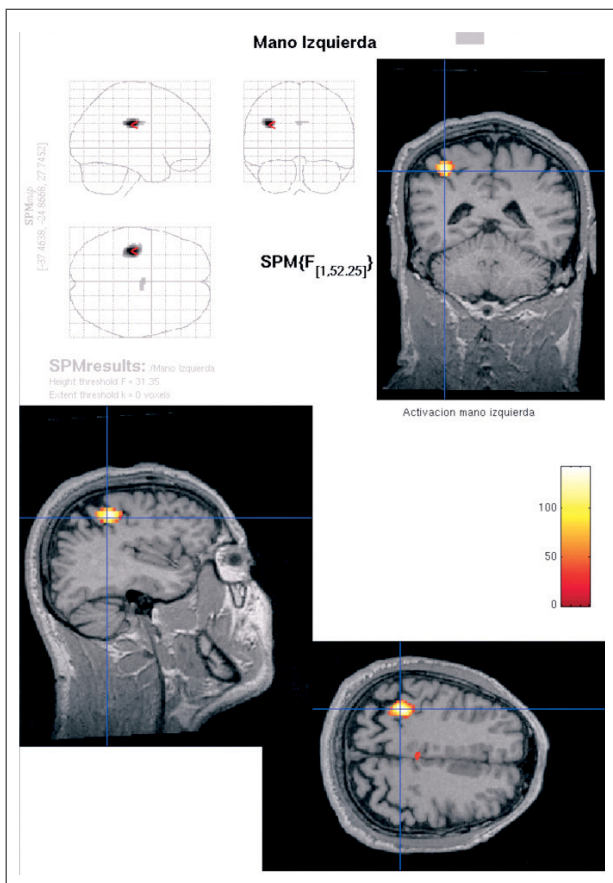
mulación neuronal lleva a un aumento local del consumo de oxígeno en las áreas funcionales. Esto produce en el tejido funcionante:

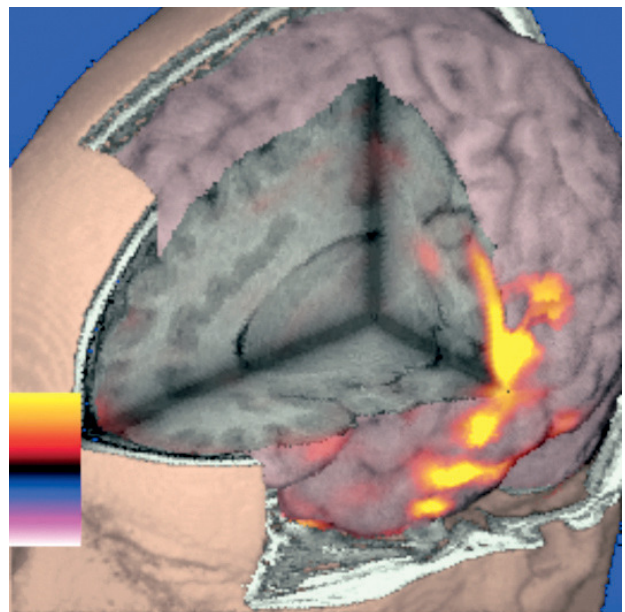
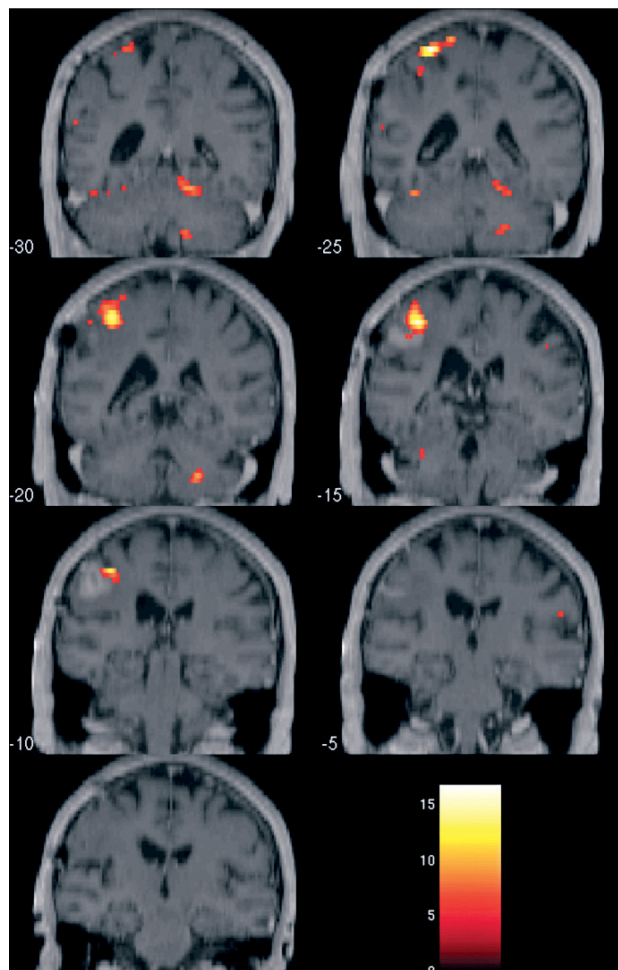
- aumento del volumen sanguíneo regional
- aumento en el flujo sanguíneo regional
- aumento de la oxihemoglobina en la sangre capilar y venosa

La deoxihemoglobina, paramagnética, produce inhomogeneidades en el campo magnético local, resultando en una disminución de la señal en las secuencias de RM T2*. En cambio, la oxihemoglobina, diamagnética, no interfiere con el campo magnético externo, provocando un aumento relativo de señal. Inicialmente la actividad neuronal provoca una disminución de la oxihemoglobina, pero rápidamente es compensada con un incremento del flujo que excede la necesidad local. Esta segunda fase es la que hace aumentar la señal en el tejido funcionante. De esta forma, podemos obtener imágenes con una resolución espacial muy buena, pero cuya resolución temporal está en el orden de segundos. La intensidad de señal y la resolución espacial varían con respecto a la fuerza del campo magnético. Los actuales resonadores clínicos de 1.5 T permiten una relación señal-ruido adecuada al utilizarlos con gradientes elevados. La nueva generación de resonadores de 3T permite además, detectar actividad en estructuras subcorticales y tronco cerebral. Las principales ventajas de la RMf sobre las técnicas de PET y SPECT, es su no invasividad, no irradiación, repetibilidad, y amplia disponibilidad de equipos. Debido a la baja relación señal-ruido, es mandatorio realizar múltiples estimulaciones durante una medición. La correlación estadística temporal de los cambios en la señal BOLD con el protocolo de estimulación permite identificar aquellas áreas del cerebro que muestran cambios hemodinámicos en sincronía con la prueba. De esta manera, los datos deben ser procesados con posterioridad a la prueba en programas ya sea comerciales o de investigación libremente disponibles.

Resonancia magnética funcional PRE-quirúrgica

La RMf pre-quirúrgica se realiza para facilitar la preservación de función en pacientes con tumores cerebrales o epilepsia, localizando en forma no invasiva funciones específicas cerebrales, en el ámbito sensitivo-motor, lenguaje o visión. Esta información no se puede obtener de las imágenes morfológicas aisladas o métodos invasivos previos a la cirugía. Consecuentemente, siempre se obtienen en pacientes individuales para obtener un mapa funcional individual. De allí que las consideraciones metodológicas son de mucha relevancia para los resultados, y deben ser evaluadas e interpretadas con personas con dedicación especial a este campo, ya que el uso e interpretación no cuidadosa puede poner en peligro a un determinado paciente. Bien utilizada sin embargo, permite planear e implementar la cirugía más radical y al mismo tiempo preservadora de función, particularmente si esta información funcional puede ser vista en el contexto de un sistema de planeamiento y navegación quirúrgica. Este objetivo rara vez puede obtenerse de la información morfológica sola, especialmente en presencia de lesiones que distorsionan la anatomía. La única zona funcional confiable, en los exámenes anatómicos, es el área motora de la mano, siempre que la distorsión de la anatomía lo permita. Las demás funciones no hay manera de anticiparlas solo a partir de los exámenes morfológicos.





VISUALIZANDO TODO JUNTO

Una vez que uno ha logrado obtener toda esta información, se debe buscar la manera de representarla en forma coherente para su análisis, y de esta manera poder utilizarla en la planificación quirúrgica. Es necesaria una plataforma en la que se pueda integrar y corregistrar la TAC, la información morfológica de la resonancia, la RMf con sus activaciones, y la tractografía con las vías importantes para la lesión en cuestión. Este es un tema de la máxima importancia, ya que existen limitaciones en los sistemas de despliegue gráfico, de manera que si incluimos todo, no podremos ver ningún detalle, y estaremos en la misma situación que al principio, mirando la superficie cerebral sin saber lo que hay bajo ella. Mediante el uso de representación selectiva, transparencia, interacción con el operador, y técnicas de 3D con anteojos especiales, se puede aumentar la sensación de realismo y obtener una simulación enriquecida.

Existen numerosos programas, tanto comerciales como de software libre que permiten en mayor o menor medida cumplir con éxito esta etapa. En mi opinión el proyecto más importante es 3DSlicer, producto de una tesis de doctorado en Harvard, y que actualmente cuenta con el respaldo de NA-MIC (National Alliance for Medical Image Computing), alianza de las Universidades más importantes en EE.UU., que han aunado esfuerzos para hacer progresar este campo, poniendo todos sus recursos computacionales a disposición de quien quiera utilizarlos. La licencia de software es tan abierta como para permitir el uso comercial sin restricciones de ningún tipo. La inversión hasta el momento en desarrollo de las herramientas de software se calcula en poco más de US\$ 84 millones.

La mejor manera de ver lo que las herramientas de software ofrecen es demostrar lo que se puede obtener en un caso típico de resección de tumor vecino a áreas críticas.

CASO CLÍNICO

Hombre de 32 años de edad, quien presenta una crisis convulsiva focal de hemicuerpo izquierdo, secundariamente generalizada. La RM diagnóstica muestra un tumor parietal derecho intra-axial compatible con un glioma de bajo grado. Por el cuadro clínico y la localización anatómica se pensó en la cercanía de las áreas sensitivo-motoras por lo que su resección requería de un estudio especial. Se adquirió una resonancia magnética con un volumen T1 de alta resolución, resonancia funcional de área motora y de lenguaje y tractografía. Se procesó la resonancia anatómica en Freesurfer, programa relacionado al desarrollo de 3DSlicer, ya que su origen es en el Hospital Massachusetts General, también relacionado a Harvard. Freesurfer realiza una reconstrucción de la corteza cerebral y de las estructuras subcorticales en forma totalmente automatizada, generando volúmenes tridimensionales que son

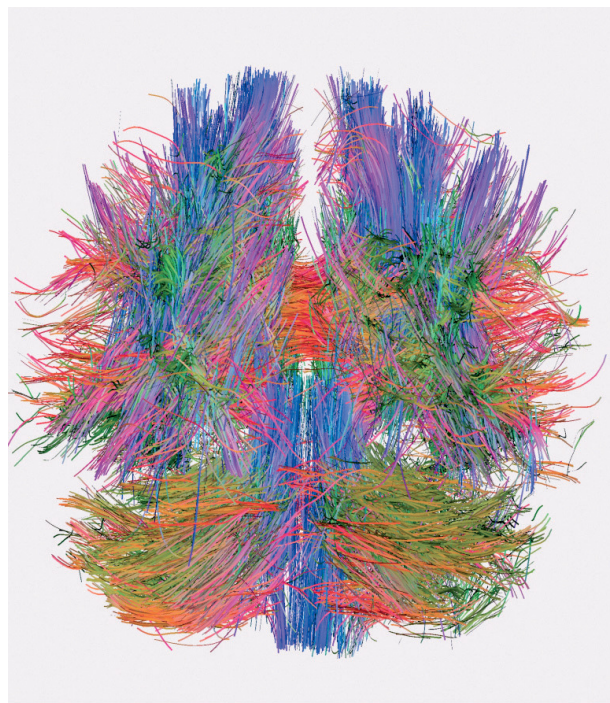


Figura 7: Representación tridimensional de las fibras en una tractografía cerebral utilizando el programa MedINRIA de Pierre Fillard del Instituto Nacional Francés de Investigación en Ciencias de la Computación y Control. Se hizo una adquisición en 6 direcciones de difusión en resonador de 1.5 Tesla en CLC en diciembre 2006.

directamente incorporados a 3DSlicer. Además, realiza una parcelación de la corteza cerebral utilizando un sistema experto que reúne la información de atlas cerebrales y los aplica al modelo de la corteza del paciente, de manera que es posible distinguir cada una de las circunvoluciones estándar en que está dividida convencionalmente la corteza cerebral. Cada una de estas circunvoluciones es coloreada en forma diferente. En este caso, el tumor se distingue claramente en la parte alta y por detrás de la circunvolución parietal ascendente como un defecto en la corteza. La RMf confirmó la ubicación de la circunvolución parietal ascendente (Figura 8). Una tractografía demostró baja anisotropía al interior de la lesión, lo que al parecer es un signo de reseccabilidad, mostrando los tractos piramidales desplazados hacia adelante (Figura 9). Se operó mediante una craneotomía vigil, realizándose estimulación cortical intraoperatoria, la que confirmó completamente los hallazgos de la RMf (Figura 10). Una operación con el paciente despierto permitió completar la resección sin producir ningún déficit en el paciente. (Figura 11).

CONCLUSIÓN

En nuestra búsqueda por conseguir curar a nuestros enfermos produciendo el menor daño posible, el empleo de la tecnología actual de imágenes es una herramienta muy poderosa. Los avances han sido

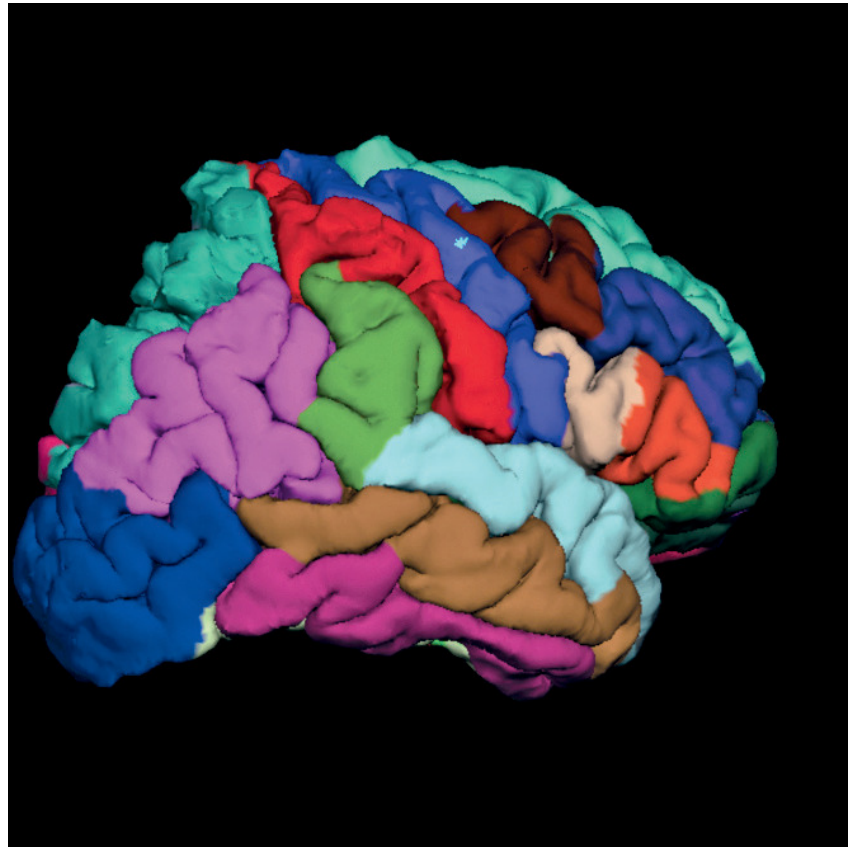
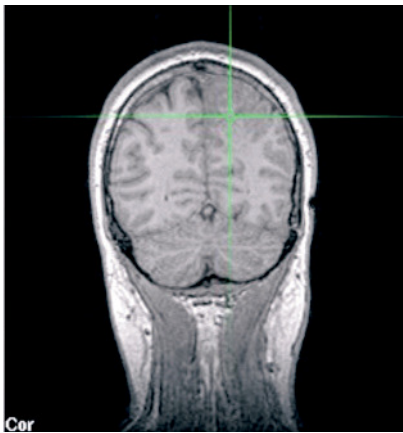
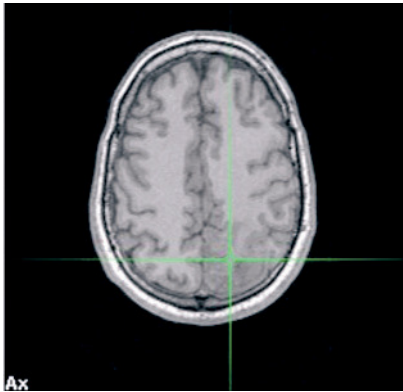


Figura 8: Tumor parietal derecho (Orientación neurológica). La reconstrucción tridimensional de la corteza cerebral y la parcelación de las diversas áreas en colores, permite señalar que el tumor se encuentra en la parte alta de la circunvolución parietal ascendente (en rojo), y se ve como un área irregular en que el programa Freesurfer no es capaz de distinguir como normal.

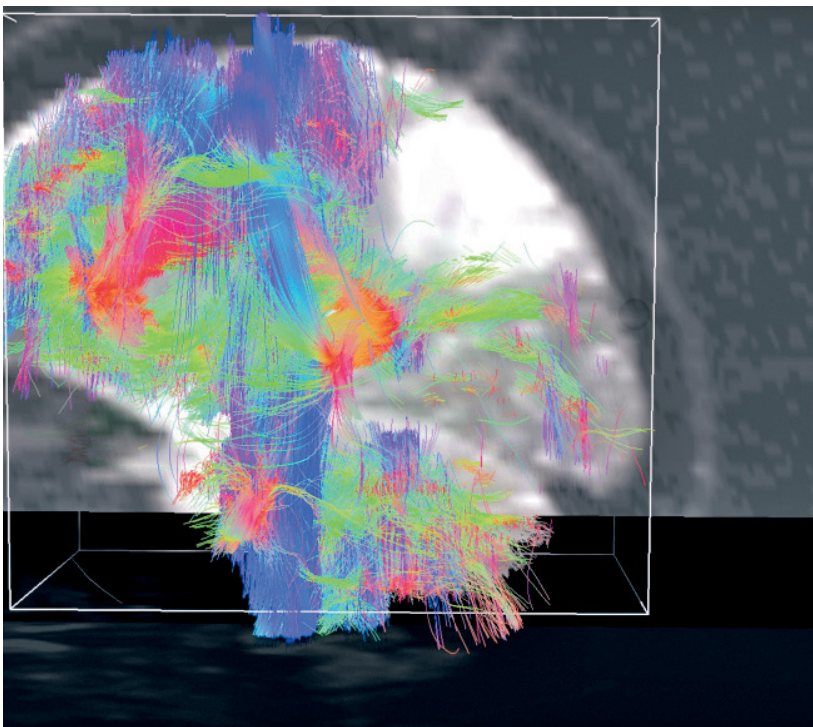
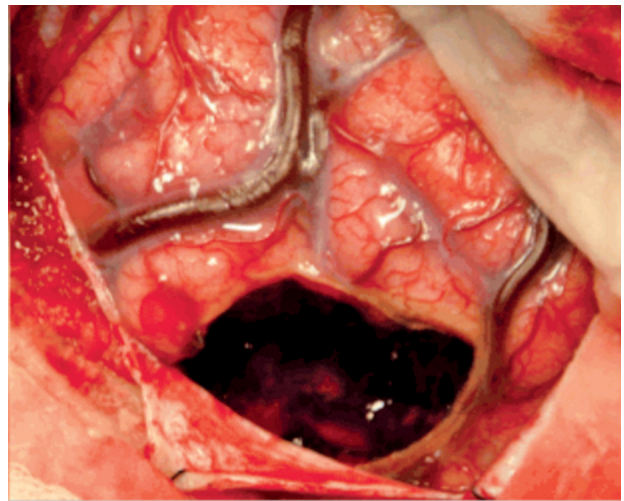
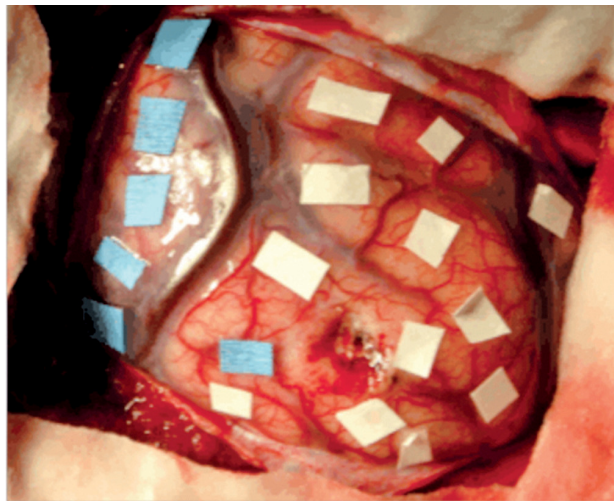
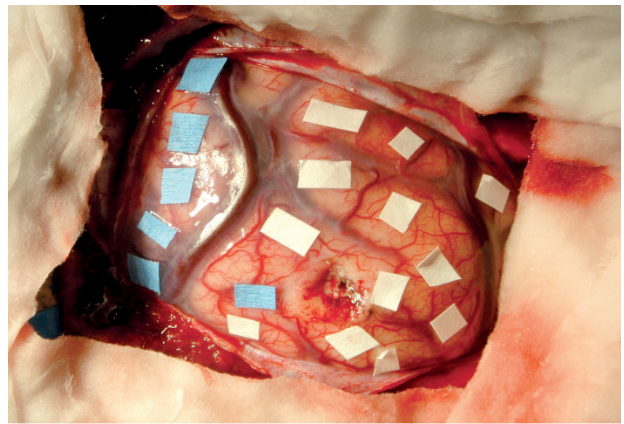
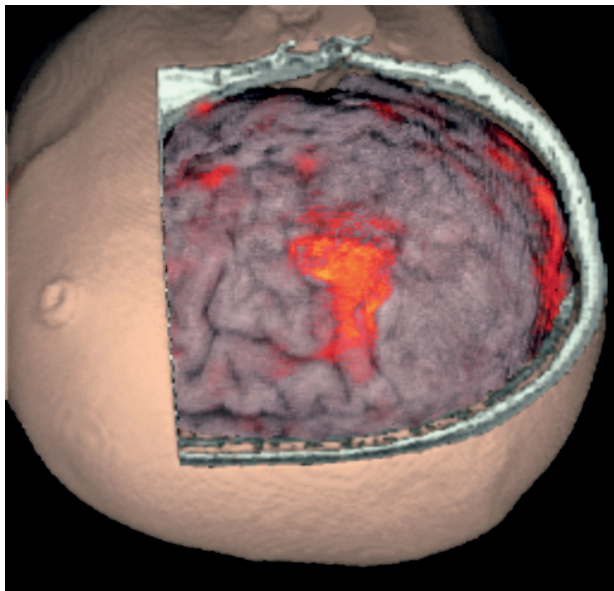


Figura 9: Tractografía que muestra que al interior de la lesión hay baja anisotropía, por lo que no puede reconstruir tractos. En una lesión de sustancia blanca esto pudiera señalar que la resección no debiera comprometer tractos importantes, hipótesis que se encuentra en etapa de estudio en todos los centros que realizan tractografía rutinariamente en estos casos.



BIBLIOGRAFÍA

1. Achten E, Jackson GD, et al (1999) Presurgical evaluation of the motor hand area with functional MR imaging in patients with tumors and dysplastic lesions. *Radiology* 210(2):529–538.
2. Alkadhi H, Kollias SS, et al (2000) Plasticity of the human motor cortex in patients with arteriovenous malformations: a functional MR

imaging study. *AJNR Am J Neuroradiol* 21(8):1423–1433.

3. Baciú M, Le Bas JF, et al (2003) Presurgical fMRI evaluation of cerebral reorganization and motor deficit in patients with tumors and vascular malformations. *Eur J Radiol* 46(2):139–146.

4. Bahn MM, Lin W, et al (1997) Localization of language cortices by functional MR imaging compared with intracarotid amobarbital hemispheric sedation. *AJR Am J Roentgenol* 169(2):575–579.

5. Duffau H (2005) Lessons from brain mapping in surgery for low-grade glioma: insights into associations between tumour and brain plasticity. *Lancet Neurol* 4(8):476–486.

6. Gasser T, Ganslandt O, et al (2005) Intraoperative functional MRI: implementation and preliminary experience. *Neuroimage* 26(3):685–693.

7. Holodny AI, Schulder M, et al (2000) The effect of brain tumors on BOLD functional MR imaging activation in the adjacent motor cortex: implications for image-guided neurosurgery. *AJNR Am J Neuroradiol* 21(8):1415–1422.

8. Penfield W (1937). Somatic motor and sensory representation in the cerebral cortex of man as studied by electrical stimulation. *Brain* 60:389–443.

9. Pujol J, Conesa G, et al (1998). Clinical application of functional magnetic resonance imaging in presurgical identification of the central sulcus. *J Neurosurg* 88(5):863-9.

10. Yousry TA, Schmid UD, et al (1995) Topography of the cortical motor hand area: prospective study with functional MR imaging and direct motor mapping at surgery. *Radiology* 195(1):23–29.