

CASO CLÍNICO RADIOLÓGICO

DIAGNÓSTICO DIFERENCIAL DE LA MASA DE FOSA ILIACA DERECHA EN EL ADULTO MAYOR

RADIOLOGIC CLINIC CASE: DIFERENTIAL DIAGNOSIS OF THE RIGHT ILLIAC REGION MASS IN THE ELDERLY

DR. MANUEL FERNÁNDEZ A.
DEPARTAMENTO DE RADIOLOGÍA.
CLÍNICA LAS CONDES.
manuel.fernandez@vtr.net

DRA. CLAUDIA PIDDO M.
RADIOLOGÍA, ALUMNA DE PASANTÍA.
IMAGINOLOGÍA DE ABDOMEN Y PELVIS.
DEPARTAMENTO DE RADIOLOGÍA.
CLÍNICA LAS CONDES.

INTRODUCCIÓN

En las masas de fosa iliaca derecha (FID) el primer diagnóstico a considerar es el cáncer de ciego. Este, por su ubicación no produce obstrucción del tránsito intestinal, pudiendo alcanzar gran tamaño sin producir una sintomatología específica. Cuando hay síntomas estos son inespecíficos tales como diarrea o hemorragia digestiva. Sin embargo, existen diagnósticos diferenciales que deben ser considerados cuando se estudian estos pacientes. Entre estos debe considerarse fundamentalmente la diverticulitis aguda de colon derecho que es poco frecuente en relación a la diverticulitis de colon izquierdo y la apendicitis aguda cuya presentación es habitualmente poco usual en el adulto mayor. Además, debe considerarse que el cáncer de colon derecho puede complicarse de un proceso inflamatorio y ser este el que produce la sintomatología.

CASO CLÍNICO N° 1

Hombre de 78 años de edad con antecedentes de hemorragia digestiva baja de causa no precisada y enfermedad diverticular del sigmoides. Ingresa por dolor en fosa iliaca derecha. El examen físico es negativo y el estado general es bueno, afebril, hemograma normal, VHS de 77 mm/hr. El examen no muestra masas palpables.

El laboratorio no muestra alteraciones significativas. La Tomografía Computada (TC) describe una masa en relación al ciego que infiltra la grasa vecina (Figura 1a-d). Se concluye un cáncer de ciego por lo que se indica cirugía.

En el acto operatorio se encuentra una masa con características de proceso inflamatorio. Se realiza resección del ciego hasta 10 cms. por sobre la válvula ileocecal y anastomosis ileo-cólica.

La anatomía patológica muestra un área deprimida de la mucosa en contacto con una zona indurada y engrosada de la pared de 4 x 4 cms. que incluye un divertículo central de 2 cms. de longitud y parcialmente calcificado. La histología concluye una enfermedad diverticular complicada sin signos de malignidad.

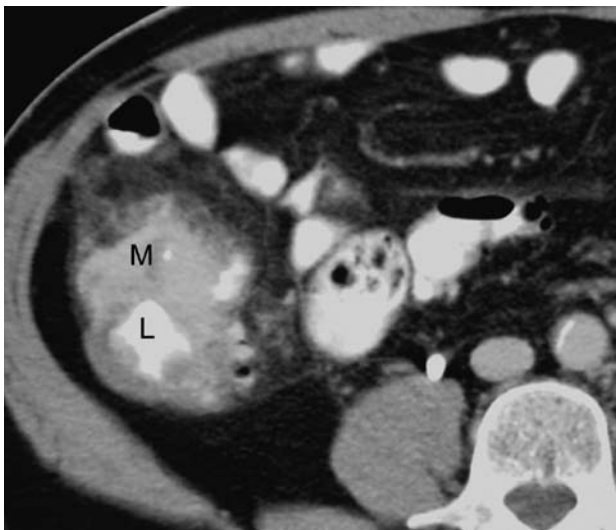

Figura 1a, TC: La imagen muestra una masa (M) a nivel de colon derecho. El lumen (L) aparece con contraste.

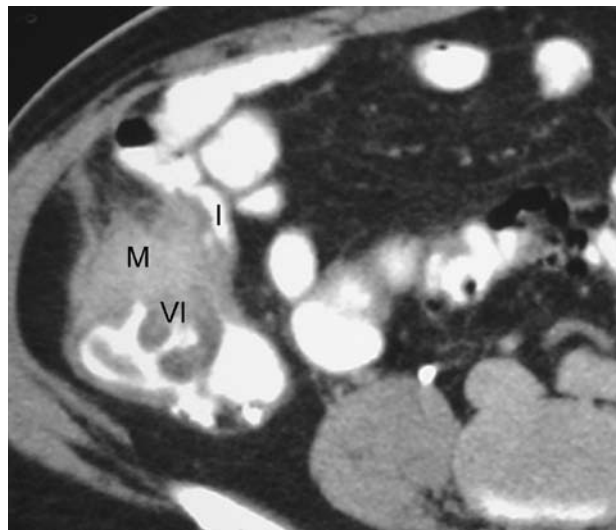


Figura 1b, TC: la masa (M) ubicada nivel de la válvula ileocecal (VI) con compromiso del íleon (I) terminal.

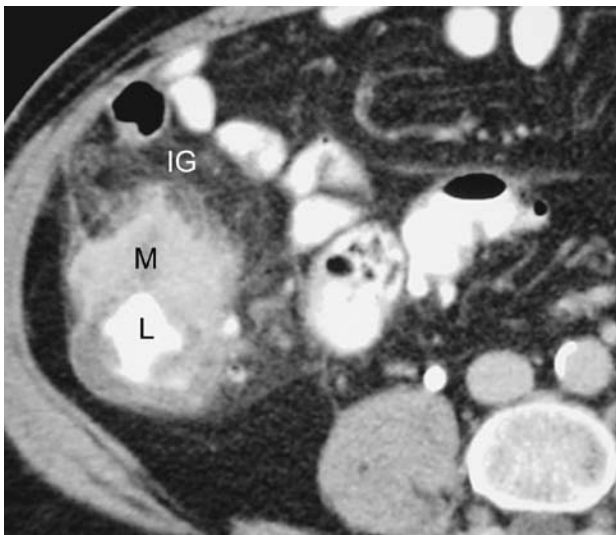


Figura 1 c, TC: Se muestra la infiltración de la grasa (IG) pericecal vecino a la masa (M) y el lumen (L) con contraste oral.

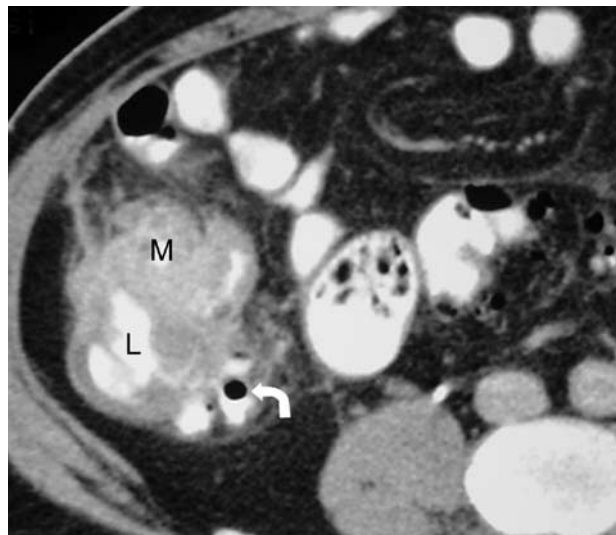


Figura 1 d, TC: Vecino a la masa (M) existe un divertículo (flecha en ángulo). El lumen (L) del ciego aparece contrastado.

CASO CLÍNICO N° 2

Hombre de 85 años de edad con antecedentes de cardiopatía coronaria severa, arritmia cardíaca por fibrilación auricular en tratamiento con anticoagulantes. Appendicectomizado.

Ingresa por cuadro de 48 horas de diarrea intensa acompañado de deshidratación, anemia leve, febril y leucocitosis.

Al ingreso se plantea una diverticulitis aguda y la ecografía inicial muestra una masa heterogénea con colecciones líquidas a su alrededor

por lo que se plantea un diverticulitis en sigmoides redundante.

La TC posterior muestra una masa en relación al ciego con colecciones líquidas. Por esta razón se plantea un cáncer de colon derecho con un proceso inflamatorio agregado. Dadas las malas condiciones del paciente no fue posible realizar una colonoscopia óptica por lo que se decide realizar una colonoscopia virtual, la cual confirma la presencia de una gran masa en el ciego en la pared opuesta a la válvula ileocecal.

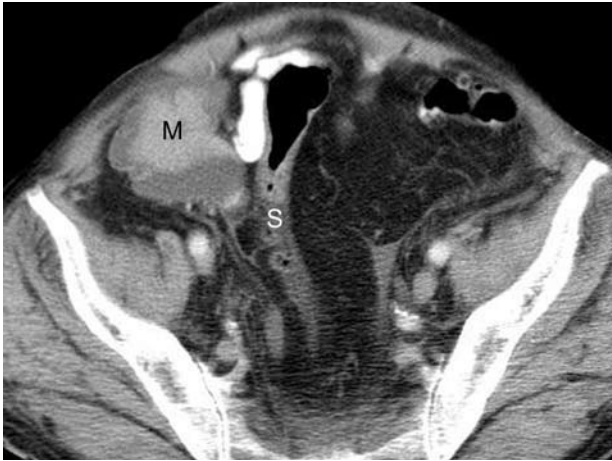

Figura 2a, TC: masa (M) en FID que contacta el sigmoides (S).

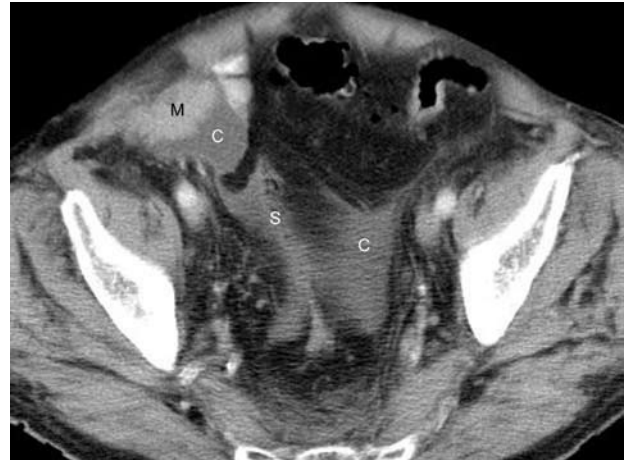

Figura 2b, TC: imagen más caudal que la anterior que muestra la colección (C) que desde la masa (M) se extiende hacia la cavidad pelviana rodeando el sigmoides (S).

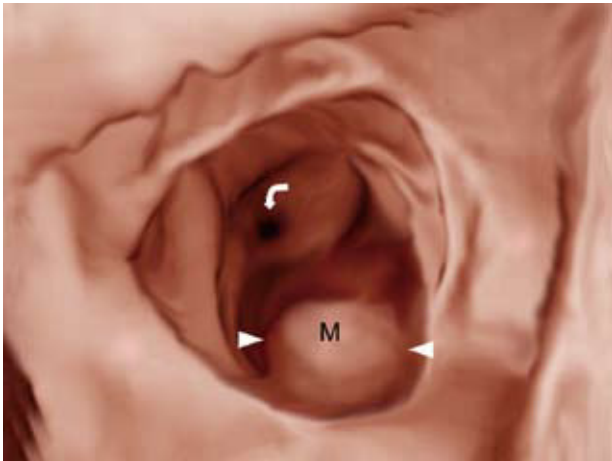


Figura 2c, CV: se muestra la masa (M) ubicada en la vecindad de la válvula ileocecal (VI).

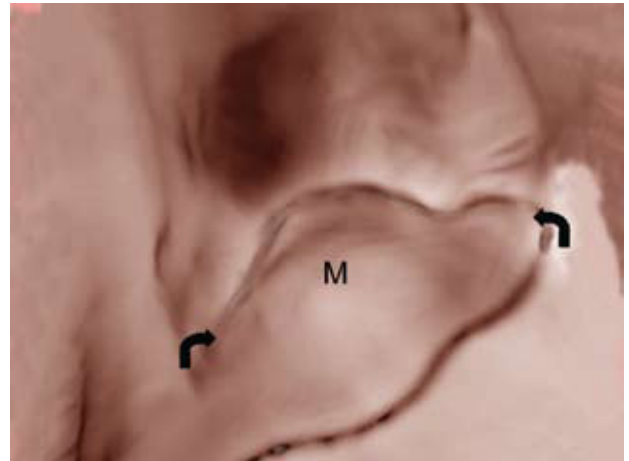


Figura 2d, CV: acercamiento de la masa (M) que aparece de gran tamaño y de contornos lobulados.

DISCUSIÓN

La diverticulitis aguda generalmente compromete el colon izquierdo y fundamentalmente el sigmoides. Cuando el sigmoides es de longitud mayor a lo habitual el asa redundante pasa por la FID y muchas veces se pone en contacto con el polo cecal. De ahí que la sintomatología es referida por entero a la FID. Desde un punto de vista radiológico en la diverticulitis el engrosamiento de la pared es menor de 1 cm. a diferencia de lo que ocurre en el cáncer de colon donde generalmente el engrosamiento es mayor de 1 cm.

También puede suceder que un cáncer de colon derecho se haga evidente por la sintomatología de una diverticulitis derecha o bien se acompañe de un proceso inflamatorio producto de una complicación de la masa tumoral.

Por otro lado, la apendicitis aguda en el adulto mayor puede presentarse con un cuadro poco habitual: sin fiebre, dolor escaso y mal definido de tal manera que el paciente consulta tardíamente cuando ya existe un flegmón y al examen físico y ecográfico se hace evidente una masa que hace pensar en cáncer.

En conclusión, en el adulto mayor, las masas de la FID pueden corresponder a un cáncer de ciego o a un proceso inflamatorio ya sea una diverticulitis derecha o una apendicitis y en algunos casos el cáncer puede estar acompañado y hacerse evidente por la presencia de uno de estos procesos inflamatorios.

BIBLIOGRAFÍA

1. CT Evaluation of the Colon: Inflammatory Disease RadioGraphics 2000; 20:399.
2. CT Imaging of Colitis. Radiology 2006; 240: 624.
3. Multi-Detector RowCT: Spectrum of Diseases Involving the Ileocecal area. RadioGraphics 2006; 26:1373.

LOS AUTORES DECLARAN NO TENER CONFLICTOS DE INTERÉS CON LOS LABORATORIOS.