

# MANEJO QUIRÚRGICO DE LOS HEMANGIOMAS FACIALES EN NIÑOS

## INFANTILE FACIAL HEMANGIOMA: SURGICAL MANAGEMENT

DRA. CARMEN GLORIA MOROVIC I. (1)

1. CIRUGÍA PLÁSTICA RECONSTRUCTIVA HOSPITAL LUIS CALVO MACKENNA.  
cgmorovic@clc.cl

### RESUMEN

Los hemangiomas corresponden al tumor benigno más frecuente durante la infancia. La indicación general es la observación clínica durante la etapa de proliferación, mientras ocurre la involución espontánea que presentan la gran mayoría de los casos. En casos especiales de crecimiento rápido o cuando hay riesgo de compromiso funcional se realiza tratamiento con corticoides sistémicos o intralesionales.

Cuando la terapia farmacológica no tiene respuesta o ésta es muy discreta, la cirugía puede ser una herramienta terapéutica eficaz. La cirugía en forma precoz o en periodo de proliferación tendría especial indicación en algunos hemangiomas como los que comprometen párpados para evitar ambliopía, en proliferativo de labios para facilitar alimentación y evitar sangramiento. La cirugía precoz también tiene indicación en hemangiomas de la punta nasal para evitar alteraciones de la estructura cartilaginosa de soporte nasal. El tratamiento quirúrgico está orientado bajo el concepto de resección intralesional de la masa tumoral, respetando las estructuras comprometidas que podrían recuperarse con la involución espontánea más tardía.

Este artículo pretende sistematizar el tratamiento de estos casos complejos desde el punto de vista quirúrgico.

*Palabras clave:* Hemangioma párpados, labios y/o punta nasal. Cirugía en hemangiomas

### SUMMARY

*Hemangioma is the most common tumor of infancy. During*

*the proliferative phase expectant treatment is recommended. Spontaneous regression is expected in the most of the cases. However, systemic or intralesional steroids are used for special cases with rapidly growth or causing functional disturbance.*

*When functional structures are involved and steroids treatment failed, surgical excision could be a useful procedure. Early surgery during the proliferative phase is recommended in the management of large periocular haemangiomas to prevent secondary amblyopia, and for proliferative labial tumors to prevent bleeding and allow feeding. Early surgical treatment is also recommended for nasal-tip haemangiomas, to prevent severe distortion of the cartilaginous framework. Surgical treatment consists in intralesional excision of the tumor avoiding resection of special structures that could be recovered during the involution phase.*

*This paper describes the surgical treatment protocol for those difficult cases.*

*Key words:* Lips, eyelids and nasal tip's hemangioma, Surgery for hemangioma.

### INTRODUCCIÓN

Los hemangiomas corresponden a los tumores benignos más frecuentes de la infancia, con una prevalencia del 1 al 3% en los primeros días de vida y alrededor del 10% en el primer año. Las mujeres se afectan 3 veces más que los varones. En niños prematuros con peso menor a 1.500g la prevalencia es de aproximadamente 16% y en aquellos con peso menor a 1.000 g, de 23%. En los recién nacidos (RN) con edades gestacionales entre 25 y 30 semanas, es de 19%, entre 30 y 35 semanas,

11% y a las 35 semanas o más, 8%. La incidencia en RN prematuros es del 13%, incrementándose inversamente con el peso. Los hemangiomas aparecen durante el primer mes de vida en el 90% de los casos.

Histológicamente son tumores vasculares benignos compuestos de endotelio en proliferación que crecen con rapidez los primeros meses de vida, tienen hiper celularidad, luego se estabilizan y lentamente involucionan con fibrosis e hipocelularidad. Deben diferenciarse de las malformaciones vasculares que son hamartomas constituidos por células endoteliales maduras que no proliferan. Corresponden a errores de morfogénesis con anomalías estructurales que están presentes desde el nacimiento, aunque a veces no son evidentes. Pueden estar compuestos por capilares, venas, linfáticos o por combinaciones de estas estructuras (1, 2).

Clínicamente, al nacimiento puede no estar presente o ser una mínima lesión con vasos telangiectásicos que precozmente inician una fase de crecimiento o proliferativa, pudiendo ser muy rápido con compromiso superficial y/o profundo, la cual puede extenderse hasta los 8 a 10 meses. Posteriormente es seguida por una fase de involución que puede prolongarse por algunos años, el 60% ha involucionado completamente a los 4 años y alrededor del 80% lo ha hecho a los 7 años de edad.

La etapa proliferativa provoca gran alarma y ansiedad en los padres, que buscan un tratamiento precoz y efectivo, pero es de consenso general que durante esta etapa la indicación es la observación clínica en espera de que comience el proceso de involución (3, 4).

Estas lesiones son evaluadas por un equipo multidisciplinario en que participan el pediatra, dermatólogo, cirujano plástico pediátrico, radiólogo intervencionista, entre otros y que decidirán qué pacientes serán los que requieren tratamiento. Dentro de los hemangiomas, alrededor del 10% requiere de un tratamiento ya sea por su localización estratégica, complicaciones locales o riesgo estético - funcional (5). La primera opción de tratamiento comprende el uso de fármacos. Por mucho tiempo los corticoides han sido el fármaco de elección, ya sean sistémicos o intralesional, aunque actualmente se está comenzando a utilizar el propanolol en igual sentido (6, 7), especialmente en hemangiomas de cara, párpados, zonas periorificiales y vísceras, entre otras áreas especiales. Cuando la respuesta a la terapia es muy pobre o no hay respuesta, se consideraran otras alternativas terapéuticas dentro de las cuales la cirugía tiene un rol bien determinado (8).

Para el manejo de estos casos hemos elaborado un algoritmo que rige la conducta a seguir en estos pacientes, en la Unidad de Cirugía Plástica Pediátrica del Hospital Luis Calvo Mackenna y de Clínica Las Condes, y que se detalla a continuación:

### HEMANGIOMAS DE LA PUNTA NASAL (9, 10)

Habitualmente se presentan como pequeña lesión vascular al nacer o durante la primera semana de vida, con o sin compromiso de la

piel que crece rápidamente comprometiendo la punta nasal pudiendo extenderse hacia el dorso o columela nasal. Su crecimiento deforma en grado variable la nariz y por efecto de masa tumoral sobre los cartílagos alares los desplaza e impide su crecimiento normal, con pérdida importante del soporte de la punta nasal. También se altera importantemente la estética ya que por su localización suele ser una deformidad muy evidente (nariz de Cirano), causal de burlas al iniciar la etapa escolar.

Nuestro protocolo de tratamiento se inicia con corticoide intralesional (triamcinolona), seguido por una resección intratumoral. Esta cirugía se realiza, alrededor del año de edad, mediante abordaje marginal (11), resecando la masa tumoral, usualmente de características fibroadiposas. Se disecciona prolijamente los cartílagos alares de la punta nasal, que se reposicionan y se unen en la línea media para permitir que continúen su desarrollo y posicionamiento normal (Figuras 1 y 2). En otras circunstancias cuando no se corrige precozmente o el paciente es derivado tardíamente se debe considerar colocar injerto de cartílagos de otras zonas (auricular, costal) para reemplazar los cartílagos alterados e hipoplásicos y dar soporte a la nariz. Los casos con compromiso cutáneo se tratan con láser complementario a la cirugía o si se requiere el reemplazo total de la cobertura cutánea considerar un colgajo frontal.

### HEMANGIOMA PERIORBITARIO

Al igual que los otros hemangiomas es de aparición precoz, pudiendo comprometer el párpado superior y/o inferior con o sin invasión hacia la profundidad. Durante su fase proliferativa, es importante ir evaluando el compromiso del campo visual y/o la presión que este ejerce sobre el polo anterior del ojo. Es conocido el riesgo de ambliopía en lactantes que tienen algún impedimento para la apertura palpebral, como la que puede provocar un hemangioma de párpado. Pero también es importante el posible defecto de refracción, secundario a la deformación de la cornea que provoca la masa tumoral del hemangioma, siendo el más frecuente el astigmatismo. Según algunos autores, este defecto se produce precozmente y en muchos casos no se recupera al desaparecer el tumor. El tratamiento debe ser precoz y se inicia con terapia farmacológica sistémica (corticoides, propanolol), sólo en casos muy justificados la inyección de corticoide intralesional, será la primera elección. En caso que la respuesta sea pobre o nula se procede a la cirugía, mediante resección intralesional para descomprimir la cornea y/o desobstruir el campo visual en forma rápida evitando el compromiso funcional de la visión (12, 13, 14, 15, 16).

La cirugía considera la resección intralesional preservando la piel no comprometida, aparato lagrimal, zona implantación de pestañas, zonas cantales y/o músculos oculares (Figura 3). Si el hemangioma compromete estas estructuras (ej. conducto lagrimal) considerar dejar un remanente hemangiomaso hasta lograr la involución espontánea. En hemangiomas de gran extensión se deberá considerar la utilización de expansores de piel para permitir reemplazar el tejido resecado.

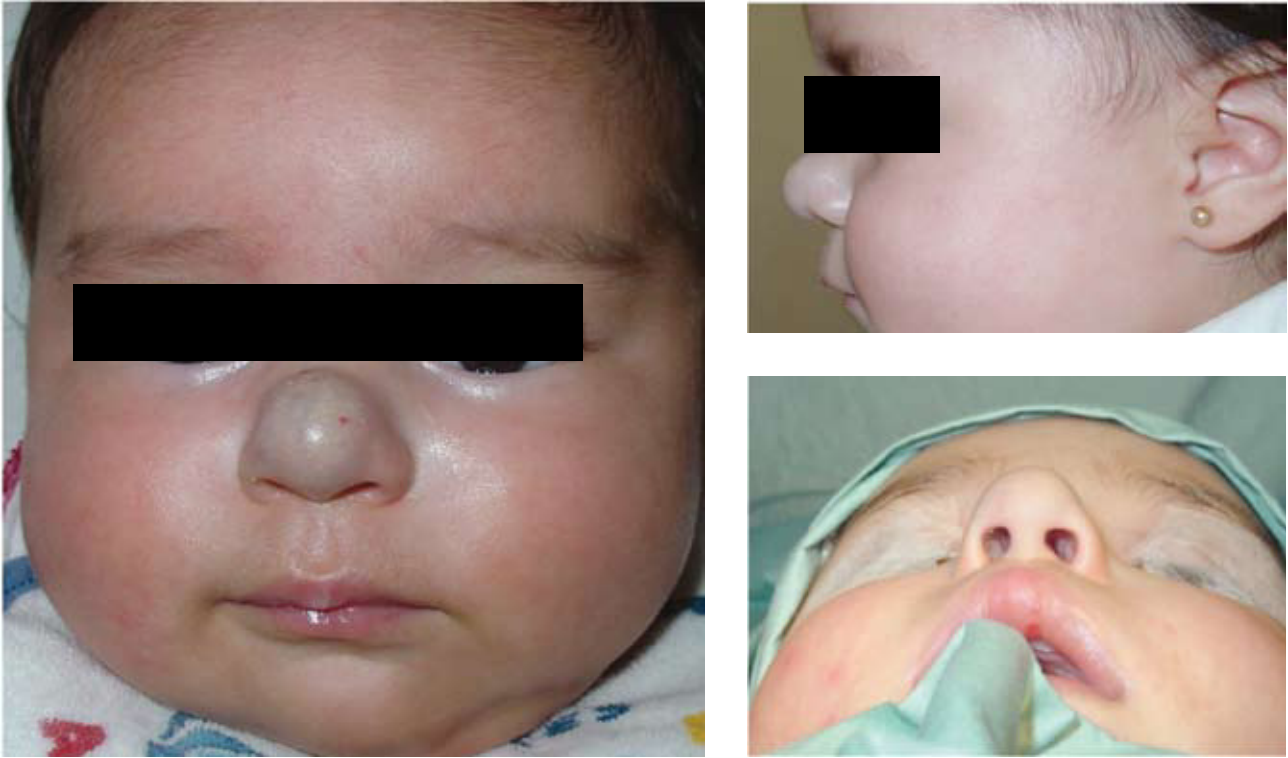

Figura 1. Paciente portadora de hemangioma punta nasal con componente profundo y superficial. Se colocaron 3 dosis de Triamcinolona intralesional (vista frontal, lateral y basal). A los 11 meses mediante incisión marginal se realiza resección quirúrgica de masa fibro/adiposa más reacomodación de cartilagos alares para lograr buen soporte de punta nasal.

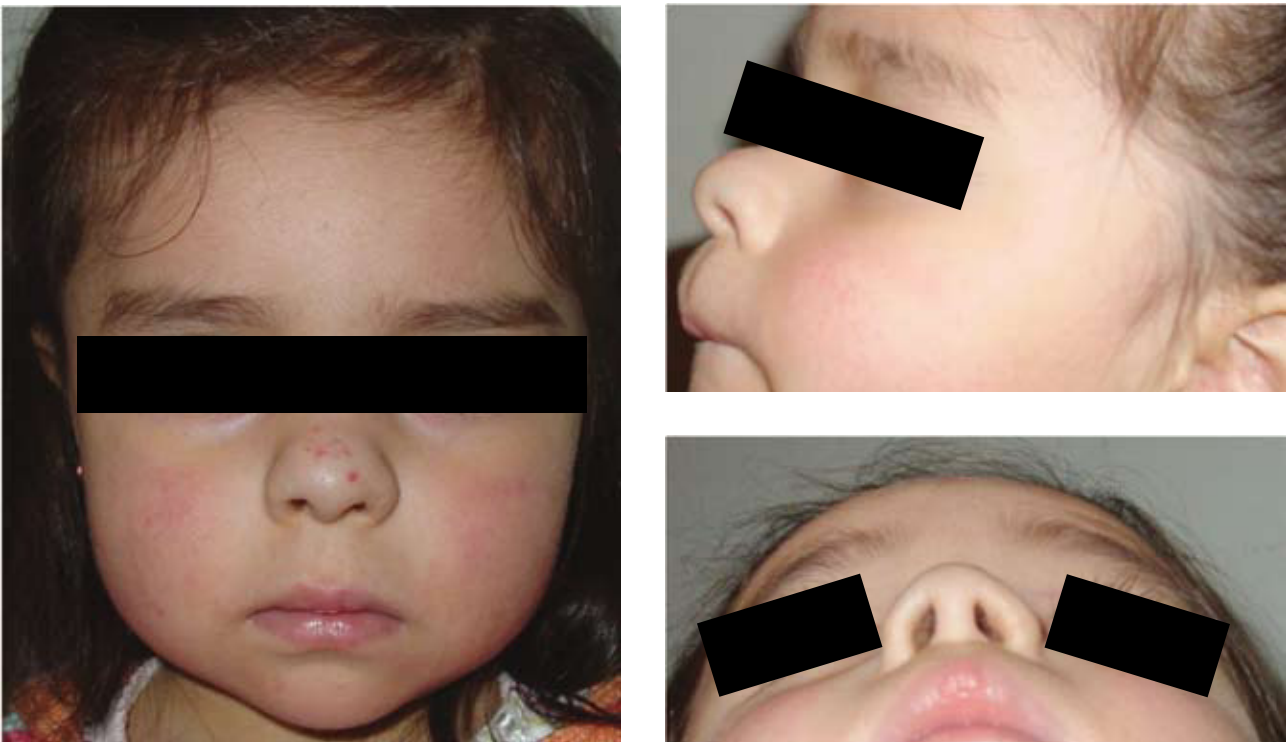

Figura 2. A los 3 años post operatorio, con buen crecimiento nasal. El componente cutáneo se tratará con laser más adelante (vista frontal, lateral y basal).

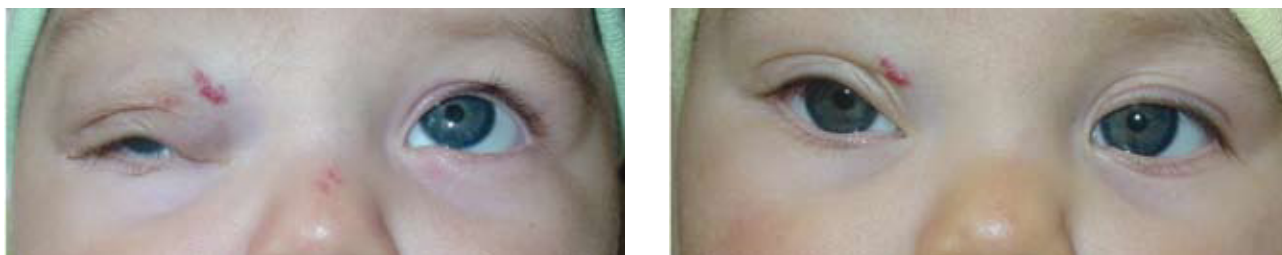

Figura 3. (IZQ y DER) Paciente 2 meses portadora de hemangioma de rápido crecimiento en párpado superior ojo derecho, que le impide abrir el párpado superior con compromiso completo del campo visual sin respuesta a tratamiento corticoideal. (DER) Aspecto post resección quirúrgica intralesional con apertura palpebral adecuada y con remanente de hemangioma en zona que no compromete la funcionalidad, que se deja a evolución espontánea.

### HEMANGIOMA LABIAL SUPERIOR Y/O INFERIOR

Estos hemangiomas, pueden crecer rápidamente, cuyos casos presentan trauma frecuente con la alimentación (en presencia de dientes y con el uso de la cuchara) que se manifiesta con sangramiento, ulceración, dificultad de la movilidad del labio, pérdida de la continuidad labial y la consiguiente dificultad para alimentarse (17).

El protocolo comprende la terapia farmacológica como primera elección, seguido por la cirugía ante fracaso de ésta. La cirugía consiste en la resección intralesional del hemangioma y reparar el músculo orbicular para recuperar su función, independiente de que se deje un remanente de hemangioma que continúe su curso natural de involución.

En el labio superior con compromiso de espesor total en la zona del Cupido se puede reconstruir mediante avance de colgajos laterales o en casos más extensos con la rotación de un colgajo pediculado de labio inferior (Abbe). La resección puede ser de espesor total o parcial preservando la mucosa vestibular según compromiso de la lesión. En el labio inferior se puede presentar ulceración con pérdida de continuidad del la-

bio, lo que provoca alteración funcional importante y mucho dolor. La resección intralesional deberá considerar reparar el músculo orbicular para restituir la función (Figura 4). En ambos casos una vez involucionado el hemangioma se podrá tratar la secuela ya sea resecar el exceso de tejido fibroadiposo, regularización del rojo labial y/o mejorar las características de la piel con láser.

En hemangiomas de ZONAS SILENCIOSAS el protocolo indica esperar la involución espontánea y la cirugía está reservada para tratar el remanente o secuela según los principios básicos de la cirugía plástica utilizando técnicas de reconstrucción dependientes de la extensión y ubicación de las lesiones. Se debe respetar las unidades estético -funcionales y además considerar que la piel comprometida tiene características cicatrizales (más delgada, diferente color y textura). Se debe considerar la utilización de procedimientos complementarios tales como láser, despigmentación, generalmente de resorte dermatológico. Los hemangiomas que comprometen el cuero cabelludo, al involucionar se convierten en zonas alopécicas que requieren la rotación de colgajos locales con o sin la utilización de expansores de piel.

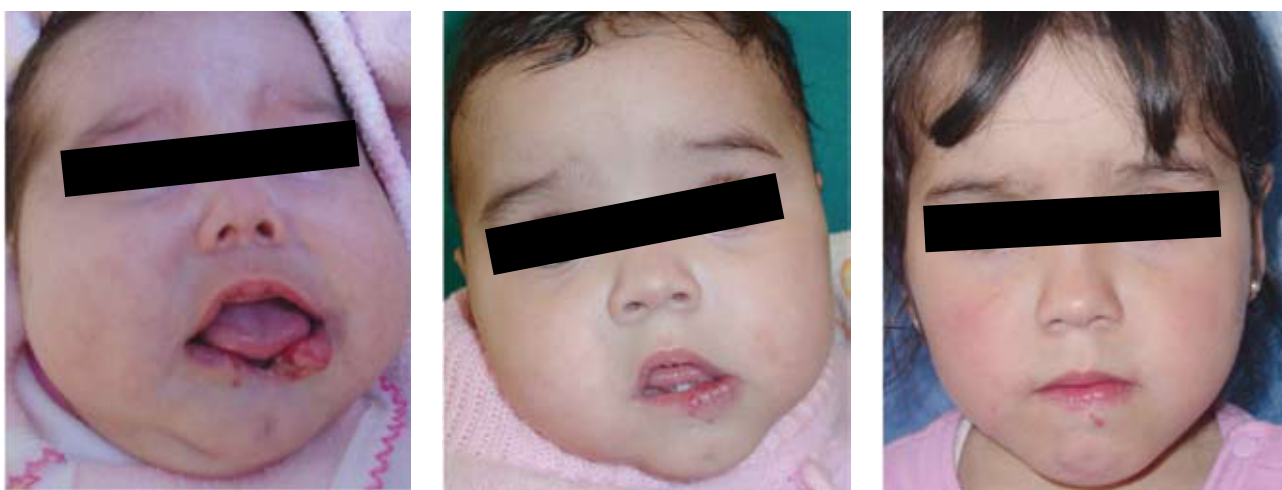

Figura 4. (IZQ) Lactante de 3 meses con hemangioma de labio inferior que presenta ulceración y pérdida de continuidad del músculo orbicular con dificultad para alimentarse y que le provoca gran dolor. Se realiza resección intralesional y reparación funcional del labio. (CENTRO Y DER) A los 6 meses y 4 años post operatorio se observa buena función labial con remanente de hemangioma en involución.

## DISCUSIÓN

Uno de los problemas que presentan las lesiones vasculares es la dificultad para usar una nomenclatura común y es frecuente que el término "hemangioma" se utilice en lesiones que no son hemangiomas por lo tanto no tendrán la evolución esperada para estos. En el año 1982, Mulliken y Glowacki (1) propusieron una clasificación biológica para las lesiones vasculares basada en la apariencia clínica, las características histopatológicas y el comportamiento biológico. Esta clasificación divide a las lesiones vasculares en hemangiomas y malformaciones vasculares lo que la hace simple y de uso más universal. Por esta razón antes de aplicar este protocolo de manejo es básico tener la certeza que se trata de un hemangioma. El algoritmo en el manejo de los hemangiomas en

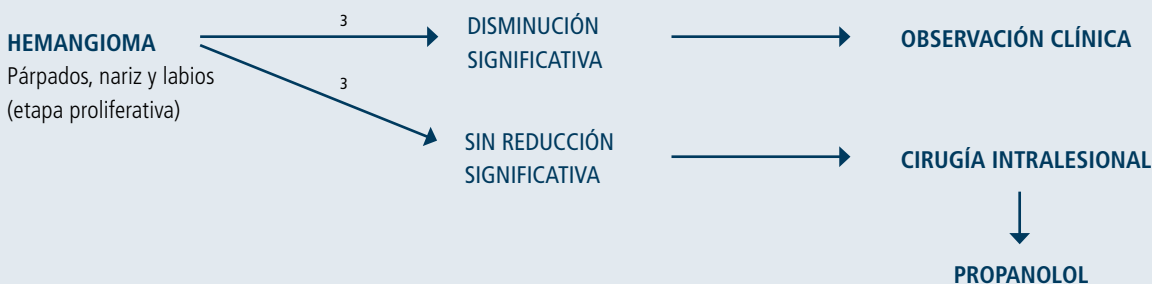
los niños comprende siempre el tratamiento farmacológico como primera elección, siendo la cirugía la alternativa ante el fracaso de esta (cuadro 1). La cirugía antes del periodo de involución está indicada solo en aquellos casos que la presencia del hemangioma comprometa la función y/o altere el crecimiento de estructuras importantes. La cirugía tiene el concepto de resección intralesional para disminuir la masa tumoral, respetando estructuras comprometidas que podrían beneficiarse con la involución espontánea más tardía. Todo esto con la ayuda de instrumentos de corte y cauterización simultánea para evitar sangramiento innecesario y el uso de la magnificación que facilita el procedimiento. La cirugía precoz intralesional evita deformidades secundarias, riesgo de desfuncionalización y trastornos psicológicos derivados de la deformidad.

### CUADRO 1. ALGORITMO EN EL MANEJO QUIRÚRGICO DE LOS HEMANGIOMAS EN NIÑOS

1) Pesquisa y manejo precoz en equipo multidisciplinario

2) Individualización de hemangiomas que requieren tratamiento

3) Inicio tratamiento con propranolol/corticoides con monitorización cercana



## REFERENCIAS BIBLIOGRÁFICAS

- Mulliken J.B., Glowacki J., Hemangiomas and vascular malformations in infants and children; a classification based on endothelial characteristics. *Plast Reconstr Surg.* 69: 412, 1982.
- Higuera S, Gordley K, Metry DW, Stal S Management of hemangiomas and pediatric vascular malformations. *J Craniofac Surg.* 2006 Jul;17(4):783-9.
- Gampper TJ, Morgan RF. Vascular anomalies: hemangiomas. *Plast Reconstr Surg.* 2002 Aug;110 (2):572-85; quiz 586; discussion 587-8.
- Van Aalst JA, Bhuller A, Sadove AM. Pediatric vascular lesions. *J Craniofac Surg.* 2003 Jul; 14(4): 566-83.
- Marler JJ, Mulliken JB. Current management of hemangiomas and vascular malformations. *Clin Plast Surg.* 2005 Jan; 32 (1): 99-116.
- Léauté-Labrèze C, Dumas de la Roque E, Hubiche T, Boralevi F, Thambo JB, Taïeb A. Propranolol for severe hemangiomas of infancy. *N Engl J Med.* 2008 Jun 12; 358 (24): 2649-51.
- Léauté-Labrèze C, Taïeb A. [Efficacy of beta-blockers in infantile capillary haemangiomas: the physiopathological significance and therapeutic consequences] *Ann Dermatol Venereol.* 2008 Dec; 135 (12):860- 2.
- Demiri EC, Pelissier P, Genin-Etcheberry T, Tsakoniatis N, Martin D, Baudet

J., Treatment of facial haemangiomas: the present status of surgery. *Br J Plast Surg*. 2001 Dec; 54(8):665-74.

**9.** Burgos L, López Gutiérrez JC, Andrés AM, Encinas JL, Luis AL, Suárez O, Díaz M, Ros Z. [Early surgical treatment in nasal tip hemangiomas: 36 cases review] *Cir Pediatr*. 2007 Apr; 20 (2):83-6.

**10.** McCarthy JG, Borud LJ, Schreiber JS. Hemangiomas of the nasal tip. *Plast Reconstr Surg*. 2002 Dec; 110 (7):1814.

**11.** Faguer K, Domp Martin A, Labbé D, Barrellier MT, Leroy D, Theron J. Early surgical treatment of Cyrano-nose haemangiomas with Rethi incision. *Br J Plast Surg*. 2002 Sep; 55 (6):498-503.

**12.** Zide BM, Glat PM, Stile FL, Longaker MT. Vascular lip enlargement: Part I. Hemangiomas--tenets of therapy. *Plast Reconstr Surg*. 1997 Dec; 100(7):1664-73.

**13.** Geh J, Geh V, Jemec B, Liasis A, et al. Surgical treatment of periocular hemangiomas: a single-center experience. *Plast Reconstr Surg*. 2007 Apr 15; 119(5):1553-62.

**14.** Schwartz SR, Kodsi SR, Blei F, Ceisler E, Steele M, Furlan L. Treatment of capillary hemangiomas causing refractive and occlusional amblyopia. *J AAPOS*. 2007 Dec; 11 (6):577-83. Epub 2007 Aug 27.

**15.** Cheour M, Gargouri Kamoun H, Derbel F, Amri A, Kraiem A. [Palpebral capillary hemangioma and amblyopia. Apropos of 2 cases] *Rev Stomatol Chir Maxillofac*. 1998 Nov; 99 (4):214-6.

**16.** Garcia RL, Dixon SL. Occlusion amblyopia secondary to a mixed capillary-cavernous hemangioma. *J Am Acad Dermatol*. 1984 Feb; 10 (2 Pt 1):263-7.

**17.** Robb RM. Refractive errors associated with hemangiomas of the eyelids and orbit in infancy. *Am J Ophthalmol*. 1977 Jan; 83(1):52-8.

La autora declara no tener conflictos de interés, en relación a este artículo.