

Colgajo dorsal en bandera para cubrir defectos de los dedos y del pulgar

Felix Stang, Matthias Rab, Jörg van Schoonhoven y Karl-Josef Prommersberger^a

Resumen

Objetivo

Cubrir defectos de la cara dorsal de los dedos y del pulpejo del pulgar con un colgajo pediculado dorsal, o más ancho, con un método quirúrgico de dos tiempos.

Indicaciones

Defectos de los tejidos blandos en la cara extensora de la primera y la segunda falanges, así como del pulpejo del pulgar.

Contraindicaciones

Defectos extensos de tejidos blandos, heridas complejas de la mano, necesidad de un pulpejo del pulgar sensible, infecciones, falta de cooperación del paciente.

Técnica quirúrgica

Dibujar el colgajo en la falange media con un pedículo dorsoproximal de piel y tejido blando que contenga la arteria digital dorsal. La anchura del pedículo no debe superar la mitad de la anchura del dedo. Tras aplicar isquemia quirúrgica, disección del peritenon conservando la arteria digital dorsal y las venas dorsales en el pedículo. Recortar del pedículo siempre distal a la mitad de la primera falange. Abrir el torniquete; tras la recapilarización, transposición del colgajo sobre el defecto. Cubrir la zona donante con injerto de espesor parcial.

Tratamiento postoperatorio

Inmovilización con férula palmar de dos dedos en posición intrínseca-plus durante una semana, seguida de fisioterapia. Sección del colgajo a las tres semanas. Continuación con la fisioterapia para las articulaciones de los dedos y cuidado de la cicatriz.

Resultados

En 2006 diez pacientes fueron tratados con un colgajo dorsal en bandera, en tres de ellos para cubrir defectos del pulpejo del pulgar. En todos los pacientes los colgajos curaron sin complicaciones. Tras la inmovilización posquirúrgica y a pesar de la fisioterapia prescrita, en un paciente apareció una contractura de 30° en la primera articulación interfalángica del dedo donante, que tras un entrenamiento intensivo mejoró hasta 10°. En todos los pacientes el resultado funcional y estético fue satisfactorio. La puntuación DASH media ("Disabilities of the Arm, Shoulder and Hand Questionnaire") fue de 16,4, atribuible fundamentalmente a la morbilidad adicional debida al conjunto de las lesiones.

Palabras clave

Defectos dorsales de tejidos blandos de los dedos. Defecto del pulpejo del pulgar. Colgajo pediculado. Colgajo en bandera. Dedo.

Operat Orthop Traumatol 2008;20:221-7

^aClínica de cirugía de la mano, Bad Neustadt, Alemania.

Notas preliminares

El colgajo dorsal en bandera como plastia de transposición proximal con pedículo cutáneo del tipo “patrón axial” fue descrito por primera vez por Vilain en 1952^{5,6}. Gracias a su radio de giro, el colgajo dorsal en bandera se utiliza sobre todo para cubrir defectos laterales de los dedos en la cara extensora de la primera y segunda falanges, así como del pulpejo del pulgar. El colgajo dorsal en bandera es insensible, por lo que la indicación de corrección del defecto en la cara flexora de la primera falange es muy limitada.

La ventaja del colgajo dorsal en bandera con respecto al colgajo digital cruzado desepitelizado (“invertido”), que también podría utilizarse para cubrir defectos dorsales de los dedos², es su mayor radio de transposición. Igual que

en el caso del colgajo digital cruzado invertido, el colgajo dorsal en bandera tampoco requiere anastomosis microquirúrgica alguna, con lo que está al alcance de cualquier cirujano sin experiencia en microcirugía.

La piel de la cara extensora de la primera falange está irrigada por la arteria digital dorsal, una rama terminal variable de la arteria metacarpiana dorsal. También puede haber ramas dorsales de las arterias digitales palmares. Las falanges segunda y tercera se irrigan sobre todo con ramas laterales de las arterias digitales palmares propias que discurren en dirección dorsal^{1,4}. El retorno venoso sigue las venas cutáneas dorsales y las venas que acompañan a las arterias⁸. Algunos autores sostienen que el colgajo en bandera es fundamentalmente una plastia venosa³.

Principios quirúrgicos y objetivos

Cobertura de un defecto dorsal del dedo y del pulpejo del pulgar mediante un colgajo de transposición con pedículo proximal dorsal (colgajo en bandera) de la segunda falange del dedo contiguo. El pedículo del colgajo no debe ser más ancho que la mitad de la anchura del dedo y alcanzar como máximo el centro de la primera falange en dirección proximal. En el pedículo

se encuentran la arteria digital dorsal, la rama dorsal del sistema vascular palmar que asciende por la zona proximal de la primera falange y las venas cutáneas dorsales. El procedimiento se hace en dos tiempos: el primero consiste en obtener el colgajo y cubrir el defecto, y el segundo, en el que se corta el pedículo del colgajo, se realiza transcurridas tres semanas.

Ventajas

- Plastia de colgajo segura gracias a una anatomía vascular relativamente constante en la primera falange del dedo.
- Buenos resultados estéticos y funcionales.
- Con una técnica correcta no son de esperar trastornos funcionales en la zona donante.
- No se necesitan anastomosis vasculares microquirúrgicas. El colgajo dorsal en bandera también está al alcance de cirujanos sin experiencia en microcirugía.

Desventajas

- Colgajo insensible.
- Radio de transposición menor debido a la longitud limitada del pedículo.
- Intervención en dos tiempos.
- Requiere además un injerto cutáneo de espesor completo o parcial.
- Zona donante expuesta.
- A veces la zona donante, cubierta con un injerto cutáneo, deja una cicatriz poco estética.

Indicaciones

- Defectos dorsales de tejidos blandos en la primera y segunda falanges hasta un tamaño de unos 3-3 cm.
- Defectos de tejidos blandos en el pulpejo del pulgar.
- Defectos de tejidos blandos de la cara flexora de la primera falange.

Contraindicaciones

- Defectos extensos de tejidos blandos.
- Heridas complejas de la mano con múltiples heridas en los dedos.
- Operaciones o heridas previas en la cara extensora del dedo donante.
- Necesidad de una plastia sensible.
- Infecciones.
- Falta de cooperación del paciente (inmovilización y fisioterapia).

Información para el paciente

- Riesgos quirúrgicos habituales.
- Procedimiento en dos tiempos.
- El riesgo de necrosis parcial o completa del colgajo, cuya vitalidad depende de la irrigación sanguínea (riego insuficiente del colgajo por pliegue o trombosis en los vasos del pedículo).
- Advertir de la necesidad de una semana de inmovilización.

- Se necesitará un injerto cutáneo para cubrir el defecto de la zona donante.
- Riesgo de problemas de cicatrización o de cicatrices poco estéticas en la zona donante.
- Advertir de la posibilidad de pérdida o limitación de la sensibilidad.

Preparación para la intervención

- Valoración clínica meticulosa del defecto que va a cubrirse, sobre todo en cuanto a su tamaño y profundidad tras el desbridamiento.
- Comprobación de las condiciones de la piel y del riego de la zona donante potencial.

Instrumental

- Instrumental para cirugía de la mano.
- Instrumental para microcirugía.
- Dermatomo o bisturí Humby para obtención de capas cutáneas.
- Gafas de aumento.
- Gomaespuma estéril y delgada para hacer una plantilla del tamaño y posición del colgajo.

Anestesia y posición del paciente

- Anestesia de plexo; alternatively anestesia intravenosa regional o anestesia general.
- Decúbito supino; brazo extendido sobre apoyabrazos.
- Isquemia de antebrazo.

Técnica quirúrgica

Figuras 1 a 6

Figura 1

Desbridamiento del defecto. Dibujo de los límites del colgajo y del pedículo del colgajo. Es importante observar que la anchura del pedículo debe medir como máximo la mitad de la anchura del dedo. El pedículo se encuentra al lado del defecto que va a cubrirse y debe incluir al menos una gran vena de la cara dorsal del dedo.

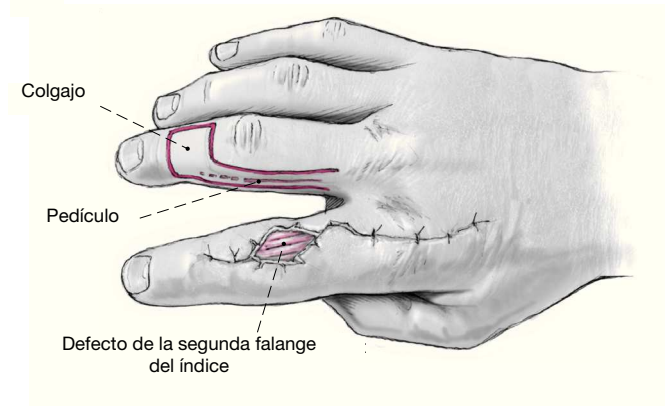


Figura 2

Recortar los contornos distal y lateral del colgajo. Diseccionar desde el extremo distal hacia el proximal protegiendo el periteno de la aponeuosis extensora. El pedículo del colgajo no debe rebasar la mitad de la primera falange en dirección proximal para asegurarse de que la rama dorsal de la arteria digital palmar propia, que discurre en dirección dorsal a una altura variable de la articulación metacarpofalángica, queda en el colgajo. En el pedículo también quedarán la arteria digital dorsal y las venas cutáneas.

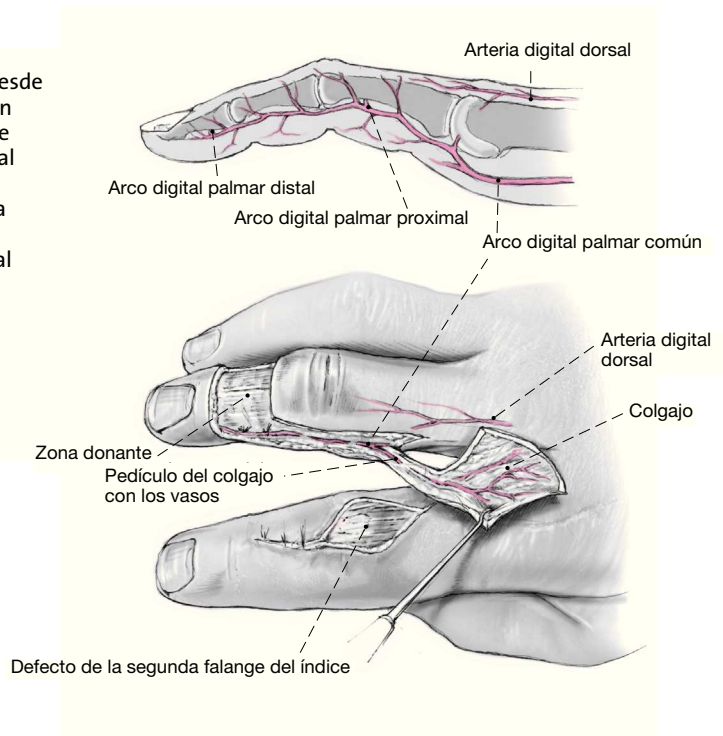


Figura 3

Tras abrir el torniquete y controlar el riego, el colgajo cutáneo levantado se traspone sobre el defecto y se sutura sin tensiones. El pedículo no se puede doblar más de 90° para no poner en riesgo el riego. La zona donante del colgajo y la cara palmar del pedículo se cubren con un injerto de piel de espesor parcial del antebrazo proximal (0,3 mm).

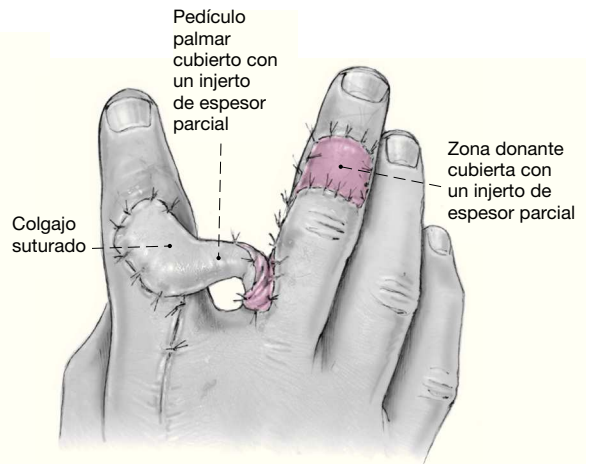
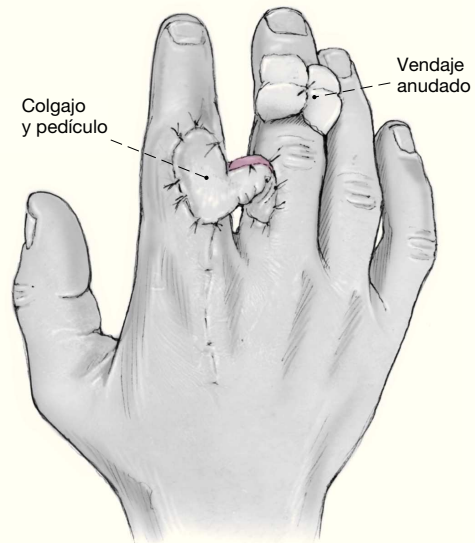


Figura 4

La zona donante del colgajo cubierta con un injerto se ocluye con un vendaje anudado durante 5 días. Aplicación de un vendaje de gasa estéril, pomada y una férula palmar para dos dedos en posición intrínseca-plus durante una semana.



Figuras 5a y 5b

Tras cortar el pedículo cutáneo (bajo anestesia local o de conducción) y practicar un discreto desbridamiento, se adapta definitivamente el colgajo a la zona de recepción (a) y se cierra la donante (b).

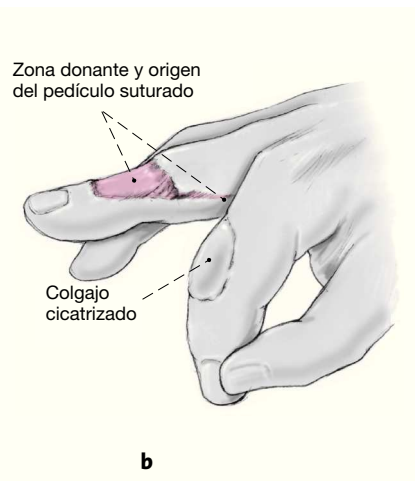
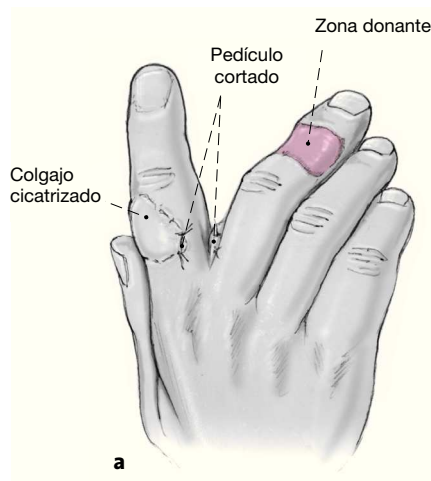
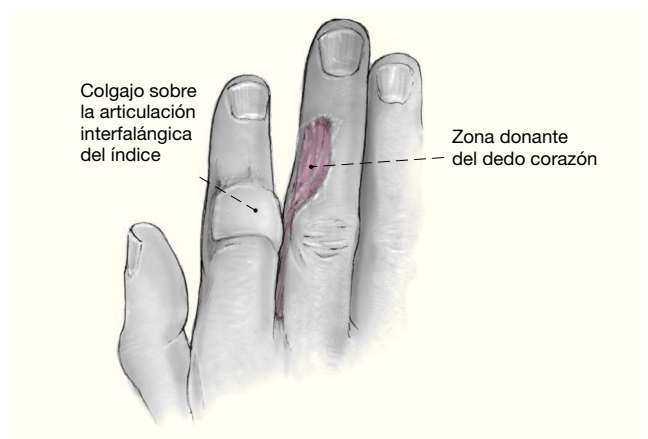


Figura 6

Sobre la articulación interfalángica del índice se aprecia la zona reparada, que es indolora y estética. La zona donante del dedo corazón también es indolora.



Tratamiento postoperatorio

- Posición elevada de la mano operada.
- Fisioterapia de las articulaciones metacarpofalángica e interfalángica distal de los dedos unidos en cuanto se quite la férula.
- Inmovilización con férula de escayola durante una semana y después fisioterapia.
- Retirada del vendaje anudado de la zona donante, cubierta con un injerto de espesor parcial, a los 5 días.
- Retirada de puntos a los 12-14 días.
- Controles periódicos del riego sanguíneo del colgajo.
- Una vez asegurada la cicatrización de las heridas, nueva operación ambulatoria con sección del colgajo a las 3 semanas (posible con anestesia local o de conducción).
- Cuidado de la cicatriz.

Errores, riesgos y complicaciones

- Si se lesiona el peritenon o la aponeurosis extensora del dedo donante, hay riesgo de trastornos de la cicatrización del injerto de espesor parcial o completo y de limitaciones del movimiento provocadas por adherencias entre el tendón y el injerto cutáneo.
- Riego insuficiente del colgajo debido a un pliegue del pedículo: control de la posición de los dedos.
- Limitaciones de movimiento y rigidez articular a causa de una posición incorrecta y dejadez en la terapia de movimiento: fisioterapia.
- Pérdida del colgajo: esperar su demarcación; requiere una nueva cobertura del defecto.
- Inflamación de tejidos blandos: tratamiento antiinflamatorio local y sistémico (mantener en posición elevada, antiinflamatorios no esteroideos).
- Las infecciones se deben tratar según las normas de la cirugía séptica.

Resultados

En 2006 se trató con un colgajo dorsal en bandera a diez pacientes (todos varones) de una edad media de 39 años. Tres pacientes presentaban defectos en el pulpejo del pulgar. Los pacientes restantes tenían defectos de tejidos blandos en la cara extensora, distales y proximales a la primera articulación interfalángica del índice. Las causas principales fueron heridas de sierra radial y aplastamientos, además de infecciones. El periodo de control posquirúrgico medio fue de ocho meses.

Nuestros resultados coinciden básicamente con los datos publicados en la bibliografía^{3,7}. Todos los colgajos cicatrizaron sin problemas ni pérdidas (fig. 6). Aunque el colgajo dorsal en bandera es insensible, en todos los colgajos se observó una sensibilidad a la presión, medida con un monofilamento definido (n.º 5,07) y expresada por los pacientes subjetivamente como una sensación de hormigueo. Seis pacientes reflejaron discriminación entre frío y calor, y entre punta afilada o roma. La discriminación de dos puntos (medida con la estrella de Greulich) en el pulpejo del pulgar fue superior a 10 mm. El dolor medio medido en la escala analógica visual (EAV) fue de 0,3 (\pm 0,5) en reposo, y de 2,3 (\pm 2) bajo carga. El resultado estético medido con una escala de 1 a 10 (1 = aspecto muy agradable, 10 = aspecto deforme) se valoró con una media de 4,1 (\pm 2,2).

En todos los pacientes, los injertos cutáneos cicatrizaron sin dolor en la zona donante. En esta zona todos los pacientes conservaron una sensibilidad protectora (medida con el monofilamento). Cuatro pacientes podían distinguir entre frío y calor. El dolor medio (EAV) medido en la zona donante del colgajo del dedo corazón fue de 0,2 (\pm 0,4) en reposo y de 1,2 (\pm 2,4) bajo carga.

No se detectó ninguna limitación de la fuerza de pellizcado (medida con el pellizcómetro) comparada con el la-

do opuesto. Solo en un paciente se observó una limitación del movimiento. Esta afectaba a la articulación interfalángica proximal del índice tras extraer un colgajo para cubrir un defecto en el pulpejo del pulgar. La causa fue una fisioterapia inadecuada por falta de colaboración del paciente. Se valoró la afección funcional del paciente con la escala DASH (“Disabilities of the Arm, Shoulder and Hand Questionnaire”). Alcanzó valores medios de 16,4 ($\pm 15,9$). Este valor relativamente alto no es una consecuencia de la plastia, sino que se debe al patrón primario de la lesión.

Bibliografía

1. Braga-Silva J. Anatomic basis of dorsal finger skin cover. *Tech Hand Up Extrem Surg* 2005;9:134-41.
2. Dabernig J, Shilov B, Schumacher O, et al. Der deepithelialisierte Cross-finger-Lappen. *Unfallchirurg* 2006;109:647-51.
3. Li S, Yang M, Li Y. [Experimental study and clinical use of the dorsal digital flag flap.] *Zhonghua Zheng Xing Shao Shang Wai Ke Za Zhi* 1997;13:163-6.
4. Strauch B, de Moura W. Arterial system of the fingers. *J Hand Surg [Am]* 1990;15:148-54.
5. Vilain R. Technique élémentaire de réparation des pertes de substance cutanée des doigts. *Sem Hop Paris* 1952;28:1223-9.
6. Wilhelm K, Putz R, Hierner R, et al. Dorsale Föhnchen-Lappenplastik. In: Wilhelm K, Putz R, Hierner R, et al., Hrsg. *Lappenplastiken in der Handchirurgie*. München-Wien-Baltimore: Urban & Schwarzenberg, 1997:110-3.
7. Yang M, Li S, Li Y. [The flag venous flap in the dorsal finger.] *Zhonghua Zheng Xing Shao Shang Wai Ke Za Zhi* 1998;14:439-41.
8. Zhang SX, Schmidt HM. Clinical anatomy of the subcutaneous veins in the dorsum of the hand. *Ann Anat* 1993;175:381-4.

Correspondencia

Dr. Felix Stang
Salzburger Leite 1
97616 Bad Neustadt (Alemania)
Tel.: (+49/9771) 660; fax: -652112
Correo electrónico: felix.stang@gmx.de