



Cirugía Cardiovascular

Órgano Oficial de la Sociedad Española de Cirugía Torácica-Cardiovascular

www.elsevier.es/circv

www.circardiov.org



Pósters

XXII Congreso Nacional de la Sociedad Española de Cirugía Torácica-Cardiovascular

Santiago de Compostela, 18-20 de junio de 2014

Arritmias

ABSCESO INTRAVENTRICULAR DERECHO MASIVO SOBRE REMANENTE DE ELECTRODO DE DAI

S. Boi, A. Ferreiro Marzal, M. Martín García, A. Redondo Palacios, J.M. Garrido Jiménez, J. Miguelena Hicka, E. Oliva de Anquín, I. García Andrade, J. Silva Guisasola y D. Celemín Canorea

Hospital Universitario Ramón y Cajal. Madrid.

Objetivo: La infección de dispositivos DAI ha experimentado un crecimiento exponencial de su incidencia y variabilidad clínica. La utilización de técnicas percutáneas de extracción ha permitido tratar los enfermos con una reducción significativa del riesgo perioperatorio. Sin embargo, la extracción bajo CEC continúa siendo una herramienta útil y apropiada en contextos de gran complejidad. Presentamos un caso de endocarditis subaguda de dispositivo DAI que precisó extracción en dos fases, con reparación ulterior de válvula tricúspide y desbridamiento de absceso ventricular.

Métodos: Varón de 74 años, Cardiopatía Isquémica y rescate de PCR con implante de dispositivo DAI en 1999. En octubre de 2011 disfunción del dispositivo, se implanta nuevo electrodo VD sin retirada del disfuncionante. El 29/12/2012 es diagnosticado de Endocarditis sobre electrodo DAI por S. Epidermidis y tras tratamiento antibiótico se decide extracción mediante sistema Liberator® + vainas de radiofrecuencia de COOK®.

Resultados: El 16/01/2013 se realizó explante percutáneo de electrodo reciente y exéresis parcial de electrodo DAI antiguo (remanente intraventricular). Protocolo de tratamiento antibiótico y posterior implante de nuevo dispositivo. Alta sin incidencias. El 16/03/2013 se detectan hemocultivos + 2/2 por lo que se realiza ETE, visualizándose imágenes compatibles con vegetaciones, y se decide tratamiento quirúrgico mediante estereotomía bajo CEC. Tras la extracción del electrodo reciente, se procede a disección de remanente intraventricular, evidenciando anclaje al velo septal tricúspideo. La exéresis de la porción apical del electrodo reveló la existencia de cámara intramuscular abscesificada. Tras ciclo antibiótico el paciente fue dado de alta, sin implante de nuevo dispositivo.

Conclusiones: La utilización masiva de DAI hace necesaria la utilización estandarizada de protocolos y de tratamiento para el abordaje integral de la patología infecciosa específica. Los sistemas de extracción percutánea son un instrumento terapéutico útil, teniendo en cuenta la importancia del abordaje multidisciplinar y de la individualización de cada caso.

IMPLANTACIÓN DE DISPOSITIVOS TRICAMERALES

J.M. Vignau Cano, T. Daroca Martínez, M.A. Gómez Vidal, A. López, A. Bermúdez, M.A. Tena Pajuelo, M. Alcántaro Montoya y D. Macías

Hospital Universitario Puerta del Mar. Cádiz.

Objetivo: Presentar nuestra experiencia en los tres primeros años de resincronización cardíaca, técnica incorporada a nuestra cartera de servicios desde el año 2011.

Métodos y resultados: Estudio descriptivo de 21 pacientes con implante de dispositivo tricameral por parte de cirujanos cardiovasculares, todos con criterios de resincronización cardíaca, dos pacientes recibieron un "upgrade" de marcapasos bicameral. A 18 se les implantó un desfibrilador tricameral y 3 un marcapasos tricameral. En 5 pacientes la implantación del cable izquierdo por vía percutánea no fue exitosa por distintas causas, tasa de éxito del 76%, en 4 de los 5 pacientes se les implantó el cable epicárdico de ventrículo izquierdo a través de minitoracotomía anterolateral izquierda con cable epicárdico monopolar, sin morbimortalidad asociada a la técnica.

Conclusiones: La implantación de dispositivos tricamerales puede ser realizada de manera exitosa en un quirófano de cirugía cardiovascular con un arco de rayos x móvil. Para mejorar la tasa de éxito de implante percutáneo es preciso una formación previa y continua, así como una curva de aprendizaje de años. Cualquier centro implantador debe tener como referencia un servicio de cirugía cardiovascular capaz de ofrecer una solución quirúrgica a aquellos pacientes con fracaso en el implante percutáneo.

ESTIMULACIÓN CARDIACA PERMANENTE EN CARDIOPATÍAS CONGÉNITAS. EXPERIENCIA Y SEGUIMIENTO DE LOS ELECTRODOS EPICÁRDICOS IMPLANTADOS EN 35 AÑOS

T. Centella Hernández, M.J. Lamas Hernández, L. Fernández Pineda, A. Coca Pérez, C. Pérez-Caballero, J.L. Vázquez y R. Gómez González

Hospital Universitario Ramón y Cajal. Madrid.

Introducción y objetivos: La estimulación cardíaca permanente en cardiopatías congénitas ha aumentado progresivamente y constituye un tratamiento fundamental que a menudo es necesario a través de estimulación epicárdica. El objetivo de nuestro trabajo ha sido evaluar la durabilidad y complicaciones a largo plazo de los electrodos epicárdicos implantados en nuestro servicio en este tipo de cardiopatías.

Pacientes y métodos: Entre 1979 y 2013 se han implantado 120 electrodos epicárdicos en 98 pacientes, 102 ventriculares y 18 auriculares. La edad media de los pacientes al momento del implante fue de 6,83 años (3 meses-46,5 años).

Resultados: Las indicaciones fueron bloqueo AV: postquirúrgico (64,1%), congénito (16,8%), adquirido (3,2%), postablación (1,1%), QT largo (1,1%), endocarditis (2,2%). Los electrodos que se colocaron hasta el año 1993 fueron monopolares con terminación de anclaje penetrante (n = 40), y después en la mayoría de los casos se colocaron electrodos de contacto monopolares (n = 16) o bipolares (n = 82). Los parámetros al implante fueron significativamente mejores cuando se utilizaron electrodos de contacto tanto el umbral como la impedancia. La duración media de los electrodos ha sido de 6,7 años (1 mes-22,7 años), con una mediana de 5,54 años. El 16% de los pacientes falleció en el seguimiento. 23 pacientes continúan con electrodos epicárdicos. En el 26% de los pacientes los electrodos se cambiaron por disfunción, y en el 15% de los casos coincidiendo con un cambio de generador se realizó un recambio electivo de los electrodos.

Conclusiones: El implante de dispositivos de estimulación cardiaca resulta imprescindible en el tratamiento de determinados pacientes con cardiopatías congénitas y en ocasiones debido a la patología o a la edad del paciente es necesario el implante de electrodos epicárdicos. Su implante permite el crecimiento de los niños y su durabilidad y parámetros son aceptables en este tipo de población.

EXTRACCIÓN COMPLEJA DE ELECTRODO POR NUDO EN ASA FEMORAL

C.E.A. Juvín, E. Gutiérrez Carretero, C.A. Alarcón González, E.C. Ruiz Solano, C.A. Pardo Pardo y C.A. Rojas Bermúdez

Complejo Hospitalario Regional Virgen del Rocío. Sevilla.

Objetivo: Presentar una difícil complicación durante la extracción de un fragmento de electrodo usando el asa femoral.

Métodos: Varón de 50 años diabético, asmático, hepatópata con hipertensión portal, intervenido de comunicación interventricular con parche de DACRON en 1986 y con implante de marcapasos VDD por bloqueo auriculoventricular y desarrollo de hipertensión pulmonar severa que precisó tratamiento con teprotinil a través de catéter permanente por vena subclavia derecha. En diciembre 2012 comienza con fiebre, disnea y bacteriemia persistente por *Enterobacter cloacae* que se mantiene tras la retirada del catéter permanente. Con la sospecha de infección del marcapasos se intenta extracción de electrodos con estiletes de contratracción produciéndose la rotura intravascular del mismo. Ante la persistencia de la fiebre, hemocultivos positivos y el alto riesgo que supondría una cirugía extracorpórea se intenta extracción con asa femoral a través de vena femoral derecha.

Resultados: La tracción del electrodo con el lazo femoral produce repetidamente inestabilización hemodinámica del paciente por lo que se desiste de su extracción. Al intentar retirar el sistema femoral se observa bloqueo del mismo que impide desanclar el electrodo y extraer el lazo femoral de aurícula derecha. Mediante tracción suave y mantenida durante cinco horas se consiguió extraer el sistema tras rotura de hilos metálicos del electrodo, observando tras su salida que el motivo del bloqueo fue la creación de un nudo entre dichos hilos y el anclaje del asa femoral. Se completaron tres meses de tratamiento antimicrobiano y al año no ha habido recidiva.

Conclusiones: La extracción de electrodos por técnicas endovasculares puede dar lugar a complicaciones impensables de difícil solución.

Cardiopatías congénitas

REOPERACIONES EN PACIENTES ADULTOS CON SITUACIÓN FALLOT PREVIAMENTE CORREGIDA

M.L. Polo López, A. Aroca Peinado, M. Bret Zurita, A. González Rocafort, J. Ruiz Cantador, A. Sánchez Recalde, J. Rey Lois, A.E. González García, J.M. Oliver Ruiz y F. Villagrà Blanco

Hospital Universitario La Paz. Madrid.

Objetivo: La situación Fallot (SF) es una cardiopatía congénita con excelente supervivencia postquirúrgica. Presenta morbilidad a largo plazo que a veces

precisa reintervención. Un 23% de los pacientes con SF que se siguen en nuestra unidad de cardiopatías congénitas del adulto requieren reoperación. Presentamos estas reoperaciones y analizamos sus resultados.

Métodos: Estudio retrospectivo, 74 reoperaciones en 69 pacientes con SF operada. Análisis estadístico con SPSS-15.0.

Resultados: Edad media $32 \pm 9,5$ años, 63,5% varones, 2 ± 1 cirugías previas/paciente, paliación previa: 55%. Edad mediana en la reparación completa: 6 años (P25: 3-P75: 9), intervalo medio reparación-reoperación: $24 \pm 9,9$ años. Clase funcional NYHA I-II: 47% y III-IV: 53,5%. Arritmia en 46%. Indicación quirúrgica principal es la insuficiencia pulmonar (73%), seguida por insuficiencia aórtica (12%), defectos septales residuales (9,5%) e insuficiencia tricuspídea (5,5%). Las reoperaciones precisaron circulación extracorpórea, hipotermia moderada, canulación femoral en 52%, no se pinzó aorta en 31%. Técnicas quirúrgicas realizadas: a nivel pulmonar 77% (implante bioprótesis 63,5%), cierre de cortocircuito residual 50%, a nivel tricuspídeo 26%, a nivel aórtico 20%, maze 9,5%. Mortalidad Hospitalaria: 5,4%. Seguimiento medio: $5,9 \pm 5,8$ años. Durante el seguimiento fallecieron 3 pacientes, 9 se reoperaron y 7 precisaron procedimientos percutáneos. A los 1, 3, y 11 años sobreviven respectivamente 94, 90 y 83% de los pacientes. Actualmente el grado funcional es I-II: 91% y III-IV: 9%, 83% mantienen ritmo sinusal. Comparando resonancias pre y postoperatorias observamos que la bioprótesis pulmonar disminuye la insuficiencia pulmonar, además significativamente reduce los volúmenes del ventrículo derecho, y mejora su contractilidad.

Conclusiones: La reparación completa de la SF durante la infancia tiene un resultado magnífico a largo plazo, aunque algunos pacientes requieren reoperación de adultos. La indicación principal de reintervención es a nivel pulmonar y requiere implantar una bioprótesis. Realizamos estas reintervenciones con baja mortalidad, y objetivamos posteriormente mejoría clínica y reducción de los volúmenes del ventrículo derecho.

REPARACIÓN COMPLETA DE SITUACIÓN FALLOT EN ADULTOS: RESULTADOS QUIRÚRGICOS Y SEGUIMIENTO A MEDIO Y LARGO PLAZO

M.L. Polo López, A. Aroca Peinado, M. Bret Zurita, A. González Rocafort, J. Rey Lois, A. Sánchez Recalde, A.E. González García y F. Villagrà Blanco

Hospital Universitario La Paz. Madrid.

Objetivo: Situación Fallot (SF) es una Comunicación interventricular (CIV) significativa + obstrucción al tracto de salida del Ventrículo derecho (VD). Excepcionalmente los pacientes sobreviven hasta la vida adulta sin operar o sólo paliados. En estos casos ¿merece la pena hacer reparación completa quirúrgica?: Revisamos nuestra experiencia.

Métodos: Indicamos reparación completa en adultos con SF no operados o sólo paliados, si tienen tamaño aceptable de ramas pulmonares. Estudiamos retrospectivamente 25 pacientes operados entre 1993-2013. Análisis estadístico: SPSS 15.0.

Resultados: Edad media: $35 \pm 10,8$ años, 56% varones, paliación previa 20%. Diagnóstico: VD bicameral+CIV (44%), Tetralogía Fallot clásica (32%), estenosis/atresia valvular pulmonar+CIV (16%) y doble salida VD (8%). Grado funcional NYHA: I-20%, II-32%, III-48%. Arritmia: 20%. Hematocrito medio: $49 \pm 10,8$ %. Anomalías asociadas: agenesia rama pulmonar izquierda (12%), insuficiencia aórtica severa (12%). Indicación quirúrgica principal: estenosis pulmonar (92%). Las pruebas complementarias muestran gradientes elevados entre VD-arteria pulmonar, y buena contractilidad biventricular (VD hipertrófico, no dilatado). Cirugía por esternotomía con extracorpórea, hipotermia moderada y clampaje aórtico. Cierre de CIV desde aurícula derecha: 60%. Reconstrucción del tracto de salida del VD se hizo conservando la válvula pulmonar (76%), interponiendo bioprótesis (16%), y con parche transanular (8%). Cirugía asociada en 5 pacientes (20%): valvuloplastia tricuspídea (1), valvuloplastia aórtica (1), prótesis mecánica aórtica (2), resección membrana subaórtica (1). Mortalidad Hospitalaria nula. Seguimiento medio $6,9 \pm 5,9$ años (máximo-19,25). Mortalidad tardía: 1 paciente. Reintervención en 4 pacientes (16%): 1 percutáneo (stents en ramas pulmonares), 3 reoperación por lesiones residuales (insuficiencia tricuspídea, insuficiencia pulmonar, y CIV respectivamente). Actualmente grado funcional NYHA I-56%, 24%-II, 20%-III, 87% en ritmo sinusal.

Conclusiones: La reparación completa del adulto con SF consigue mejoría clínica al eliminar la cianosis, cerrar los cortocircuitos intracardíacos, y disminuir la sobrecarga de presión del VD. Esta reparación tiene resultados excelentes, y permite superiores tasas de conservación del anillo pulmonar respecto a las series infantiles.

RECAMBIO VALVULAR MITRAL EN NIÑOS: LA ÚLTIMA OPCIÓN TÉCNICA. RESULTADOS QUIRÚRGICOS Y SEGUIMIENTO TARDÍO

A. Aroca Peinado, L. Polo López, A. González Rocafort, M. Bret Zurita, J. Rey Lois, C. Labradero de Lera, M. Ortega Molina, F.J. Segura Escobar, M. Villar Sánchez-Real y F. Villagrà Blanco

Hospital Universitario La Paz. Madrid.

Objetivo: El recambio valvular mitral (RVM) es la última opción en niños con lesión severa, con connotaciones diferentes al adulto, tras una plastia mitral subóptima. Presentamos nuestros resultados.

Métodos: Análisis retrospectivo: 21 RVM mecánicos en 20 pacientes < 18 años entre 2002-2013. Estudio estadístico: SPSS-15.0.

Resultados: Edad en RVM: 64 ± 57 meses (R: 7-200), 15 (71%) féminas, peso: 18,4 ± 16,4 Kg (R: 5-65). Diagnóstico preoperatorio: 4,7% (1) insuficiencia mitral (IM) en L-trasposición grandes arterias; 9,5% (2) reumáticas; 28,5% (6) IM residual en defectos septo atrioventricular; 57,1% (12) lesión mitral congénita aislada o en complejo Shone. Indicación quirúrgica: estenosis mitral (EM) 6 (28,6%), IM 9 (42,9%), EM-IM 6 (28,6%). Cirugías previas (0-3) en 13 (62%): ≥ 1 intentos de plastia previos al RVM. Grado funcional NYHA preoperatorio: III-IV en 90,5%. Gradiente ecocardiográfico preoperatorio transmitral: pico 20 ± 11 mmHg (R: 6-40), medio 12 ± 9 (R: 2-30). IM: no 3 (14,2%); leve 2 (9,5%), moderada 3 (14,2%), severa 13 (61,9%). Anillo mitral: 22 ± 7,5 mm. Hipertensión pulmonar moderada/severa en 16 (86%). Fracción eyección ventrículo izquierdo (FEVI): normal 18 (85,7%), disfunción 3 (14,3%). Abordaje quirúrgico: transeptal 7 (33,3%), atriomotomía izquierda 12 (57,1%), septal superior 2 (9,6%). Tamaño protésico: 20 ± 4 mm (R: 16-31). Conservación papilares 6 (29%). Implantación supraanular 4 (19%). Tiempos: circulación extracorpórea 156 ± 45 minutos (R: 90-237) y pinzado aórtico 112 ± 32 minutos (R: 65-181). Resultados hospitalarios: Mortalidad 1 (4,7%). Intubación: 18 horas (r.i.c.: 3-120), intensivos 8 días (r.i.c.: 4,5-13), hospitalización 18 días (r.i.c.: 10-32,5). Marcapasos permanente: 2 (9,5%). Seguimiento: 28,5 ± 38,8 meses (R: 2-166). Mortalidad tardía: 4 (20%). Reoperación: 1 (5%). Actualmente grado NYHA: I-II 82%. Ecocardiograma último: gradiente pico transmitral 20 ± 12 mmHg (R: 8-51), medio 9 ± 6 mmHg (R: 3-25). Todos con buena FEVI y sin IM. Hipertensión pulmonar moderada/severa en 53%. Ni la edad, el peso preoperatorios, o el tamaño de prótesis se asociaron con mayor mortalidad (pns).

Conclusiones: El RVM es la última opción, incluso en anillo pequeño, con baja mortalidad hospitalaria (4,7%), pero elevada (20%) en seguimiento. La clínica y la hipertensión pulmonar mejoran, la IM desaparece, pero la reestenosis no está resuelta.

CIRUGÍA DEL ORIGEN ANÓMALO CONGÉNITO DE UNA ARTERIA CORONARIA PRINCIPAL. RESULTADOS QUIRÚRGICOS Y SEGUIMIENTO

A. Aroca Peinado, L. Polo López, J. Rey Lois, A. González Rocafort, M.A. Villar Sánchez-Real, F.J. Segura Escobar, M. Bret Zurita, C. Labradero de Lera, A. Uceda Galiano y F. Villagrà Blanco

Hospital Universitario La Paz. Madrid.

Objetivo: Las anomalías congénitas de las arterias coronarias son infrecuentes. Las de mayor trascendencia clínica son aquellas en las que una coronaria principal nace desde la arteria pulmonar (< 0,5% total de cardiopatías congénitas). Si dan síntomas durante la edad infantil pueden producir insuficiencia cardíaca y miocardiopatía dilatada. Tanto su diagnóstico como su tratamiento suponen un reto. Presentamos nuestra casuística.

Métodos: Análisis retrospectivo: 9 pacientes intervenidos entre 1998-2013. Diagnóstico ecocardiográfico (100%) + cateterismo en 89% y test de viabilidad miocárdica en 44%. Cirugía indicada en todos los casos (persistencia de miocardiopatía) para establecer sistema bicoronario.

Resultados: Edad media: 55 ± 57 meses (R: 1-150), 22,2% varones. Diagnósticos: origen anómalo de coronaria izquierda desde la arteria pulmonar (ALCAPA) 7 (77,8%), origen anómalo de coronaria derecha desde la arteria pulmonar 1 (11,1%), atresia congénita de ostium izquierdo 1 (11,1%). Clínica: 44% insuficiencia cardíaca, 22% estaban infartados y 33% asintomáticos. Fracción de eyección ventrículo izquierdo (FEVI) media preoperatoria: 47 ± 23,9 (R: 14-74%), con disfunción severa en el 44,4%. Técnicas empleadas: traslocación y reimplante coronario 6 (66,6%), by-pass coronario 2 (22,2%), Takeuchi 1 (11,1%). Tiempos medios de extracorpórea (minutos): 179 ± 158 (R: 58-560), y pinzado aórtico 83 ± 37 (R: 27-150). Los pacientes con ALCAPA y muy baja FEVI preoperatoria tuvieron un curso desfavorable: 1 falleció en quirófano en la era preECMO después de un Takeuchi, otra sufrió un infarto perioperatorio después de

una traslocación coronaria, se soportó con ECMO y pudo ser trasplantada con éxito. Estancia media hospitalaria: 11 ± 7 días (R: 1-21). Seguimiento medio: 7,2 ± 4,5 años (R: 0,3-13). Actualmente los 8 supervivientes asintomáticos, incluyendo el trasplantado. Ninguno reintervenido tardíamente y la FEVI media actual es 66 ± 8 (R: 34-78%).

Conclusiones: Las anomalías congénitas coronarias son causa infrecuente de miocardiopatía dilatada en niños. Tras su diagnóstico, si persiste viabilidad miocárdica, está indicado tratar de establecer sistema bicoronario, decantándonos por la traslocación como técnica de elección por su buen resultado en seguimiento.

IMPLANTE MÍNIMAMENTE INVASIVO DE MARCAPASOS EPICÁRDICOS EN PREMATUROS CON BLOQUEO AURICULOVENTRICULAR COMPLETO CONGÉNITO

M. García Vieites, V. Bautista Hernández, L. Fernández Arias, D. Vásquez Echeverry, C. Pradas Irún, F. Portela Torrón y J.J. Cuenca Castillo

Complejo Hospitalario Universitario A Coruña.

Objetivo: Describir nuestra experiencia en el implante de marcapasos epicárdicos en prematuros con bloqueo auriculoventricular completo congénito (BAVCC) de manera mínimamente invasiva.

Métodos: Desde abril de 2011 a marzo de 2013 hemos implantado mediante un abordaje subxifoideo-preperitoneal un sistema de marcapasos epicárdico en 4 casos consecutivos de BAVCC. Se realiza una incisión cutánea longitudinal de 4 cm desde el apéndice xifoideo hacia el ombligo, se divide el apéndice xifoideo y se eleva el esternón mediante el uso de un retractor. Se abre el pericardio y se colocan los electrodos bipolares en el ventrículo derecho. Se comprueban los umbrales hasta que son satisfactorios y se procede a desarrollar por disección roma una bolsa preperitoneal para alojar el generador y el exceso de cable. Finalmente se fija el generador al diafragma con puntos no reabsorbibles para evitar migraciones, se coloca un tubo en cavidad pleural a través de una punción lejana a la incisión, se realiza una ventana pleuro-pericárdica y se cierra la incisión por planos.

Resultados: La mediana de edad y peso en el momento del implante fue de 7 días (rango de 1 a 60 días) y 2,6 kg (rango 2,3 a 2,9) respectivamente. En tres pacientes se realizó implante primario y en 1 de 1,3 kg de peso, recibió un cable transitorio y posteriormente el implante definitivo. El sistema de implante se llevo a cabo en todos los pacientes sin complicaciones. Para un seguimiento medio de 25 meses (rango de 8 a 36 meses), ningún paciente presentó complicaciones ni precisó cambio de generador.

Conclusiones: El implante de un sistema de marcapasos epicárdico en prematuros con BAVCC mediante una técnica miniinvasiva subxifoidea-preperitoneal se ha realizado sin complicaciones y con buen resultado funcional y cosmético. Esta técnica podría ser de elección para este complejo grupo de pacientes.

463 CIRUGÍAS EN ADULTOS CON CARDIOPATÍA CONGÉNITA A LO LARGO DE 22 AÑOS. ¿QUIÉN DEBE INTERVENIRLOS?

A. Aroca Peinado, L. Polo López, A. González Rocafort, J. Rey Lois, M. Bret Zurita, A. Sánchez Recalde, J. Ruiz Cantador, C. Jofré Escudero, R. Sánchez Pérez, N. Pérez Chulia, A.E. González García y F. Villagrà Blanco

Hospital Universitario La Paz. Madrid.

Objetivo: Analizar mortalidad hospitalaria en cirugía de cardiopatías congénitas (CC) del adulto y sus factores de riesgo.

Métodos: Descriptivo de estas intervenciones realizadas entre 1991-2012 por cirujanos con actividad habitual en CC (238), cardiopatía adquirida (117), y residentes de especialidad (108). Análisis univariante para evaluar asociación de mortalidad con tiempos de extracorpórea (CEC) y clampaje (CIAo), intervenciones previas, puntuación en escalas de riesgo quirúrgico (Aristóteles básico), y actividad habitual del cirujano (cardiopatía adquirida o congénita). Regresión logística para las variables significativas ($p < 0,05$) en el modelo univariante.

Resultados: 463 cirugías cardiotorácicas mayores, 442 (95,5%) con CEC sobre 432 pacientes. Edad mediana de intervención: 34 años (rango: 18-77). Mujeres 52,8%. Primera cirugía 295 (63,7%), reintervención 168 (36,3%). De los reoperados: 101 única intervención previa, 48 dos, 11 tres, 6 cuatro y 2 cinco. El porcentaje de reintervenciones hasta 2001 fue 23,9%, mientras que después de 2001 fue 44,4% (χ^2 : 19,80; $p < 0,001$). Tiempos medios CEC: 107 minutos (DE: 70); CIAo 61 (DE: 44). Mortalidad hospitalaria referida al total de procedimientos 3,9%. (2,4% primointervención, 7% reintervención). La mortalidad se

asoció significativamente: número de intervenciones previas (OR: 5,02; IC95%: 1,44-17,52), intervenciones por cirujanos de cardiopatía adquirida (OR: 3,53; IC95%: 1,14-10,98), Aristóteles alto (OR: 1,64; IC95%: 1,18-2,29), tiempos CEC prolongados (OR: 1,13; IC95%: 1,07-1,19). La puntuación mediana del Aristóteles fue 6,8, con complejidad significativamente mayor tras reestructurarse la Unidad en 2001 (complejidad quirúrgica media 0,97 puntos mayor que antes de 2001; $p < 0,001$). Cuanto más reciente (porción más moderna de la serie) era el año de intervención, mayor fue el Aristóteles (coeficiente correlación de Spearman: 0,17; $p < 0,001$). Morbilidad postoperatoria en 70 (15%), fundamentalmente arritmia supraventricular.

Conclusiones: La mortalidad en cirugía de CC en adultos es baja. Las operaciones de alta complejidad, los tiempos prolongados de CEC y las múltiples reintervenciones asocian mayor mortalidad. El protagonismo de cirujanos de CC condiciona mejores resultados.

Circulación extracorpórea

LA BOMBA DE CIRCULACIÓN EXTRACORPÓREA: CÓMO AYUDA PARA LA RETIRADA DE ENDOPRÓTESIS VASCULARES INFECTADAS. A PROPÓSITO DE UN CASO

R. Muñoz García, S. González González, L. Rubio Lobato, E. Sarria García, J.F. Valderrama Marcos y J. Gutiérrez de Loma

Hospital Regional Universitario Carlos Haya. Málaga.

Objetivo: Con los avances de la cirugía mínimamente invasiva y las técnicas endovasculares, van apareciendo complicaciones nuevas. Muchas veces debemos solventarlas con las técnicas clásicas de la cirugía y con sistemas de ayuda que manejamos a diario.

Métodos: Presentamos el caso de un varón de 71 años, trasplantado renal e intervenido de un aneurisma de aorta abdominal mediante implante de una endoprótesis bifurcada. Ingresó en nuestro centro por cuadro de fiebre, astenia y anorexia de semanas de evolución. Se realizó angio-tomografía axial computarizada donde se objetivó una infección de la endoprótesis con una oclusión de la rama izquierda del injerto.

Resultados: En quirófano se canuló arteria y vena femoral derechas para mantener, mediante bomba de circulación extracorpórea, perfusión del riñón trasplantado. Mediante abordaje por laparotomía media se realizó clampaje de aorta abdominal y posteriormente se realizó apertura del saco aneurismático, donde se evidenció gran cantidad de secreción purulenta; se extrajo la endoprótesis y posteriormente se realizó by-pass desde aorta abdominal (con injerto de dacron bifurcado impregnado en plata) hasta ilíaca común derecha y arteria femoral común izquierda. El paciente mantuvo un postoperatorio aceptable, sin sufrir alteraciones significativas en su función renal, siendo dado de alta asintomático y permaneciendo así a los 20 meses de la intervención.

Conclusiones: La bomba de circulación extracorpórea nos permitió, en este caso, mantener un flujo renal sobre el riñón trasplantado y de esta manera poder actuar sobre la aorta abdominal sin riesgo de dañar el riñón, ayudándonos a realizar una cirugía más cómoda.

COMPARACIÓN DEL EFECTO EN EL SANGRADO POSTOPERATORIO, USO DE HEMODERIVADOS Y MORBIMORTALIDAD PRECOZ DE LA APROTININA Y EL ÁCIDO TRANEXÁMICO

J.M. González Santos, M.E. Arnaiz García, C. Rubia Martín, L. Reta Ajo, R. Díez Castro, J. López Rodríguez, M.J. Dalmau Sorlí, A. Arévalo Abascal y M. Bueno Codoñer

Hospital Universitario de Salamanca.

Objetivo: Comparar el efecto de la aprotinina y el ácido tranexámico en la magnitud del sangrado postoperatorio, necesidad de reintervención por hemorragia, uso de hemoderivados y complicaciones potencialmente relacionadas con el uso de antifibrinolíticos en dos grupos de pacientes de características similares intervenidos bajo circulación extracorpórea.

Métodos: De un total de 4.191 pacientes en los que se utilizó como antifibrinolítico aprotinina o ácido tranexámico, seleccionamos dos grupos (A y T), de 1.000 pacientes cada uno, mediante estratificación con el propensity score. Los grupos resultaron similares con respecto a las variables demográficas, clínicas, hemodinámicas y operatorias. Comparamos ambos grupos con respecto al tiempo de ventilación asistida, estancia en la UVI y en el hospital, cantidad del drenaje, mortalidad hospitalaria e incidencia de complicaciones potencialmente relacionadas (infarto perioperatorio, isquemia arterial, accidentes neurológicos y fallo renal). Analizamos también el consumo de hemoderivados en ambos grupos.

Resultados: No encontramos diferencias entre el grupo A y T respecto a la mortalidad precoz (5,4% y 6,1%), duración de la ventilación asistida (6 y 7 horas), estancia en UVI (46 horas ambos) y estancia postoperatoria (8 días ambos). El sangrado postoperatorio medio fue mayor en el grupo T (1000 cc) que en el A (780 cc), así como el uso de hemoderivados y la necesidad de reintervención por hemorragia (2,5% vs 1,3%). No encontramos diferencia en la incidencia individualizada de complicaciones postoperatorias asociadas al uso de antifibrinolíticos, la incidencia combinada (grupo A 14,3%, grupo T 15,4%) ni en la valoración conjunta de complicaciones y mortalidad precoz (grupo A 16,3%, grupo T 17,9%).

Conclusiones: En nuestra experiencia, el uso de aprotinina en los pacientes sometidos a circulación extracorpórea reduce el sangrado postoperatorio, el consumo de hemoderivados y la necesidad de reintervención más que el ácido tranexámico y no se asocia a mayor mortalidad incidencia de efectos adversos.

Enfermedades coronarias

RUPTURA SEPTAL EN PACIENTE CON CORONARIAS NORMALES

A. Ferreira Marzal, J.M. Garrido Jiménez, R. Muñoz Pérez, S. Boi, M. Martín García, A. Redondo Palacios, E. Oliva de Anquín, J. Miguélena Hycka, I. García-Andrade, J. Silva Guisasaola y D. Celemín Canorea

Hospital Universitario Ramón y Cajal. Madrid.

Objetivo: La ruptura septal es una complicación conocida post-IAM, siendo la oclusión trombótica la causa más común. Analizamos la infrecuente situación de una paciente que presentó ruptura septal extensa, post-IAM, con arterias coronarias normales.

La fisiopatología, características y pronóstico del IAM con coronarias normales no es bien conocida. La toma de cocaína, estados de hipercoagulabilidad, puentes intramiocárdicos, embolismos coronarios, traumatismos y/o vasoespasmo son causas potenciales.

Métodos: Mujer de 76 años, con episodio de dolor torácico opresivo retro-esternal irradiado a espalda, cortejo vegetativo y síncope. Tras diagnóstico de SCACEST, IAM-no Q, Killip I, se realiza cateterismo con administración de medicación antitrombótica.

Cateterismo: arterias coronarias sin lesiones angiográficas significativas. VI izquierdo hiperdinámico. Estenosis aórtica subvalvular ligera. CIV septal. Análisis: Troponina-I: 6,3, CK 262, BNP: 153,3. ETT: VI hiperkinético con discinesia apical. FEVI 91,3%. CIV septal con shunt izquierda-derecha (Grad. 7-8 mmHg). PSVD 44 mmHg. HTP leve. Al día siguiente presenta deterioro hemodinámico (TA: 80/50, BNP: 1200, ECG: QS V1-V3) precisando implante de BCIAo e IOT.

Resultados: Cirugía Emergente. Se realiza técnica de David. Tras salida de CEC reaparición progresiva de CIV, por ETE intraoperatorio, realizándose exclusión apical.

La paciente es trasladada a UVI con drogas vasoactivas, presentando shock cardígeno refractario a tratamiento con DVA y TRS, falleciendo al quinto día.

Conclusiones: Antes de la era antitrombótica la CIV tenía una incidencia del 1-2% (incidencia actual: 0,2%). En el estudio GUSTO I, se observó que los tres predictores más importantes fueron la edad avanzada, el sexo femenino y ser no fumador, factores que se asumen en el caso descrito. Sin embargo, la presencia de IAM, CIV y coronarias normales continúa siendo una entidad nosológica no bien conocida, de difícil manejo y mal pronóstico. Es necesario profundizar en su etiopatogenia con objeto de establecer medidas preventivas eficaces y complementarias al manejo del paciente aterosclerótico.

¿DEBERÍA UTILIZARSE EL DOBLE INJERTO DE ARTERIA MAMARIA EN ANCIANOS? RESULTADOS HOSPITALARIOS EN 478 PACIENTES

C.E. Martín López, M. Castaño Ruiz, J. Gualis Cardona, J.M. Martínez Comendador, J. Gómez-Plana Usero, J. Otero Saiz y E. Martín Gutiérrez

Complejo Asistencial Universitario de León.

Objetivo: Comparar retrospectivamente los resultados a corto plazo de los pacientes sometidos a cirugía de revascularización miocárdica (CRM) utilizando doble injerto de arteria mamaria en función de su edad.

Material y métodos: Entre abril/05 y dic/12, 478 pacientes consecutivos fueron sometidos a CRM aislada utilizando doble injerto de arteria mamaria, de los cuales 237 pacientes (49,6%) eran < 65 años, 109 (22,8%) entre 65-70 años y 132 (27,6%) > 70 años. En cuanto a las características preoperatorias, el grupo de pacientes > 70 años presentaban mayor prevalencia de hipertensión arterial ($p = 0,008$), fibrilación auricular permanente ($p = 0,001$) e insuficiencia renal preoperatoria ($p = 0,03$) sin diferencias significativas en el resto.

Resultados: La mortalidad hospitalaria de los tres grupos de edad fue 1,27% (3/237), 1,83% (2/109), y 1,52% (2/132), respectivamente, menor que la mortalidad esperable según el Euroscore I logístico (2,65%, 4,28%, 6,29%, respectivamente; $p < 0,001$). No hubo diferencias significativas entre los grupos en cuanto a la incidencia postoperatoria de mediastinitis (0,42%, 0,92%, 0,76%; $p = 0,65$), ictus (2,5%, 0,92%, 2,3%; $p = 0,56$), infarto perioperatorio (2,1%, 0,92%, 1,5%; $p = 0,6$) y necesidad de diálisis (2,9%, 1,8%, 3,0%; $p = 0,8$). Las medianas de estancia hospitalaria fueron $5 \pm 3,3$, $6 \pm 3,7$ y $6 \pm 4,1$ días respectivamente; $p = \text{NS}$.

Conclusiones: La CRM utilizando doble injerto de arteria mamaria presenta unos excelentes resultados a corto plazo con baja morbilidad hospitalaria independientemente de la edad, a pesar de la mayor comorbilidad preoperatoria de los ancianos. En éstos, debería individualizarse la decisión del uso de doble mamaria en función de la comorbilidad asociada.

RESULTADOS DE LA CIRUGÍA DE BYPASS CORONARIO CON CIRCULACIÓN EXTRACORPÓREA EN PACIENTES DE ALTO RIESGO

E. Martín Gutiérrez¹, M. Castaño Ruiz¹, J.M. Martínez Comendador¹, C.E. Martín López¹, J. Gualis Cardona¹, J. Otero Saiz¹ y J. Gómez-Planas Usero²

¹Hospital de León. ²Hospital General Universitario de Alicante.

Objetivo: Describir los resultados en nuestra institución de la cirugía de bypass coronario (CBC) con circulación extracorpórea (CEC) en pacientes de alto riesgo candidatos a cirugía sin CEC y compararlos con los reportados en la literatura y registros internacionales.

Métodos: Análisis retrospectivo de 792 pacientes sometidos a CBC electiva con CEC entre 2005-2013. Las variables consideradas fueron: preoperatorias (demográficas, morbilidad, infarto (IAM) y/o intervencionismo coronario previo (ICP)), intraoperatorias (tipo de revascularización: uso de doble arteria mamaria interna (DAMI)/arteria radial, ≥ 2 injertos arteriales, número de bypass) y postoperatorias (morbimortalidad hospitalaria, estancia postoperatoria). El análisis fue realizado con 514 (64,9%) pacientes potenciales candidatos a CBC sin CEC según 5 factores: edad ≥ 75 años, arteriopatía previa conocida tipo cerebrovascular (ictus y/o accidente isquémico transitorio, intervencionismo y/o cirugía carotídea, estenosis carotídea $\geq 70\%$ unilateral) y/o enfermedad arterial periférica (LaFontaine grado $\geq \text{IIA}$, revascularización percutánea y/o quirúrgica), insuficiencia renal crónica (aclaramiento de creatinina $< 60 \text{ mL/min/1,73 m}^2$), disfunción ventricular izquierda (fracción de eyección $< 40\%$) y/o derecha (TAPSE $< 15 \text{ mm}$, onda S $< 10 \text{ m/s}$).

Resultados: Los pacientes que presentaron factores adversos para la cirugía con CEC fueron: 1-factor) 46,1%, 2-factores) 32,3%, 3-factores) 16,7%, 4-factores) 4,3%, 5-factores) 0,6%. 6,0% presentaron ICP y 49,4% IAM previo (31,7% IAM-no-Q, 17,7% IAM-Q). La CBC fue realizada con 37,4% de DAMI, 12,8% de arteria radial y 46,7% de revascularización arterial múltiple, con $1,84 \pm 1,13$ bypass arteriales y $3,63 \pm 0,937$ bypass globales. La mortalidad global quirúrgica (hospitalaria y/o < 30 días) fue 2,1%, siendo las morbilidades postoperatorias más frecuentes fibrilación auricular (23,0%), insuficiencia renal reagudizada (20,8%) y accidente cerebrovascular (3,1%). La estancia postoperatoria global media fue $7,37 \pm 5,93$ días.

Conclusiones: En nuestra experiencia, la CBC con CEC puede ser realizada con aceptables resultados de morbilidad postoperatoria incluso en pacientes con perfil de riesgo teóricamente adverso, potenciales candidatos seleccionables para CBC sin CEC.

CIRUGÍA DE REVASCULARIZACIÓN MIOCÁRDICA EN MAYORES DE 75 AÑOS EN LOS ÚLTIMOS 10 AÑOS: NUESTRA EXPERIENCIA

R. Muñoz García, J. Salas Millán, C. Pingel Velasco, J.F. Valderrama Marcos y J. Gutiérrez de Loma

Hospital Regional Universitario Carlos Haya. Madrid.

Objetivo: Los pacientes mayores de 75 años están empezando a representar un porcentaje importante en la población. La incidencia de cirugía de revascularización miocárdica también va en aumento en esta población. Determinamos la mortalidad operatoria y complicaciones postoperatorias en nuestro hospital.

Métodos: Seleccionamos 133 pacientes, entre enero de 2002 y diciembre de 2013, 64% hombre (87) y 36% mujeres (46), con edades comprendidas entre los 75 y los 84 años, con una media de 77 años. Un 18% (24) de los pacientes fueron intervenidos sin circulación extracorpórea (CEC) y un 82% (109) con CEC. Se incluyeron solamente pacientes intervenidos de cirugía de revascularización miocárdica sin ningún proceso añadido. Un 13,5% (18) de los pacientes fueron con un injerto aorto-coronario, un 35,5% (47) con dos injertos, un 47,5% (63) con tres injertos y un 3,5% (5) con cuatro injertos.

Resultados: Los pacientes fueron intervenidos con unos tiempos de CEC comprendidos entre 39 y 136 minutos, con una media de 92,8 minutos. Obtuvimos una mortalidad peri-operatoria del 10,5% (14), la incidencia de ictus fue de 4,5% (6). Del total de pacientes asintomáticos al alta, el porcentaje de pacientes que requirieron ingreso posterior fue de 14,3% (17), actualmente presentan una supervivencia un 87,4% (104) de los pacientes.

Conclusiones: Creemos que la cirugía de revascularización miocárdica en pacientes de edad avanzada sigue siendo una alternativa eficaz a otras terapias menos agresivas, presentando unos resultados aceptables en nuestro medio.

EFFECTO DEL TRASPLANTE DE CÉLULAS MADRE MONONUCLEADAS AUTÓLOGAS MEDIANTE INYECCIÓN DIRECTA EN ASOCIACIÓN CON REVASCULARIZACIÓN QUIRÚRGICA SOBRE LA MOTILIDAD GLOBAL Y SEGMENTARIA Y SOBRE LOS SEGMENTOS ACINÉTICOS VENTRICULARES POSTINFARTO DE MIOCAR

G. Laguna Núñez, S. Di Stefano, H. Valenzuela Livia, P. Pareja Peláez, M. Blanco Sáez, C. Ortega Loubon, N. Arce Ramos, Y. Carrascal Hinojal, M. Fernández Gutiérrez, J.R. Echevarría Uribarri, E. Fulquet Carreras, R. Arnold, A. Revilla y A. San Román

Hospital Clínico Universitario de Valladolid.

Objetivo: Valorar la seguridad y la eficacia del implante de células madre mononucleadas autólogas (CMMA) combinado con cirugía de revascularización coronaria sobre la motilidad global y regional ventricular izquierda tras infarto agudo de miocardio transmural (IAM).

Métodos: Ensayo clínico, aleatorizado, controlado, en el que se incluirán 20 pacientes. Se han aleatorizado 18 pacientes con IAM transmural evolucionado e indicación quirúrgica de revascularización miocárdica, tras la fase aguda del infarto a: cirugía e implante de CMMA autólogas en zona infartada (grupo células) frente a cirugía aislada (grupo control). Se realizó una resonancia magnética nuclear con gadolinio y ecocardiograma de estrés precirugía y 9 meses postcirugía. Se analizaron prospectivamente 89 variables pre, intra y postoperatorias.

Resultados: 14 pacientes han finalizado el estudio. Ambos grupos fueron homogéneos en las características basales. No hubo complicaciones relacionadas con el implante celular. No se observan diferencias estadísticamente significativas en el incremento de la FEVI (grupo control: $8,13 \pm 6,9$, grupo células: $7,71 \pm 7,1$, $p = 0,91$); ni en el descenso de los índices de motilidad global (grupo control: $0,26 \pm 0,42$, grupo células: $0,24 \pm 0,27$, $p = 0,93$) ni regional del área infartada (grupo control: $0,46 \pm 0,36$, grupo células: $0,44 \pm 0,43$, $p = 0,94$) ni en el número de segmentos acinéticos recuperados (grupo control: 1,00, grupo células: 2,00, $p = 0,347$). Tampoco existen diferencias estadísticas entre ambos grupos con respecto a las variables: estancia en UCI, estancia hospitalaria y complicaciones peri-operatorias.

Conclusiones: El trasplante de células madre mononucleadas autólogas puede llevarse a cabo de forma segura, sin embargo, en nuestro estudio no existe evidencia estadística de que las células madre tengan eficacia en la mejoría de la función cardíaca, ni en la mejoría de la motilidad global y regional ni en la recuperación de segmentos acinéticos ventriculares.

DISECCIÓN DE ARTERIAS CORONARIAS: ¿Y AHORA QUÉ HAGO?

M. Matamala Adell, N. Gálvez Álvarez, E. Ochoa Rea, J.M. Vallejo Gil, M. Vázquez Sancho, F. Sorribas Berjón, J. Fañanas Mastral, J. Parrilla Vidal y C. Ballester Cuenca

Hospital Universitario Miguel Servet. Zaragoza.

Objetivo: La disección de arterias coronarias es una entidad con escasa frecuencia. Se relaciona con mujeres jóvenes en periparto, vasculitis y colagenosis. Su espectro clínico puede abarcar desde la muerte súbita, el infarto agudo de miocardio o la angina de pecho. No hay un consenso acerca de la mejor opción terapéutica.

Métodos: Se analizan cuatro casos acontecidos en los últimos años. Un varón de 56 años y una mujer de 50 años en los que se realiza cirugía de revascularización miocárdica, una mujer de 46 años en la que se implanta stent, y una mujer de 48 años en la que se decide tratamiento médico.

Resultados: Dichos pacientes presentaron una evolución favorable pudiendo ser dados de alta. En seguimiento, los pacientes sometidos a cirugía no han presentado otros eventos de interés, permaneciendo estables. En el caso de la paciente sobre la que se realizó intervencionismo presentó redisección con implante de nuevo stent a los tres años. El último caso ha permanecido estable y ha sido dado de alta recientemente.

Conclusiones: La conducta a seguir es variada sin existir consenso ni estandarización. Si consultamos la literatura ocurre lo mismo, si bien existen unas pautas de ciertas tendencias a la hora de enfocar el tratamiento de estos pacientes. Si el paciente está estable y el vaso es pequeño puede considerarse tratamiento médico (heparinas y antiagregantes). Si el paciente está inestable hay una mayor indicación de intervencionismo. En los casos de disección del tronco coronario izquierdo y multivaso la tendencia es hacia la cirugía de bypass coronario. Dada la escasa incidencia de la enfermedad sería interesante el estudio de series mayores de casos para la confrontación de resultados y poder determinar de una manera más eficaz el mejor tratamiento a seguir.

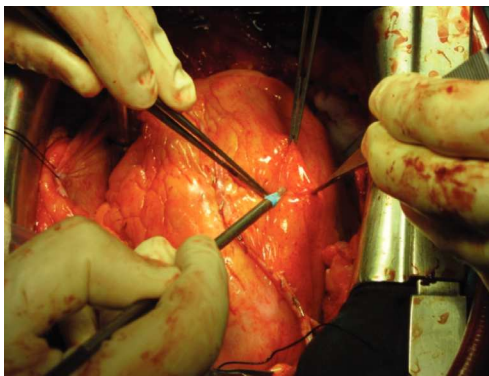
SITUS INVERSUS: ¿ES UN CONDICIONANTE EN LA CIRUGÍA CORONARIA?

N. Gálvez Álvarez, M. Matamala Adell, J.M. Vallejo Gil, J. Fañanas Mastral, J. Parrilla Vidal, M.E. Ochoa Rea y C. Ballester Cuenca

Hospital Universitario Miguel Servet. Zaragoza.

Objetivo: Dar a conocer las variaciones en la cirugía coronario en pacientes con situs inversus.

Métodos: Paciente masculino de 73 años con historia de opresión precordial y disnea de varios días de evolución, compatible con SCASEST. Se le realiza ecocardiografía que objetiva dextrocardia, concordancia aurículo-ventricular y ventrículo-arterial. Vena Cava Superior izquierda que desemboca en aurícula derecha. Venas pulmonares que desembocan en Al. VI de dimensión normal, FEVI conservada, hipoquinesia septal anterior media-apical. Cateterismo: TCI con lesión severa distal, DA con lesión severa proximal (flujo TIMI 2), CX y Bisectriz sin lesiones significativas, CD con estenosis severa a nivel proximal y también a nivel distal. Tratamiento quirúrgico: Se realiza triple bypass coronario con AMI derecha a DA y AMI izquierda en T a bisectriz y DP.



Resultados: Evolución satisfactoria, sin incidencias cardiológicas de interés. Fue dado de alta al 7º día de la intervención.

Conclusiones: La cirugía coronaria en pacientes con situs inversus es factible. En este caso la mayoría de autores recomiendan utilizar como injerto pedicu-

lado la mamaria derecha, la canulación se encuentra en el lado izquierdo del enfermo, por lo que puede resultar más sencillo para el cirujano principal colocarse en dicho lado de la mesa de operaciones.

ANÁLISIS DEL EUROSCORE II EN UNA POBLACIÓN CON ENFERMEDAD CORONARIA

R. Álvarez Cabo, B. Meana, C. Pizcoya, D. Hernández, C. Morales y J.C. Llosa

Hospital Universitario Central de Asturias.

Introducción: El EUROSCORE es un modelo probabilístico de estimación de mortalidad. Subjetivamente se ha considerado al EUROSCORE un modelo más ajustado a los pacientes coronarios. El EUROSCORE-II ha aparecido recientemente con la finalidad de ajustar la mortalidad quizás sobrestimada por el logístico.

Objetivo: Comparar la utilidad del EUROSCORE-II en una población coronaria. **Métodos:** Análisis retrospectivo y comparativo del EUROSCORE-II y EUROSCORE-logístico en 153 pacientes operados de coronarias en nuestro centro entre 2011 y 2013.

Resultados: La población estudiada presentó unas medias para el EUROSCORE-logístico y EUROSCORE-II de $5,54 \pm 4,25$ y $2,55 \pm 2,46$ respectivamente. El grupo mostraba: edad media $66,3 \pm 9,39$ años; 18,3% mujeres; 1,3% urgencias y 1,3% pacientes reoperados. El número de puentes por paciente fue 3,026. La revascularización miocárdica fue sin circulación extracorpórea en 67 pacientes (43,8%). La mortalidad observada fue de 5 pacientes (3,3%). Los dos modelos de EUROSCORE presentaron una discriminación (área bajo curva ROC) buena para finalidades clínicas ($> 0,8$): área de EUROSCORE-logístico 0,8 y área de EUROSCORE-II 0,85; $p =$ no significativa. En la calibración según Test Hosmer-Lemeshow (a mayor p mejor calibración) para la mortalidad, el EUROSCORE-logístico presenta una $p = 0,745$ y el EUROSCORE II presenta una $p = 0,704$. La no significación en los dos modelos traduce que están bien calibrados. La calibración medida por la razón de mortalidad ajustada al riesgo (RMAR) presenta unos valores de 0,625 con IC95% (0,209-1,86), $p = 0,39$ para el EUROSCORE-logístico y de 1,25 con IC95% (0,34-4,56), $p = 0,73$ para el EUROSCORE-II. Estas p no significativas indican que son modelos bien calibrados, siendo el EUROSCORE-logístico un modelo que sobreestima la mortalidad y el EUROSCORE-II la infraestima. **Conclusiones:** 1) El EUROSCORE-Logístico sobrestima la mortalidad en coronarios y el EUROSCORE-II la infraestima; 2) el EUROSCORE-logístico y el EUROSCORE-II como modelos de estimación de mortalidad en coronarios son equiparables.

EXPERIENCIA INICIAL CON EL DISPOSITIVO REVIVENT BIOVENTRIX PARA REPARACIÓN VENTRICULAR SIN CIRCULACIÓN EXTRACORPÓREA NI VENTRICULOTOMÍA

G. Ventosa Fernández, J.F. Encalada Palacios, P. Campelos Fernández, M. Napoleone, D. Pereda Arnau, J.L. Pomar Moya y M. Castellá Pericás

Hospital Clínic i Provincial de Barcelona.

Introducción: El remodelado ventricular asociado al aneurisma ventricular izquierdo postinfarto es una causa establecida de deterioro en la clase funcional y la supervivencia. Los procedimientos quirúrgicos de reconstrucción ventricular requieren ventriculotomía y circulación extracorpórea. El nuevo dispositivo de ventriculoplastia Revivent (Bioventrix, San Ramon, CA) permite una ventriculoplastia izquierda sin necesidad de circulación extracorpórea ni ventriculotomía, y se presenta como una alternativa menos invasiva. La experiencia en otros grupos, con seguimiento máximo de un año, es satisfactoria: muestra una reducción consistente del volumen telesistólico y telediastólico de ventrículo izquierdo, asociando mejoría en la clase funcional y baja morbimortalidad. El objetivo de esta comunicación es presentar nuestra experiencia inicial con el nuevo dispositivo y describir los aspectos técnicos del procedimiento.

Material y métodos: En diciembre de 2013, se intervinieron 2 pacientes de 49 y 53 años que presentaban aneurisma anteroapical de ventrículo izquierdo con oclusión crónica de la descendente anterior sin viabilidad miocárdica. En ambos pacientes se realizó la exclusión del aneurisma ventricular mediante la utilización del sistema Revivent.

Resultados: Se realizó una exclusión completa del aneurisma, monitorizada mediante ecocardiografía transesofágica intraoperatoria y confirmada con estudio transtorácico con contraste al cuarto día y al mes de la intervención. El alta hospitalaria fue al sexto día en ambos pacientes, sin complicaciones ni durante el ingreso ni en el seguimiento a 2 meses. Ambos pacientes muestran mejoría en la clase funcional.

Conclusiones: Nuestra experiencia inicial muestra que el dispositivo Revivent puede ser una alternativa eficaz y segura a las técnicas clásicas de reconstrucción ventricular izquierda. Presentamos nuestros resultados a corto plazo con seguimiento ecocardiográfico y resonancia nuclear a 6 meses (previsto para mayo 2014).

REVISIÓN Y RESULTADOS EN CIRUGÍA DE REVASCULARIZACIÓN CORONARIO CON CEC

P. Castro Vera, F. Gomera Martínez, M. Esteban Molina y M. Calleja Hernández
Hospital Universitario Virgen de las Nieves. Granada.

Introducción: El beneficio de la cirugía de revascularización coronaria SIN CEC frente a la cirugía de revascularización coronaria CON CEC, continua en la actualidad presentando una gran controversia.

Material y métodos: Presentamos la revisión de un total de 300 pacientes intervenidos quirúrgicamente durante los años 2007-2013 para revascularización coronaria CON CEC. Se describen características poblacionales como edad (63,3), sexo (84,2-V, 14,8-M), diabetes (55,2%), grado funcional (53%), patrón angiográfico (38% 3 vasos, 33% TCI+3 vasos, 13% 2 vasos, 11% TCI+2 vasos), euroscore logístico (3,68%), entre otros.

Resultados: Mostramos incidencia como resultado primario compuesto al alta de ictus, infarto de miocardio, insuficiencia renal, nueva revascularización y muerte; así como de cada una por separado, centrándonos en el análisis de mortalidad (3,6%) y muerte ajustada por riesgo (1,02).

Conclusiones: 1) Consideramos que la cirugía CON CEC sigue siendo a día de hoy referente en la cirugía de revascularización coronaria. 2) Consideramos que la fase de selección de pacientes para una u otra técnica es fundamental para conseguir los mejores resultados posibles, siendo necesarios más estudios, no ya enfocados a discernir diferencias en incidencia de complicaciones entre ambas técnicas, sino en estudiar criterios de base para la selección de estos pacientes.

IMPACTO DE LA DIABETES MELLITUS EN EL SEGUIMIENTO DE LOS PACIENTES INTERVENIDOS DE REVASCULARIZACIÓN CORONARIA SIN BOMBA DE CIRCULACIÓN EXTRACORPÓREA

L. Montes Villalobos, Z. Garcés Zulleyman, A. Ayaón Albarrán,
P. Luengo Mondéjar, M. García Bouza, F. Reguillo Lacruz,
J.C. Castañón, M. Carnero Alcázar y L.C. Maroto Castellanos

Hospital Clínico San Carlos. Madrid.

Objetivo: Analizar el impacto de la Diabetes Mellitus (DM) en el seguimiento de los pacientes intervenidos de revascularización coronaria sin circulación extracorpórea (CEC).

Material y métodos: Estudio retrospectivo que compara a los pacientes intervenidos de cirugía coronaria sin CEC con DM vs los no DM. Se analizó la supervivencia absoluta y la libertad de eventos cardiovasculares y cerebrovasculares mayores (MACCE) a largo plazo, así como los predictores de estos eventos.

Resultados: De enero/2005 a diciembre/2011, se intervinieron 1293 pacientes de cirugía coronaria sin CEC en nuestro centro. 524 (40,5%) con DM y 769 (59,5%) no DM. Al comparar los 2 grupos, no se encontraron diferencias significativas ni en la supervivencia a 5 años (No DM 82% vs DM 77%; $p = 0,165$) ni en la libertad de MACCE a 5 años (No DM 70% vs DM 64%; $p = 0,136$). Tras ajustarlos mediante un propensity score, tampoco se encontraron diferencias significativas en los 2 eventos (Muerte: HR 1,34, IC95% 0,93-1,94; $p = 0,129$. MACCE: HR 1,26, IC95% 0,95-1,65; $p = 0,104$). Se estratificó la DM en antidiabéticos orales (ADO) e insulino dependientes (ID). La supervivencia absoluta fue menor a 5 años en los DMID, vs los DMADO y los no DM (64% vs 86% vs 82% respectivamente; $p = 0,013$), así como los MACCE a 5 años también fueron menores (47% vs 75% vs 70% respectivamente; $p = 0,019$). En el análisis multivariante, la DM no fue predictora independiente de mortalidad (DMID: HR 1,15 IC95% 0,73-1,80; $p = 0,557$. DMADO: HR 0,90 IC95% 0,58-1,04; $p = 0,638$) ni de MACCE (DMID: HR 1,11 IC95% 0,78-1,59; $p = 0,57$. DMADO: HR 0,95 IC95% 0,68-1,31; $p = 0,735$).

Conclusiones: La DM no es, por sí misma, predictora de muerte o MACCE en el seguimiento de los pacientes intervenidos de cirugía coronaria sin CEC. Sin embargo si tiene un impacto importante en la morbimortalidad a largo plazo debido a las complicaciones a las que se asocia, como arteriopatía periférica e insuficiencia renal, que sí son predictoras independientes de estos eventos.

REVASCULARIZACIÓN HÍBRIDA SIMULTÁNEA: STENTING CAROTÍDEO SEGUIDO DE CIRUGÍA DE REVASCULARIZACIÓN CORONARIA: UNA NOVEDOSA ALTERNATIVA TERAPÉUTICA PARA EL MANEJO DE PACIENTES CON ENFERMEDAD CORONARIA Y ESTENOSIS CAROTÍDEA SIGNIFICATIVA

C.E. Hernández Acuña, L. Doñate Bertolín, M. Schuler, A. Berbel,
A. Bel, T. Heredia Cambra, M. Pérez Guillén, A. Vázquez,
F. Valera Martínez, S. Torregrosa Puerta y J.A. Montero Argudo

Hospital Universitario La Fe. Valencia.

Objetivo: Las complicaciones a nivel neurológico son de las más temidas en aquellos pacientes que se someten a cirugía coronaria, más aún en aquellos enfermos que presentan grados significativos de estenosis de carótidas. El mejor enfoque terapéutico continúa siendo una controversia en aquellos pacientes que presentan estas patologías concomitantemente. Nosotros proponemos una novedosa alternativa quirúrgica consistente en revascularización híbrida simultánea completa haciendo primero el Stenting carotídeo (SC), e inmediatamente después realizando la cirugía coronaria. Con este nuevo enfoque pretendemos disminuir de forma significativa la incidencia de eventos coronarios, complicaciones neurológicas y los costes hospitalarios.

Métodos: Entre febrero de 2012 y diciembre de 2013, 7 pacientes con indicación de revascularización coronaria que presentaban enfermedad carotídea significativa fueron derivados a cirugía de revascularización híbrida. Todas las cirugías fueron realizadas en el quirófano híbrido de nuestro hospital bajo anestesia general, la colocación del Stent carotídeo se realizó con acceso percutáneo transfemoral y heparinización sistémica. Posteriormente realizamos la revascularización coronaria con y sin circulación extracorpórea. Los objetivos principales fueron valorar la incidencia de ictus, infarto al miocardio, reintervención por sangrado y muerte.

Resultados: La revascularización híbrida fue realizada exitosamente en los 7 pacientes en los que se planteó el procedimiento. No se presentaron muertes hospitalarias. No se presentó ningún caso de ictus perioperatorio, reintervención por sangrado ni de infarto al miocardio. La media de estancia en unidad de reanimación fue de 3 días (2-8) y de estancia hospitalaria total fue de 9 días (7-14).

Conclusiones: Estos resultados nos indican que en pacientes de alto riesgo quirúrgico debido a patología severa carotídea y coronaria, la revascularización híbrida combinada es una alternativa terapéutica válida y segura que podría disminuir la incidencia de complicaciones mayores a nivel neurológico y coronario, así como reducir drásticamente los costes y estancia hospitalaria total.

Enfermedades de la aorta

SUSTITUCIÓN DE AORTA TORÁCICA CON ENDOPRÓTESIS HÍBRIDA

A. Ortiz de Salazar Varona, J. López Izaguirre, V. Estévez Flórez,
A. González Fonca, I. Lecumberri Cortes y J. Zuazo Meabe

Hospital de Basurto. Vizcaya.

Objetivo: Evaluar una nueva técnica quirúrgica denominada "Frozen Elephant Trunk" en los primeros pacientes operados en nuestro Hospital.

Material y métodos: Presentamos 4 pacientes operados el último año, en los cuales se ha sustituido la aorta ascendente, cayado y aorta torácica descendente en el mismo acto quirúrgico, implantado una prótesis híbrida, E-Vita Open y re-implantación de troncos supra-aórticos. 3 pacientes eran hombres y una mujer, de edades 58, 69, 75 y 82 años. 2 con el diagnóstico de aneurisma y 2 con disección crónica tipo B. Se operaron con CEC, hipotermia moderada y perfusión anterógrada de troncos supra-aórticos.

Resultados: No hubo mortalidad quirúrgica y hubo 1 caso de mortalidad hospitalaria a las 96 horas del postoperatorio por isquemia severa de miembros inferiores. En el angio-TAC de control, se observó resolución de su patología en todos los casos.

Conclusiones: Esta nueva técnica permite: 1) sustituir la aorta torácica en su totalidad, en un solo acto quirúrgico, sin necesidad de una segunda cirugía, 2) asegura la anastomosis distal en el cayado, evitando el riesgo de endofugas, 3) permite implanta la endoprótesis en la luz verdadera, sin opción a errores, al ser el implante anterógrado y con visión directa.

PSEUDOANEURISMA MICÓTICO GIGANTE EN RAÍZ AÓRTICA TRAS NECROSIS DE FOURNIER. SUSTITUCIÓN VALVULAR AÓRTICA, DE RAÍZ AÓRTICA Y AORTA ASCENDENTE POR TUBO VALVULADO MECÁNICO, CON EXCLUSIÓN DE PSEUDOANEURISMA

Z. Garcés Zulleymán, L. Montes Villalobos, A. Ayaón Albarrán, M. García Bouza, M. Ali Mohamad Alswies, F.J. Cobiella Carnicer, A. Jiménez Ramos y L.C. Maroto Castellanos

Hospital Clínico San Carlos. Madrid.

Varón de 50 años que en 2009 durante hospitalización por sepsis grave secundaria a necrosis de Fournier, se diagnostica de IAo severa con FEVI moderadamente reducida, rechaza cirugía. Ingresa 4 años después por episodio de ICC, evidenciándose en ETT/ETE/TAC; imagen sugestiva de pseudoaneurisma micótico de 8 x 11 cm calcificado y parcialmente trombosado entre senos de valsalva derecho e izquierdo, FEVI 24%, VTD 397,9 ml e IAo severa. Se Intervino de forma programada encontrado: Gran pseudoaneurisma calcificado de 8 x 10 cm, afectando a senos de valsalva derecho, izquierdo y parte del no coronario, y que incluye ambos ostia coronarios. Realizándose: Sustitución valvular aórtica, de raíz aórtica y aorta ascendente por tubo valvulado mecánico, con exclusión de pseudoaneurisma. Ligadura de ostia coronarios y revascularización con AMII a DA, vena safena a OM y otra vena safena independiente a CDp. Por fracaso en ambos ventrículos se implantó una asistencia biventricular. Estable en UVI, fue trasladado a otro centro para trasplante cardiaco electivo.

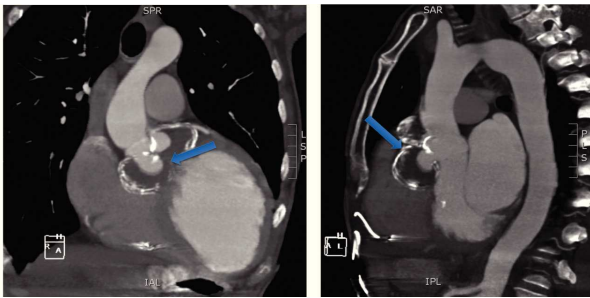


Figura 1 TAC. Flechas: pseudoaneurisma gigante en raíz aórtica, bilobulado, parcialmente trombosado con calcificación periférica de la pared.

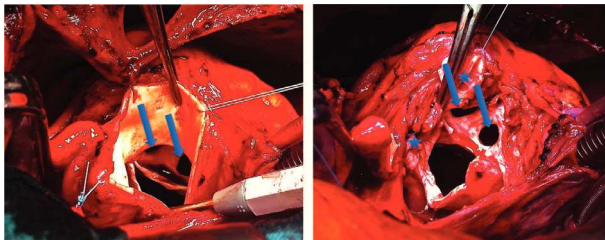


Figura 2 Campo quirúrgico. Flechas: pseudoaneurisma. Estrellas: ostia coronarios intensamente calcificados y adheridos al pseudoaneurisma.

EXPERIENCIA EN EL PROGRAMA TEVAR

J.M. Vignau Cano, T. Daroca Martínez, M.A. Gómez Vidal, A. López, A. Bermúdez, M.A. Tena Pajuelo, M. Alcántaro Montoya y D. Macías

Hospital Universitario Puerta del Mar. Cádiz.

Objetivo: Presentar los resultados de la implantación de una serie de endoprótesis torácicas implantadas por nuestro servicio desde el año 2010.

Métodos y resultados: Estudio descriptivo de la implantación de 31 endoprótesis aórticas, 16 implantadas de forma urgente y 15 de forma programada. 24 implantaciones por vía transfemoral y 7 por vía transaórtica. 3 éxitos. Varias implantaciones formaron parte de una estrategia quirúrgica híbrida. 1 complicación vascular mayor que precisó de un bypass femorofemoral. Resultados en el seguimiento satisfactorios.

Conclusiones: La terapia endovascular de la patología de la aorta torácica suponen un antes y un después en el abordaje y los resultados de este tipo cirugía. Los buenos resultados de las endoprótesis animan a un tratamiento cada vez más precoz y a una ampliación de los pacientes a los que se les puede ofrecer una solución con una reducida morbimortalidad.

IMÁGENES FALSAS EN ANGIOTAC

J.M. Vignau Cano, T. Daroca Martínez, M.A. Gómez Vidal, A. López, A. Bermúdez, M.A. Tena Pajuelo, M. Alcántaro Montoya y D. Macías

Hospital Universitario Puerta del Mar. Cádiz.

Objetivo: Presentar varios casos clínicos de pacientes diagnosticados de disección aguda tipo A por angiotac y que finalmente no la tenían.

Métodos y resultados: Presentamos tres pacientes, 2 varones, de 65 y 72 años, y una mujer de 66 años trasladados desde hospitales comarcales con el diagnóstico de disección aguda tipo A, los tres pacientes acudieron a urgencias de sus centros correspondientes por clínica de dolor torácico, en el angiotac se visualiza en aorta torácica ascendente imágenes claras de doble luz con forma de semiluna. Tras realizarse ecocardiografía preoperatoria, los cardiólogos de guardia no observan imágenes de doble luz ni flap intimal. Se confirma la ausencia de disección con una ecocardiografía tranesofágica. Se realizan nuevos angiotac, en dos pacientes las imágenes de doble luz habían desaparecido, en otro se objetivó en cortes sagitales la presencia de un aneurisma sacular que en cortes axiales simulaban la imagen de disección. Dos pacientes fueron dados de alta y el segundo fue intervenido realizándose sustitución de aorta ascendente por tubo supracoronario.

Conclusiones: El angiotac es una prueba con alta sensibilidad para el diagnóstico de disección aórtica aguda pero se debe utilizar otra prueba de imagen como es la ecocardiografía tranesofágica para confirmar la disección aórtica aguda tipo A.

MASA INTRAVASCULAR EN AORTA TORÁCICA

J.M. Vignau Cano, T. Daroca Martínez y M.A. Gómez Vidal

Hospital Universitario Puerta del Mar. Cádiz.

Objetivo: Presentar el caso de un paciente con una masa intraaórtica a nivel de cayado.

Métodos y resultados: Descripción de una paciente de 58 años que acude a urgencias por signos de isquemia aguda en miembro inferior izquierdo. Es diagnosticada de embolia aguda y durante el estudio etiológico se objetiva una masa intravascular pediculada a nivel de cayado en el angiotac. Se decide exéresis de la masa, se realiza toracotomía lateral izquierda con el objetivo de clampar la aorta a nivel proximal y distal a la masa y tras aortotomía realizar la extirpación. Bajo control ecográfico se visualiza que durante la manipulación de la aorta la masa desaparece. Los pulsos de miembros inferiores quedan abolidos desde femorales, se realiza embolectomía bilateral extrayendo émbolos que tras ser enviado a anatomía patológica es catalogado como material trombótico.

Conclusiones: Las masas intravasculares a nivel de aorta son muy poco frecuentes, se descubren de manera casual o tras un episodio embólico. Su capacidad embolígena obliga a su exéresis, la localización de la masa es el factor más importante a la hora de decidir la estrategia quirúrgica.

CUARTA INTERVENCIÓN SOBRE AORTA EN PACIENTE MARFAN CON ENFERMEDAD ARTERIAL ANEURISMÁTICA

F.J. Arias Dachary, C.M. Merino Cejas, J.J. Otero Forero, P. Maiorano Iuliano, M.T. Conejero Jurado, D.M. Valencia Núñez, G. Sauchelli Faas, I. Pernía Oreña, D.I. Hervás Sotomayor, P.J. Alados Arboledas, J. Casares Mediavilla, J. Moya González, M. Román Ortiz e I. Muñoz Carvajal

Hospital General Universitario Reina Sofía. Córdoba.

Introducción: El síndrome de Marfán se debe a una mutación que codifica una glucoproteína fundamental en las microfibrillas presentes en los grandes vasos. La debilidad de la capa media aórtica origina dilatación, insuficiencia, disección y rotura en estos pacientes.

Material y métodos: Caso clínico: varón de 50 años, con Sd. de Marfán con enfermedad arterial aneurismática y antecedentes de cirugía de David en 2005, sustitución de aorta torácica en 2008 y sustitución de aorta infrarenal en 2010 con bypass aorto-iliaco. AngioTC: Disección en aorta torácica que se inicia en salida de tronco braquiocefálico extendiéndose hacia carótida izquierda. Aorta torácica descendente con dilatación fusiforme aneurismática 71 mm a expensas del trombo mural. Se observa otra disección que comienza justo en salida de tronco celíaco, que sale de luz verdadera, mientras que inferiormente, se objetiva mesentérica superior y renal derecha que salen de luz falsa. La renal izquierda sale de luz verdadera visualizándose reentrada inmediatamente por debajo de salida de arterias renales.

Resultados: Se realiza intervención programada mediante toraco-freno-laparotomía, canulación A1 y aorta suprarrenal. Bypass izquierdo parcial durante la anastomosis proximal y de intercostales. Posteriormente isquemia distal (isquemia renal) con perfusión por mesentérica superior y tronco celiaco durante la anastomosis distal realizándose bypass aorto-aórtico con prótesis de Dacron. Cierre parcial de pared aórtica sobre la prótesis de Dacron. El paciente presentó una evolución en UCI caracterizada por inestabilidad hemodinámica inicial con mejoría progresiva permitiendo extubación al tercer día, alta a planta al séptimo día y alta a domicilio al decimoséptimo día, actualmente asintomático.

Conclusiones: La enfermedad aneurismática de la aorta es una complicación frecuentes en pacientes con Síndrome de Marfán por este motivo es imprescindible un seguimiento estrecho y cirugía de los segmentos aórticos precisos, pues el riesgo de las complicaciones supera al de las intervenciones que pueden ser sumamente complejas.

ROTURA CONTENIDA EN ANEURISMA DE RAÍZ DE 9 CENTÍMETROS

J.M. Vignau Cano, T. Daroca Martínez y M.A. Gómez Vidal

Hospital Universitario Puerta del Mar. Cádiz.

Objetivo: Presentar un caso curioso de patología aneurismática de raíz aórtica. **Material y métodos:** Descripción del caso de un varón de 45 años diagnosticado de aneurisma de raíz aórtica de 9 cm de diámetro a nivel de senos de Valsalva, el paciente presenta una insuficiencia aórtica severa. Durante la intervención se visualiza en el seno no coronario una úlcera que atraviesa la pared aórtica. La pared aórtica estaba fibrosada y pegada a la aurícula derecha, la cual estaba a punto de perforarse y formar una fístula. Tras el hallazgo se realizó reimplantación de raíz aórtica en tubo de Valsalva con buena evolución.

Conclusiones: Los aneurismas de raíz aórtica con indicación quirúrgica deben ser tratados de manera precoz para evitar las complicaciones que pueden derivar de ella, como la disección aguda tipo A o como en este caso la rotura de pared libre o a otra cavidad.

PSEUDOANEURISMA DEL ARCO AÓRTICO POR TRAUMA CLAVICULAR

R. Casais Pampin, D. Molina Seguil, M. Piñón Esteban, E. Casquero Villacorta, S. Yas, J.J. Legarra Calderón, D. Duran Muñoz, G. Pradas Montilla y J. Pereira Tamayo

Hospital Meixoeiro. Pontevedra.

Objetivo: Descripción de un caso de origen anómalo de pseudoaneurisma del arco aórtico por trauma mecánico relacionado con resección insuficiente de clavícula izquierda.

Material y métodos: Varón de 56 años con antecedentes de resección de 1ª y 2ª costilla y de la cabeza proximal de la clavícula izda. por cervicotomía-esternotomía debido a displasia fibrosa ósea en 2008 cuyo postoperatorio se complicó con presencia de colecciones pleurales izquierdas y periclaviculares. Durante los meses siguientes recibió rehabilitación pasiva del miembro superior izdo. En julio de 2012 ingresa por cuadro compatible con ictus isquémico agudo en territorio de ACM derecha con hemiplejía, parálisis facial izquierda y disfasia motora residuales. En TAC craneal existen datos de infartos cerebrales previos de origen embólico. Se realiza TAC torácico hallándose presencia de pseudoaneurisma trombosado del cayado aórtico de 13 cm de diámetro y orificio de rotura de 22 mm, englobado en una colección que se extiende rodeando el extremo proximal de la clavícula izquierda. En septiembre de 2012 realizamos cirugía de resección de pseudoaneurisma y cierre de orificio con doble parche (dacron y pericardio bovino). Se amplía también la resección de la clavícula izquierda flotante, íntimamente relacionada con el origen del pseudoaneurisma.

Resultados: El postoperatorio cursó sin incidencias. El estudio de control confirma la correcta resección del pseudoaneurisma, el cierre del orificio, y la resección del extremo medial de clavícula izquierda. El análisis anatomopatológico confirma la ausencia de arterioesclerosis e infección en las paredes de la aorta.

Conclusiones: Se demuestra el origen anómalo de pseudoaneurisma del arco aórtico por resección insuficiente de clavícula en proceso quirúrgico previo en un paciente sometido a rehabilitación pasiva. Podemos concluir que en procesos que engloben manipulación de clavícula izquierda, deberemos asegurarnos de que no existe riesgo de daño del arco aórtico por proximidad de ésta, y en su caso, reseccarla ampliamente.

MANEJO DE LA DISECCIÓN AÓRTICA TRAS CARGA DE CLOPIDOGREL

D. Padrol Bagés, J.I. Sáez de Ibarra, R. Barril, F. Enríquez, R. Tarrío, L. Vidal y O. Bonnin

Hospital Universitari Son Espases. Palma de Mallorca.

Introducción: La disección aórtica es una emergencia quirúrgica. En los últimos años, ante la sospecha de un síndrome coronario agudo, se ha generalizado el inicio de doble antiagregación, aumentando el riesgo de sangrado en caso de que se precise cirugía.

Métodos: Hemos realizado un análisis retrospectivo de los síndromes aórticos atendidos en nuestro hospital que recibieron una carga de Clopidogrel por diagnóstico erróneo, hallando 9 disecciones de aorta.

Resultados: En 3 de ellas se realizó la cirugía de forma emergente, en 3 de ellas se aplazó ligeramente la cirugía y en 3 se esperó a que finalizara el efecto del clopidogrel. No hubo mortalidad ni complicaciones en el tiempo de espera. En el grupo de la cirugía emergente destaca el único éxito, y en la cirugía a las 24h la única reintervención por sangrado. No hubo complicaciones hemorrágicas en el grupo en que se esperó. A pesar de la espera, no hubo diferencias significativas en el uso de plaquetas, aunque sí en el de hematies y plasma.

Conclusiones: El manejo de una disección siempre es complejo, más si ha recibido una carga de Clopidogrel. No es nuestra intención recomendar diferir la cirugía, pero todos los casos deben ser individualizados y quizás la cirugía emergente no siempre es lo mejor.

BYPASS AORTO-AÓRTICO. UNA ALTERNATIVA PARA EL TRATAMIENTO DE LA COARTACIÓN COMPLEJA DEL ADULTO

P. Castro Vera, F. Gomera Martínez, M. Esteban Molina, L.M. Nuila Durán, J.F. Valencia, E. Berruti, S. López Checa, M. Calleja Hernández y J. Lara Torrano

Hospital Universitario Virgen de las Nieves. Granada.

Objetivo: La Coartación de Aorta tiene una baja prevalencia, y su diagnóstico en edad adulta resulta excepcional. Presentamos el caso de tres pacientes diagnosticados de dicha patología y con resolución quirúrgica similar mediante derivación extraanatómica. Exponemos aquellos criterios que hacen de ésta opción una alternativa válida en pacientes seleccionados.

Material y métodos: Pacientes con edad media de 40,3 años. Ecocardiograma sin hallazgos patológicos en dos pacientes, y con bicuspidismo aórtico añadido en uno de ellos. Diagnóstico definitivo mediante AngioTC. Se realizó esternotomía media y abordaje de la aorta descendente a través de pericardiotomía longitudinal posterior desde diafragma hasta venas pulmonares. Se procede a bypass aorto-aórtico con tubo de Dacron mediante anastomosis distal término-lateral en cara anterior de aorta torácica descendente y proximal término-lateral en cara lateral de aorta ascendente llevando el injerto un trayecto por detrás de la vena cava inferior y lateral a aurícula derecha.

Resultados: La cirugía se llevó a cabo sin incidencias, comprobándose ausencia de gradiente residual intraoperatoria y postoperatoria en los tres pacientes. La evolución postoperatoria transcurrió sin complicaciones, siendo dados de alta tras estancia hospitalaria media de 8,5 días.

Conclusiones: La opción quirúrgica de derivación extraanatómica mediante bypass aorto-aórtico retrocardíaco resulta una alternativa válida en pacientes seleccionados.

ESTUDIO MECÁNICO SOBRE LA RESISTENCIA DE LA PARED DE LA AORTA HUMANA COMO PREDICTOR DE RIESGO DE ROTURA DE LOS ANEURISMAS

R. Burgos Lázaro¹, C. García Montero¹, S. Serrano-Fiz García¹, E. Castedo Mejuto¹, J. Díaz López¹, L. Ricci Tovar¹, F. Rojo Pérez², J.M. Añena Riera², G. Guinea Tortuero² y J. Rivas Oyarzabal¹

¹Facultad de Medicina. Universidad Autónoma de Madrid. ²Escuela de Caminos, Canales y Puertos. Universidad Politécnica de Madrid.

Definir el riesgo de rotura de un aneurisma, se considera un elemento básico para elegir el momento adecuado de la intervención quirúrgica. Uno de los parámetros clásicos utilizados es el diámetro del aneurisma (Ley de la Place). Sin embargo, otro factor mecánico como es, el cociente entre la tensión máxima que soporta la pared de la aorta (dependiente del diámetro de la aorta y la morfología), y la resistencia del material (pared de la aorta) es un elemento poco conocido. Este estudio se ha realizado con la colaboración del Departamento de Ciencias de Materiales de la Escuela de Caminos Canales y Puertos de la

Universidad Politécnica de Madrid. Hemos comparado aortas humanas “fisiológicamente sanas” obtenidas de donantes para trasplantes de órganos torácicas, con aortas “patológicas” procedentes de de pacientes intervenidos de aneurismas de aorta ascendente (aneurismas arterioescleróticos, síndrome de Marfan, válvula aórtica bicúspide). El objetivo de este estudio consiste en evaluar el riesgo de rotura de la pared de la aorta determinándole cociente entre la tensión máxima y la resistencia de la pared. Hemos estudiado 56 fragmentos de aorta ascendente, y 38 de aorta torácica descendente (fisiológicamente sanas); y las hemos comparado mediante ensayos de tracción y de tensiones residuales (Liu y Fung) con 26 muestras de pared de aorta de aneurismas. La resistencia de la pared de la aorta se reduce de forma significativa cuando aumenta la edad, mientras no existen diferencias entre la resistencia de la pared del vaso en un paciente con aneurisma y con válvula bicúspide y uno (fisiológicamente sano) de la misma edad. El diámetro de la aorta y la edad del paciente afectan a la tensión máxima y a la resistencia, factores decisivos para predecir el riesgo de rotura de un aneurisma. Mediante técnicas de simulación se puede reproducir la morfología completa de cada aneurisma, y de esta forma estimar con mayor precisión el riesgo de rotura.

CONSECUENCIAS DE LA ACTUACIÓN CON ENDOPRÓTESIS SOBRE LA AORTA ASCENDENTE

J.R. Echevarría Uribarri, M. Fernández Gutiérrez, T. Sevilla Ruiz, H. Valenzuela Livia, G. Laguna Núñez, P. Pareja Peláez, M. Blanco Sáez, C. Ortega Loubon, E. Fulquet Carreras, S. Di Stefano, N. Arce Ramos y Y. Carrascal Hinojal

Hospital Clínico Universitario de Valladolid.

Introducción: El tratamiento endovascular de la patología aórtica está sobrepasando los límites marcados por la medicina basada en la evidencia.

Material y métodos: Se presenta el caso de un varón de 69 años con hematoma intramural de aorta descendente bajo tratamiento médico. A los 6 meses en un TAC de control se constata disección tipo A limitada a aorta ascendente (52 × 43 mm) y úlceras con disección tipo B que se tratan mediante bypass carótido-carotídeo y endoprótesis en aorta ascendente y descendente. En un control cardiológico por disnea 18 meses después se practica TAC multicorte objetivándose endoprótesis en aorta ascendente con disección residual por encima del origen de las coronarias que ha aumentado en tamaño (76 × 59 mm) y en flujo respecto a controles previos y ateromatosis coronaria significativa de 2 vasos que se confirma mediante coronariografía. Técnica quirúrgica: Esternotomía media e instauración de circulación extracorpórea. Se observa una aorta ascendente dilatada con reacción inflamatoria crónica periaórtica con una endoprótesis en su interior, parcialmente desinsertada en su extremo proximal, asociada a disección crónica que no afecta a troncos supraaórticos. Se procede a la retirada de la endoprótesis y sustitución de la aorta ascendente “a cielo abierto” por tubo de dacron de 38 mm, mediante parada circulatoria completa y perfusión cerebral anterógrada selectiva por ambas carótidas y derivación coronaria a IVP y 2ª OM.

Resultados: Postoperatorio favorable requiriendo transfusión de cuatro concentrados de hemáties. Ecocardiograma postoperatorio: raíz aórtica normal, válvula aórtica ligeramente fibrosada funcionalmente normal. La evolución clínica tras el alta es buena y el TAC de control a los cinco meses muestra tubo supracoronario sin datos de fuga ni disección residual.

Conclusiones: El tratamiento endovascular sobre la aorta ascendente en el momento actual puede convertir una cirugía habitual con un riesgo controlable en un caso de resolución atípica y de alta complejidad.

AORTOPLASTIA REDUCTORA EN LA CIRUGÍA DEL ANEURISMA DE AORTA ASCENDENTE. ¿CUÁNDO EMPLEARLA Y A QUIÉN?

M. Schuler, L. Doñate Bertolín, C.E. Hernández Acuña, A. Berbel Bonillo, F.J. Valera Martínez, T. Heredia Cambra, A.M. Bel Mínguez y J.A. Montero Argudo

Hospital Universitari i Politècnic La Fe. Valencia.

Objetivo: En este estudio se comparan dos procedimientos diferentes en cirugía electiva del aneurisma de aorta ascendente: aortoplastia reductora y sustitución por injerto. El objetivo es analizar los resultados con ambas técnicas y determinar si existe en la actualidad alguna indicación para la aortoplastia.

Métodos: Entre 2006 y 2013, 123 pacientes con aneurisma de aorta ascendente se sometieron a cirugía mediante aortoplastia (N 60) o sustitución por injerto

(N 63), con recambio valvular aórtico. 63 pacientes tenían válvula bicúspide. Se compararon morbilidad y eventos mayores perioperatorios entre ambos grupos para determinar el riesgo quirúrgico.

Resultados: Se observaron diferencias significativas en edad, HTA, DM 2 y Euroscore, mayores en el grupo de aortoplastia (70,72 + 8 años vs 59,32+13 años, p: 0,001. HTA: 42 casos vs 30 casos, p: 0,012. DM 2: 13 casos vs 4 casos, p: 0,014. Euroscore: 13,58 + 8 vs 9,21 + 6, p: 0,001). Tiempos de CEC e isquemia fueron más cortos en aortoplastia (CEC: 118,6 + 26 min vs 138 + 31 min p: 0,003. I: 87,2 + 23 min vs 102 + 18 min, p: 0,001). Diámetro máximo de aorta ascendente fue mayor en el grupo de sustitución de aorta (50 + 6 mm vs 45,8 + 4 mm, p: 0,001). No se vieron diferencias significativas en la frecuencia de eventos mayores perioperatorios, necesidad de transfusiones sanguíneas, días de estancia o mortalidad hospitalaria (3 casos). El seguimiento máximo fue de 7 años, supervivencia a 5 años de 98,3% en aortoplastia y 98,4% en conducto, no objetivando dilatación en los pacientes con aortoplastia.

Conclusiones: El patrón oro del tratamiento del AAA es el reemplazamiento por injerto. Sin embargo, en pacientes de edad avanzada, con dilatación moderada de aorta, Euroscore elevado y necesidad de cirugía asociada, la aortoplastia sigue siendo una alternativa útil con buenos resultados inmediatos y estabilidad a medio plazo de la aorta intervenida.

AORTA EN ELM STREET

S. Badía Gamarra, O. Leal Fernández, K. Villar-Zarra, E. Aguilar Blanco, J. Bustamante Munguira, A. Sarraj Asil y G. Reyes Copa

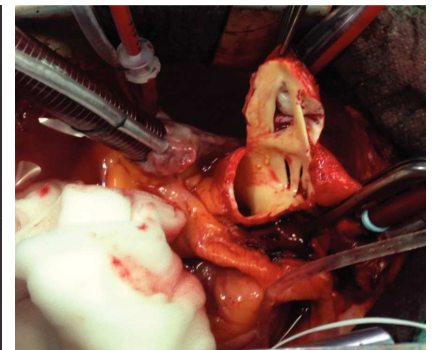
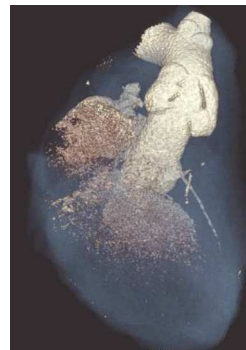Hospital Universitario de la Princesa. Madrid.

Objetivo: Las enfermedades de aorta torácica representan un desafío significativo para el Cirujano Cardíaco. Como afecciones más comunes podemos encontrar la dilatación aneurismática y la disección. Otras como aortitis debidas a arteritis o sífilis son menos habituales.

Métodos: Varón, 37 años, sin antecedentes de interés salvo insuficiencia aórtica severa, con progresión clínica (NYHA III) y ecocardiográfica (FEVI 40%, DTD 207 ml, VTS 80 ml), es derivado a nuestro centro para intervención. La aortografía prequirúrgica muestra un tamaño normal de la misma e imágenes sugerentes de flap en aorta ascendente, no objetivado por ecocardiograma. Se realizó TAC de tórax evidenciando dilataciones simétricas a ambos lados de la aorta, las cuales comunicaban con la luz verdadera mediante “puentes”. Completando el estudio mediante PET-TAC se evidenció la ausencia de actividad inflamatoria de las lesiones. Gracias al estudio de: anticoagulante lúpico, ANA, ANCAS, proteinograma, factor reumatoide, Inmunoglobulinas y complemento, HLA B27, serología de VIH, sífilis, hepatitis; se descartó la presencia de enfermedades sistémicas.

Resultados: Se realizó sustitución de válvula aórtica y aorta ascendente de la zona afectada. En el procedimiento quirúrgico se encontró una aorta macroscópicamente normal salvo pequeñas dilataciones externas las cuales se correlacionaban con las imágenes descritas. Fue sorprendente el aspecto interno de estas. Se correspondían con cortes limpios de la intima, sin aspecto degenerativo ni inflamatorio, bien endotelizada; sin trombosis acompañante ni progresión de la luz falsa más allá de la zona lesionada. La imagen recordaba a la famosa película de Freddy Krueger, el cual realizaba cortes con sus cuchillas dejando un aspecto similar al encontrado.

Conclusiones: La anatomía patológica del tejido aórtico muestra áreas focales de degeneración mixoide. Todo parece indicar que se trata de la enfermedad de Erdheim, sustrato de aneurisma disecante de aorta, en este caso contenido, con distribución caprichosa, en un paciente sin enfermedades concomitantes.



PACIENTE CON DISECCIÓN DE AORTA TIPO A QUE TERMINA MARATÓN Y VIVE PARA CONTARLO

O. Cuevas Herreros, A. Ginell Iglesias, E. Astrosa Martín, S. Casellas Casanovas, E. Roselló Díez, I. Julià Amill, C. Muñoz Guijosa, J. Montiel Serrano y J.M. Padró Fernández

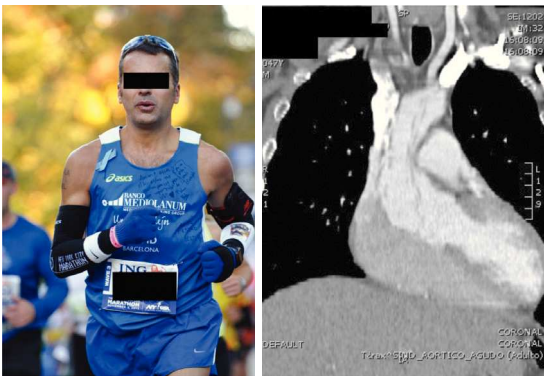Hospital de la Santa Creu i Sant Pau. Barcelona.

Objetivo: Este póster quiere dar a conocer el caso de varón de 47 años, que corre maratón tras dolor torácico que se diagnostica y trata posteriormente de disección de aorta (DA).

Métodos: Mediante el vívido relato del paciente y los datos clínicos recabados, daremos a conocer su increíble historia. La víspera de correr la maratón de Nueva York, en una tensa reunión de trabajo, presenta dolor interescapular transfixiante. Unas horas después, ya asintomático, consulta. El electrocardiograma y examen físico no muestran alteraciones evidentes, desaconsejándole correr. El paciente decide participar de igual manera.

Resultados: La mañana de la carrera despierta sin dolor, pero con frialdad y pérdida de fuerza en extremidad superior derecha. Al comenzar la prueba nota inmediatamente dolor torácico lacerante que lo obliga a mantener un ritmo inferior al habitual: llega a meta caminando, con sensación de muerte inminente que cede al detenerse. Durante los 2 días posteriores presenta disnea progresiva y toma avión interoceánico a su ciudad natal. Consulta a su llegada, siendo diagnosticado de infección respiratoria. Tozudamente reconsulta por agravamiento de la clínica, ya está CF-IV: el ecocardiograma muestra insuficiencia aórtica severa, la TC evidencia DA tipo 1 de DeBakey. Es trasladado urgentemente a nuestro centro para cirugía. En la intervención se confirma DA con puerta de entrada semicircular unos 3 cm. por encima de unión sinotubular, el arco aórtico se explora y está indemne. Se realiza sustitución de aorta ascendente y resuspensión de velos aórticos. Alta al octavo día tras postoperatorio correcto. Insiste en volver al entrenamiento.

Conclusiones: 1) En la Gran Manzana también pasan estas cosas. 2) El paciente finalmente recapacita y toma conciencia de su suerte: mantiene actualmente excelente calidad de vida, aunque ya sin ganas de seguir corriendo.



EL EUROSCORE 2 PREDICE MEJOR LA MORTALIDAD HOSPITALARIA EN PACIENTES SOMETIDOS A CIRUGÍA DE AORTA QUE EL EUROSCORE LOGÍSTICO

A. Berbel Bonillo, F.J. Valera Martínez, L. Doñate Bertolín, C. Hernández Acuña, M. Schuler, S. Torregrosa Puerta, M. Pérez Guillén, T. Heredia Cambra, A. Vázquez Sánchez, A.M. Bel Mínguez, J.M. Maroñas Andrade y A. Montero Argudo

Hospital Universitari i Politècnic La Fe. Valencia.

Objetivo: El EuroSCORE (logístico y EuroSCORE 2) se ha convertido en referencia para la estratificación del riesgo de mortalidad hospitalaria en cirugía cardíaca, aunque su aplicación en la patología de aorta torácica es limitada y con un importante margen de mejora. El objetivo de este trabajo es analizar el ajuste de estos modelos en la predicción del riesgo de mortalidad hospitalaria en pacientes sometidos a cirugía de aorta.

Métodos: Se calculó de manera retrospectiva el riesgo de mortalidad hospitalaria empleando los algoritmos de EuroSCORE logístico y EuroSCORE 2 en 310 pacientes consecutivos sometidos a cirugía de aorta torácica entre 2006 y 2013. Se comparó la correlación entre la mortalidad predicha por ambos modelos y la mortalidad observada tanto en el grupo global como tras segmen-

tarlos por grupo de riesgo (Bajo riesgo: 0-6%; Riesgo moderado: 6-12%; y Alto riesgo > 12%). Se realizó la validación de ambos modelos empleando el área bajo la curva ROC.

Resultados: La mortalidad media predicha fue de 14,98% para EuroSCORE logístico y de 8,12% para EuroSCORE 2. La mortalidad hospitalaria global observada fue de 8,1%. Empleando el EuroSCORE logístico para la segmentación, la mortalidad observada fue de 5,6% para el grupo de bajo riesgo, 5,7% para el grupo de riesgo moderado y de 10,7% para el grupo de alto riesgo. Empleando el EuroSCORE 2, las mortalidades observadas fueron de 3,9%, 7,5% y 24,5% respectivamente. El área bajo la curva ROC fue de 0,665 para EuroSCORE logístico y de 0,718 para EuroSCORE 2.

Conclusiones: El EuroSCORE 2 presenta una mayor capacidad de predicción y de discriminación del riesgo de mortalidad hospitalaria que el EuroSCORE logístico para nuestra cohorte de pacientes sometidos a cirugía de aorta. El EuroSCORE logístico sobreestima la mortalidad en los pacientes de riesgo moderado o alto.

COMPLICACIONES EN EL TRATAMIENTO ENDOVASCULAR URGENTE DE ANEURISMA DE AORTA ABDOMINAL GIGANTE. A PROPÓSITO DE UN CASO

F.A. Fernández Sáenz, L. Rubio Lobato, J. Salas Millán, J.F. Valderrama Marcos y J. Gutiérrez de Loma

Complejo Hospitalario Regional de Málaga.

Introducción: La reparación endovascular de urgencia (REVu) representa una buena alternativa para tratar aneurismas aórticos abdominales rotos (AAAr), probando su factibilidad en pacientes seleccionados, disminuyendo la morbi-mortalidad perioperatoria; asociada al riesgo complicaciones como la endofuga, trombosis, infección ó migración de la endoprótesis.

Caso clínico: Varón 83 años, HTA, dislipemia, cardiopatía isquémica y FA crónica anticoagulado con sintrom. Acude a urgencias del Hospital Comarcal refiriendo dolor intenso lumbar izquierdo que se irradia anteriormente a hipogastrio y fosa iliaca izquierda con náuseas, vómitos y sudoración. Al examen físico, masa pulsátil a nivel epigastrio 15 cm diámetro, levemente dolorosa a la palpación; paciente hemodinámicamente estable. Se realiza AngioTAC: dilatación aneurismática de aorta abdominal que se extiende desde ostium arterias renales, alcanzando diámetro axial máximo 11 cm y extensión longitudinal 14,5 cm, llegando hasta bifurcación de ambas iliacas; además colección retroperitoneal por delante del psoas y espacio presacro, podría corresponder a hematoma por fisura parcial de la aorta. Paciente es derivado de urgencia a nuestro centro con diagnóstico AAA de gran tamaño con rotura contenida, decidiéndose tratamiento endovascular. La coagulación alterada por ACOs se corrige pre-cirugía mediante Vit K y plasma. Se implanta endoprótesis aórtica con doble extensión monoiliaca derecha y oclusión mediante amplazer de Iliaca común izquierda, bypass fémoro-femoral con injerto de dacron 8mm. En primer control radiológico se detecta fuga tipo I, tras baloneado proximal de endoprótesis persiste aunque en menor cuantía. Se decide control postoperatorio ante estabilidad clínica del paciente y ausencia de sangrado activo desde saco aneurismático. AngioTAC control a 6 días de cirugía se mantiene fuga tipo-I, decidiéndose embolización del saco con coils e inyección de trombina para intentar trombosar completamente la fuga, con buen resultado radiológico.

Conclusiones: Los AAAr representan una patología vascular con alta mortalidad, siendo la REVu una buena alternativa terapéutica asociada al riesgo de complicaciones que podrían tratarse en un segundo tiempo si la estabilidad hemodinámica del paciente lo permite.

REPARACIÓN COMPLEJA DE ANEURISMAS DE GRANDES Y MEDIANAS ARTERIAS EN SÍNDROME DE MARFAN

C. Pradas Irún, L. Fernández Arias, M. García Vieites, D. Vázquez Echeverri, V.X. Mosquera Rodríguez, C. Iglesias Gil, C. Velasco García de Sierra, F. Estévez Cid, V. Bautista Hernández, F. Portela Torrón, F. Rodríguez López, J. Herrera Noreña y J.J. Cuenca Castillo

Complejo Hospitalario Universitario A Coruña.

Presentamos una paciente con Síndrome de Marfan que a los 37 años debutó con una disección aguda tipo B complicada con aneurisma de aorta toracoabdominal Crawford tipo 2, interviniéndose con carácter urgente. Se realizó sustitución de aorta toracoabdominal desde origen de arteria subclavia izquierda hasta bifurcación iliaca, reanastomosándose tres pastillas: arterias intercosta-

les, viscerales y arteria renal izquierda independiente. Dos años más tarde se intervino por aneurismas en ambas arterias subclavias. Se reimplantó arteria vertebral izquierda en carótida izquierda y se excluyó el aneurisma mediante dos endoprótesis. Asimismo, se excluyó el aneurisma de arteria subclavia derecha con endoprótesis y se anastomosó la arteria carótida primitiva derecha a arteria axilar derecha. Posteriormente se reparó un aneurisma en arteria ilíaca común izquierda mediante oclusión de arteria hipogástrica izquierda y colocación de pata ilíaca desde ilíaca común a ilíaca externa izquierdas. A los 48 años se evidencia disección aórtica crónica tipo A sobre aneurisma desde raíz aórtica hasta cayado con protrusión de la endoprótesis de subclavia izquierda en la luz del arco aórtico. Se realiza cirugía electiva de sustitución de aorta ascendente y arco con parada circulatoria a 24 °C de 59 minutos y protección cerebral anterógrada mediante canulación selectiva de tronco innominado y carótida izquierda; que se reimplantan mediante pastilla. Se reimplanta la arteria subclavia izquierda de forma independiente con tubo de Dacron, siendo necesario recortar la endoprótesis. La paciente presenta buen resultado en pruebas de imagen posteriores. Acompañamos el caso de imágenes y vídeo ilustrativos. El síndrome de Marfan es una conectivopatía relativamente común en la que son frecuentes los aneurismas de grandes arterias, asociando una alta morbimortalidad como resultado de la dilatación de la raíz aórtica y ulterior disección. Sin embargo, los aneurismas de arterias carótidas, subclavias e ilíacas son menos frecuentes. Este caso demuestra el gran espectro de afectación vascular que pueden presentar los pacientes con dicho síndrome.

TRATAMIENTO DE LA ENFERMEDAD DE RAÍZ AÓRTICA: LA EXPERIENCIA EN NUESTRO CENTRO

D. Macías Rubio, T. Daroca Martínez, M. Tena Pajuelo, A. Bermúdez García, J.M. Vignau Cano, A. López González y M. Alcántaro Montoya

Hospital Universitario Puerta del Mar. Cádiz.

Objetivo: Mostrar la experiencia y los resultados en nuestro centro del tratamiento quirúrgico de la Raíz Aórtica.

Material y métodos: En nuestro centro 64 pacientes se sometieron a cirugía de raíz aórtica programada, 18 pacientes fueron intervenidos mediante técnica de reconstrucción de raíz de David y 43 mediante técnica de sustitución de Raíz de Bono-Bentall y 3 sustituciones de raíz mediante homoinjerto de cadáver.

Resultados: La mortalidad ocurrió en 4 pacientes sometidos a Bentall (2 en UCI, 1 al año por endocarditis protésica y otro por rotura aórtica en quirófano) y ninguno sometidos a David. Entre las complicaciones en UCI cabe destacar respiratorias en David (3 casos), y reoperación en Bentall (6 casos, por sangrado y mediastinitis).

Conclusiones: Las técnicas quirúrgicas de la raíz aórtica se han demostrado como una solución eficaz y con buenos resultados para el tratamiento de dicha patología.

Otros

EFFECTO NEFROPROTECTOR EN EL POSTOPERATORIO INMEDIATO DE LA TERAPIA PREOPERATORIA CON ESTATINAS

E. Martín Gutiérrez, C.E. Martín López, J.M. Martínez Comendador, J. Gualis Cardona, J. Otero Saiz y M. Castaño Ruiz

Complejo Asistencial Universitario de León.

Objetivo: Determinar la repercusión clínica sobre la función renal postoperatoria de la terapia preoperatoria con estatinas no interrumpida hasta el momento de la intervención quirúrgica.

Métodos: 2.472 pacientes sometidos a cirugía programada de bypass coronario con CEC, valvular o combinada. 1077 pacientes excluidos por presentar cualquier factor de confusión relacionado con fallo agudo perioperatorio pre-renal (cualquier causa de hipotensión/malperfusión, vasoconstrictores durante el perioperatorio, reentrada en CEC/CEC prolongada), renal (nefrotóxicos y transfusión ≥ 2 hemoderivados) o post-renal (uropatía obstructiva). Determinación de la función renal preoperatoria según aclaramiento de creatinina (ClCr) por fórmula de Cockcroft-Gault. Análisis de incidencia de fallo renal agudo (FRA) postoperatorio según criterios AKIN, considerado FRA como estadio AKIN ≥ 1 (creatinina basal $\times 1,5-2$ o aumento $> 0,3$ mg/dL).

Resultados: N = 1395; grupo estatina n = 522, grupo control n = 521. El grupo estatina presentó mayor morbilidad preoperatoria: diabetes mellitus, dislipemia, tabaquismo, enfermedad cerebrovascular, enfermedad coronaria e insuficiencia renal crónica (IRC: CrCr < 60 ml/min/1,73 m²), p $< 0,003$. La terapia con estatinas preoperatoria redujo significativamente la incidencia de FRA postoperatorio (12,3% vs 31,3%; p $< 0,0001$) y necesidad de terapia renal sustitutiva (1,8% vs 7,2%; p $< 0,0001$). Dicho beneficio se mantuvo independientemente de la función renal preoperatoria (p $< 0,0001$) y del tipo de cirugía realizada (coronaria con CEC: 12,1% vs 34,9%, p $< 0,0001$; valvular: 9,0% vs. 30,0%, p $< 0,0001$; combinada: 18,1% vs 31,5%, p = 0,14). La terapia con estatinas preoperatoria se mostró como factor protector independiente del FRA (OR = 0,28; p $< 0,0001$), siendo especialmente beneficiosa en el subgrupo de pacientes diabéticos (OR = 0,16; p $< 0,0001$). La terapia con estatinas se asoció a una reducción significativa de las estancias en UCI (37,68 \pm 23,84 vs 41,88 \pm 26,84 horas) y hospitalaria postoperatorias (6,48 \pm 3,08 vs 7,04 \pm 3,59) p = 0,003.

Conclusiones: Según nuestra experiencia, la terapia con estatinas preoperatorias puede tener un efecto nefroprotector del FRA postoperatorio y la necesidad de terapia renal sustitutiva, resultando una medida eficiente al permitir la reducción de las estancias hospitalarias postoperatorias.

VALOR DE LA COMBINACIÓN DE LOS LEUCOCITOS Y LA PROCALCITONINA COMO MARCADORES DE INFECCIÓN EN EL POSTOPERATORIO PRECOZ DE CIRUGÍA CARDIACA

J. Bustamante-Munguira¹, M. Heredia-Rodríguez², M. Lorenzo², P. Jorge-Monjas², E. Gómez-Sánchez², I. Fierro³, J.F. Bermejo-Martín², J.I. Gómez-Herrerías² y E. Tamayo²

¹Hospital Universitario de la Princesa. Madrid. ²Hospital Clínico Universitario de Valladolid. ³Universidad de Valladolid.

Objetivo: La sepsis es una complicación poco frecuente en los pacientes quirúrgico-cardíacos con una elevada mortalidad. En los pacientes, fundamentalmente, intervenidos con circulación extracorpórea y más en el postoperatorio inmediato esta se puede equivocar con un cuadro de respuesta inflamatoria sistémica (SRIS). Nuestro objetivo fue obtener marcadores analíticos que nos permitan diferenciar la sepsis de los cuadros de SRIS de forma precoz y poder optimizar el tratamiento.

Métodos: Estudio prospectivo, observacional en el que se analizaron de forma consecutiva 120 pacientes intervenidos con circulación extracorpórea que presentaban un cuadro séptico frente a un grupo control de 400. Se estudiaron diferentes marcadores analíticos en el postoperatorio inmediato.

Resultados: Los valores medios de leucocitos fueron significativamente más altos en pacientes infectados que en el grupo control durante los diez primeros días postoperatorios (p $< 0,05$). Los valores de procalcitonina también fueron más elevados en el tercer y cuarto día en el grupo de pacientes con infección mostrando ambas variables un pico en el tercer día en el grupo de pacientes infectados. La proteína C reactiva no mostró variaciones significativas entre ambos grupos. El número de veces que el valor de leucocitos sobrepasó su valor medio (13.000/mm³) durante los tres primeros días más el número de veces que los valores de procalcitonina sobrepasaron su valor medio (1,7 ng/mL), fue un parámetro (rango de 1 a 6) que mostró una fuerte asociación con el riesgo de desarrollar infección. El riesgo de infección aumentó conforme aumentaba este marcador (tres veces, OR = 3,33 [1,45-7,67], cuatro veces, OR = 5,44 [2,02-14,54] y cinco o seis, OR = 13,06 [3,93-43,36]).

Conclusiones: La evaluación analítica mediante el uso combinado de leucocitos y procalcitonina en pacientes intervenidos en cirugía cardíaca durante el postoperatorio inmediato es útil en el diagnóstico precoz y monitorización de infección grave.

ANGIOSARCOMA CARDÍACO PRIMARIO EN VARÓN DE 33 AÑOS SOMETIDO A TRATAMIENTO QUIRÚRGICO Y POSTERIOR ABLACIÓN MEDIANTE RADIOFRECUENCIA

A. Redondo Palacios, E. Oliva de Anquín, S. Boi, A. Ferreira Marzal, M. Martín García, R. Muñoz Pérez, J.M. Garrido Jiménez, J. Miguelena Hycka, J. Silva Guisasaola, I. García Andrade y D. Celemín Canorea

Hospital Universitario Ramón y Cajal. Madrid.

Introducción: Los tumores cardíacos primarios son una entidad relativamente poco frecuente, y solo un cuarto de ellos, en su mayoría sarcomas, son malignos. Éstos últimos suelen tener mal pronóstico y una supervivencia muy limitada.

Objetivo: Se presenta el caso de un varón de 33 años en el que se halla masa intrapericárdica con infiltración de cavidades derechas y ruptura de aurícula derecha. Se plantea el caso para resección quirúrgica del tumor.

Métodos: El paciente se somete a intervención de exéresis del tumor, realizando una resección parcial del mismo con posterior reconstrucción de la aurícula derecha con pericardio bovino, y by-pass aorto-coronario con injerto de vena safena a coronaria derecha. El tumor recibe el diagnóstico anatómico-patológico de angiosarcoma.

Resultados: Un año más tarde se realiza estudio de imagen al paciente, hallándose en TAC y ETT nuevo crecimiento del tumor en la misma localización y de similares características. El paciente se somete a técnica de ablación mediante radiofrecuencia, con vistas a reducción del tamaño del angiosarcoma. El procedimiento se resuelve sin incidencias y en el momento actual el paciente se encuentra a la espera de estudio de seguimiento para comprobación de resultados.

Conclusiones: El angiosarcoma cardíaco es un tumor con muy mal pronóstico y escasa supervivencia, en la mayoría de los casos inferior a un año. Este se trata de un caso con una supervivencia cercana a los 2 años y en el que se aplica una técnica terapéutica, aparte de la quirúrgica, poco utilizada en estos casos como es la ablación con radiofrecuencia.

BYPASS VENA YUGULAR INTERNA-AURÍCULA DERECHA COMO RESCATE DE LA DISRUPCIÓN IATROGÉNICA DE LA VENA INNOMINADA

L. Díez Solórzano¹, J.M. Bernal¹, E. El Atrash², C. Mestres³ y J.F. Gutiérrez Díez¹

¹Hospital Universitario Marqués de Valdecilla. Santander. ²National Heart Center. ³Hospital Clínic i Provincial de Barcelona.

Introducción: La esternotomía media es la vía de abordaje más frecuente para la cirugía cardíaca y la disrupción iatrogénica de la vena innominada en su inserción en la vena cava superior es una complicación muy infrecuente pero extremadamente letal y puede provocar un grave síndrome de oclusión de la vena cava superior.

Métodos y resultados: Un paciente varón de 75 años, obeso, con historia de infarto de miocardio reciente y enfermedad coronaria de tres vasos fue programado para cirugía de revascularización miocárdica. Durante la esternotomía media y la manipulación del mediastino superior se produjo una disrupción de la inserción de la vena innominada de la vena cava superior ocasionando una hemorragia masiva. La vena innominada fue ligada de emergencia para controlar la situación. Se practicó un triple bypass coronario y debido a la enfermedad difusa fue precisa la realización de dos amplias endarterectomías. El tiempo de circulación extracorpórea fue de 248 minutos y el tiempo de isquemia miocárdica de 115 minutos. Tras intentar la desconexión de la circulación extracorpórea se objetivó un severo síndrome de vena cava superior por lo que se realizó un bypass entre la vena yugular interna izquierda y la aurícula derecha con PTFE. Se dejó la esternotomía cerrándose a las 48 horas tras comprobar que el bypass yugular-aurícula derecha estaba permeable. El paciente evolucionó hacia un distress respiratorio que requirió traqueotomía. A las 4 semanas fue dado de alta sin desarrollar un síndrome de vena cava superior.

Conclusiones: La esternotomía media es una vía de abordaje de alto riesgo que requiere de una manipulación cuidadosa. El bypass yugulo-auricular derecho es una opción quirúrgica para evitar el síndrome de la vena cava superior en los muy infrecuentes casos de disrupción de la vena innominada.

CREACIÓN DE UN ÍNDICE DE MORBILIDAD EN CIRUGÍA CARDÍACA

R. Rodríguez Lecoq¹, A. Ribera¹, N. Ferreira¹, G. Permanyer¹, P. Ortiz², F. Hornero Sos³, J.J. López⁴, J.J. Legarra⁵, F.J. Reguillo⁶, A. Torrents¹, M. Ribas¹, X. Peris¹, A. Miralles⁷ y M. Galiñanes¹

¹Hospital Universitari Vall d'Hebron. Barcelona. ²Hospital Josep Trueta. Girona. ³Consorcio Hospital General Universitario de Valencia. ⁴Hospital Universitario Central de Asturias. ⁵Hospital do Meixoeiro. Pontevedra. ⁶Hospital Clínic San Carlos. Madrid. ⁷Hospital Universitari de Bellvitge. Barcelona.

Introducción: Tradicionalmente, la evaluación de la mortalidad ajustada al riesgo ha posibilitado obtener estimaciones de la calidad de los servicios o técnicas a partir de medidas objetivas. Sin embargo, diferencias evidentes de resultados entre proveedores pueden infravalorarse mediante el cálculo de la mortalidad ajustada que, en cambio, si pueden traducirse en distinta morbilidad. Proponemos la creación de un índice estandarizado de morbilidad hospitalaria post cirugía cardíaca, MORBISCORE.

Metodología: Un comité de expertos elaboró una primera propuesta de score de morbilidad que se contrastó y modificó mediante la siguiente metodología: Inicialmente se realizó una revisión sistemática en MEDLINE de todos los artículos publicados en el 2012 sobre resultados en cirugía cardíaca para obtener un pool de indicadores candidatos a formar parte del índice. Los artículos se revisaron por pares i se extrajo la información en un formulario estandarizado, clasificando los indicadores en 7 grupos: morbilidad cardíaca, respiratoria, renal, infecciones, neurológica, pérdidas hemáticas y otras. Posteriormente se elaboró, mediante un método Delphi simplificado, un consenso formal entre expertos multidisciplinares para la selección de los indicadores más relevantes y asignación de pesos relativos a cada uno de ellos.

Resultados: La revisión sistemática, en la que se revisaron 300 artículos generó un total de 155 indicadores de morbilidad hospitalaria, los cuales, después de eliminar aquellos que se consideraron menos adecuados para la finalidad del score y de identificar indicadores muy parecidos, se resumieron en xx. Participaron en las rondas de consenso 10 profesionales (cirujanos, anestesiólogos, cardiólogos e intensivistas de 7 centros españoles).

Conclusiones: Presentamos una herramienta nueva estandarizada, encargada de valorar resultados basándonos en la morbilidad quirúrgica, de forma rigurosa, dada la relevancia de la morbilidad como indicador de calidad, a efectos descriptivos, evaluativos, económicos o de toma de decisiones.

RELACIÓN ENTRE LA CODIFICACIÓN GENÉTICA DEL ADN MITOCONDRIAL Y EL DESARROLLO DE SEPSIS EN CIRUGÍA MAYOR

J. Bustamante-Munguira¹, M.A. Jiménez-Sousa², E. Tamayo³, E. Gómez-Sánchez³, M. Heredia-Rodríguez³, J.I. Gómez-Herreras³, J.F. Bermejo-Martín³ y S. Resino²

¹Hospital Universitario de la Princesa. Madrid. ²Centro Nacional de Microbiología. Instituto de Salud Carlos III. Madrid. ³Hospital Clínic Universitario de Valladolid.

Objetivo: Alteraciones genéticas en distintos mediadores de la respuesta inmune aumentan la susceptibilidad al desarrollo de infecciones así como la mortalidad. El papel de estas alteraciones a nivel mitocondrial es prácticamente desconocido. Nuestro objetivo fue analizar si los haplogrupos de ADN mitocondrial (ADNmt) están asociados con un aumento en la susceptibilidad al desarrollo de sepsis grave después de cirugía mayor (cardíaca y abdominal) en población europea.

Método: Estudio de casos y controles en pacientes intervenidos de cirugía mayor. Se incluyeron 240 pacientes con sepsis y 267 con síndrome de respuesta inflamatoria sistémica (SIRS) como grupo control. Se realizó un subestudio en pacientes sépticos sobre la supervivencia. Para el genotipado de ADNmt se utilizó la plataforma MassARRAY de Sequenom.

Resultados: En el grupo de pacientes cardíacos, los grupos JT y el haplogrupo J presentaron mayor probabilidad de desarrollar sepsis que los pacientes con grupos HV (OR = 2,76 (IC95% = 1,27; 6,02), p = 0,010) y el haplogrupo H (OR = 3,68 (IC del 95% = 1,17; 11,54), p = 0,026). Los pacientes intervenidos de cirugía abdominal no mostraron diferencias estadísticamente significativas. La mortalidad fue de 45,4% con una mediana de supervivencia de 39 días (IC del 95%: 31,4; 46,62). El 41% (55/134) de los pacientes dentro de grupo HV murió frente a 71,4% (10/14) de los pacientes del grupo IWX (p = 0,018). El análisis de regresión de Cox ajustado mostró que los pacientes dentro del grupo IWX tenían un mayor riesgo de morir que los pacientes dentro del grupo HV (hazard ratio (HR) = 2,37 (IC95% = 1,20; 4,72), p = 0,014).

Conclusiones: Los haplogrupos mitocondriales europeos se asocian con el desarrollo de sepsis y aumento de mortalidad en los pacientes sometidos a cirugía cardíaca pero no en los pacientes sometidos a cirugía abdominal mayor.

¿SON MÁS EFICACES LAS GRAPAS DE NITINOL QUE LOS ALAMBRES?

J.M. Vignau Cano, T. Daroca Martínez, M. Gómez Vidal, A. López, A. Bermúdez, M.A. Tena Pajuelo, M. Alcántaro Montoya y D. Macías

Hospital Universitario Puerta del Mar. Cádiz.

Objetivo: Comparar dos materiales de cierre esternal, los alambres clásicos frente a las grapas esternales de nitinol.

Métodos y resultados: Estudio analítico prospectivo no aleatorizado de 497 pacientes, 208 mujeres y 289 hombres, edad media de 64,9 años. 314 fueron cerrados con alambres y 183 fueron cerrados utilizando al menos 2 gra-

pas de nitinol. En la recogida de datos se incluye el sexo, edad, diabetes, EPOC, obesidad, mama interna, apertura paraesternal, osteoporosis del hueso, reintervención, mediastinitis asociada, anchura de esternón y cirujano responsable. Sólo se incluyen para el análisis comparativo pacientes con dehiscencia completa o parcial no asociadas a mediastinitis. 18 pacientes (3'6%) sufrieron una dehiscencia pura, 10 tenían grapas y 8 alambres. 4 pacientes tuvieron signos, síntomas y cultivos compatibles con mediastinitis y fueron descartados. 16 eran obesos, 9 eran diabéticos, 7 se utilizó la mama, 4 eran EPOC, 12 eran hombres y 8 mujeres. Se comparó los resultados mediante chi cuadrado con un nivel de significancia del 0,05.

Conclusiones: Para este tamaño de muestra no existe diferencia estadísticamente significativa entre la utilización de grapas y la utilización de alambres. La obesidad, la diabetes y la utilización de mama son los factores que con más frecuencia se asocian.

PROTOCOLO DE PREVENCIÓN DE INFECCIÓN DEL SITIO QUIRÚRGICO EN CIRUGÍA CARDIACA. EVALUACIÓN DE SU EFECTIVIDAD

A. Ayaón Albarrán, L. Montes Villalobos, Z. Garcés Zuleiman, P. Luengo Mondéjar, M. García Bouza, J.F. Reguillo Lacruz, J.L. Castañón Cristóbal, J. Martinell, S. de Miguel, M. Nieto y L.C. Maroto Castellanos

Hospital Clínico San Carlos. Madrid.

Objetivo: Determinar la reducción significativa de la incidencia de mediastinitis en pacientes sometidos a cirugía cardíaca mediante esternotomía tras la aplicación de un protocolo de prevención de infección del sitio quirúrgico (PISQ), para mejorar el pronóstico tras una nueva estrategia diagnóstica y terapéutica.

Material y métodos: Tras 21 meses de la implantación de medidas pre, intra y postoperatorias, se realiza un análisis mediante propensity score (PS) con un ratio de emparejamiento de 4:1 con la serie histórica del centro. Se determinaron los factores de riesgo mediante una regresión logística binaria ponderada por el propensity score. Se realiza además un estudio de sensibilidad del PS para determinar el efecto del sesgo oculto.

Resultados: Tras la aplicación del PISQ, se intervinieron 942 pacientes mediante esternotomía entre mayo del 2011 y febrero 2013. La serie histórica fue de 4697 pacientes. Se compararon las variables preoperatorias y factores de riesgo de mediastinitis descritos en la literatura. Tras el balanceo de estos factores de riesgo mediante PS, la población obtenida fue de N = 910 (tratados) y de N = 4268 (controles). La incidencia de mediastinitis en la corte histórica del centro fue 2,1% y de 0,8% en la población del estudio. El análisis multivariante identificó como factor de riesgo la edad con un OR 1,11 IC (1,06-1,15) $p < 0,0001$ y como factor protector la aplicación del PISQ con un OR = 0,34, $p = 0,008$, IC (0,1567211-0,75).

Conclusiones: Tras 21 meses de aplicación del PISQ, se observó una reducción del 1,3% de la incidencia de mediastinitis. La aplicación de PISQ fue un factor protector independiente y la edad un factor de riesgo para el desarrollo de la misma.

MIXOMAS CARDIACOS: 10 AÑOS DE EXPERIENCIA

J.M. Vignau Cano, T. Daroca Martínez y M.A. Gómez Vidal

Hospital Universitario Puerta del Mar. Cádiz.

Objetivo: Analizar los mixomas cardíacos intervenidos en nuestro servicio en los últimos 10 años. Frecuencia, localización, forma de presentación, tamaños, diagnóstico, tratamiento y evolución.

Material y métodos: Estudio descriptivo de 29 mixomas, 10 en los primeros 5 años y 19 en los últimos. 28 localizados en la aurícula izquierda y uno en la derecha. Todos con implantación en tabique interauricular. Ocho pacientes con síntomas embólicos, 10 con síntomas constitucionales y/o disnea, 4 con palpitaciones, 5 diagnosticados de manera casual y 2 con síntomas de disfgia. 21 diagnosticados por ecocardiografía y 8 descubiertos en angio TC. Tamaños que oscilan desde 1 cm hasta 7,5 cm. Sin mortalidad postoperatoria y actualmente sin recidiva.

Conclusiones: Aumento de la incidencia anual de manera clara en los últimos 5 años debido al aumento de casos en un área geográfica de la provincia que podría ser objeto de estudio. Han llegado a suponer hasta el 1,5% de la actividad quirúrgica de nuestro servicio. Aumento del tamaño medio del mixoma en el último lustro, aumentando los síntomas constitucionales y

disminuyendo los embólicos. Curiosa aparición de síntomas de disfgia por compresión extrínseca del esófago y diagnosticados por angio TC por el servicio de Digestivo.

ANALGESIA EPIDURAL EN EL POSTOPERATORIO INMEDIATO DEL BYPASS AORTO-BIFEMORAL: EXPERIENCIA INICIAL

R. Muñoz García, A. Sadek Dorgham, C. Pingel Velasco, J.F. Valderrama Marcos y J. Gutiérrez de Loma

Hospital Regional Universitario Carlos Haya. Málaga.

Objetivo: El control del dolor abdominal en el postoperatorio del by-pass aorto-bifemoral y la disminución de complicaciones, son uno de los pilares fundamentales en éste tipo de cirugía. Nuestro objetivo es determinar si el catéter de analgesia epidural tiene mejor resultado que una analgesia reglada y una menor incidencia de complicaciones.

Métodos: Entre enero de 2011 y mayo de 2013 se seleccionaron 28 pacientes, 27 varones y 1 mujer, con edades comprendidas entre los 42 y 76 años, separados en dos grupos; A: pacientes con catéter epidural, y B: pacientes sin catéter epidural, quienes recibieron analgesia intravenosa estándar. Como antecedentes y factores de riesgo cardiovascular: 3 pacientes con diabetes mellitus, 16 con hipertensión, 14 con hipercolesterolemia, 22 fumadores y 4 bebedores. La indicación para el by-pass fue: síndrome de Leriche (11), aneurisma de aorta abdominal (10), enfermedad arterial periférica (6), y una coartación de aorta abdominal (1).

Resultados: Un 39% de los pacientes pertenecían al grupo A y un 61% al grupo B. Un 45% del grupo A inició tolerancia al segundo día de la cirugía Vs un 59% de los pacientes del grupo B. Aparecieron complicaciones en un 35% del total de los pacientes, siendo de estos en un 40% de los pacientes portadores de catéter. La estancia media en planta para los pacientes con catéter fue de 9,45 días vs 8,23 días en los pacientes sin catéter.

Conclusiones: Podemos afirmar que el implante de un catéter no es un método inocuo y puede alterar el curso normal de un postoperatorio. Afirmamos que en nuestro servicio el uso del catéter epidural no aporta un beneficio claro, requiriendo una curva de aprendizaje que minimice las complicaciones con un mejor manejo de la analgesia concomitante.

RED DE CHIARI GIGANTE CON FORMA DE CONO INVERTIDO FENESTRADO EN PACIENTE CON FORAMEN OVAL PERMEABLE E HISTORIA MÉDICA DE ACCIDENTE CEREBROVASCULAR

G. Laguna Núñez, N. Arce Ramos, M. Blanco Sáez, E. Fulquet Carreras, H. Valenzuela Livia, P. Pareja Peláez, C. Ortega Loubon, S. Di Stefano, M. Fernández Gutiérrez, J.R. Echevarría Uribarri y Y. Carrascal Hinojal

Hospital Clínico Universitario de Valladolid.

Objetivo: Varios artículos científicos han reportado la asociación entre foramen oval permeable, la presencia de red de Chiari y la aparición de accidente cerebrovascular (ACV), sin una clara explicación fisiopatológica.

Métodos: Presentamos el caso de un varón de 78 años, con historia clínica de ACV de características embólicas, sin patología cerebrovascular asociada, que refiere disnea progresiva hasta hacerse de mínimos esfuerzos (CF III NYHA). El ecocardiograma transesofágico reveló insuficiencia mitral severa degenerativa e insuficiencia tricuspídea severa funcional, foramen oval permeable con flujo turbulento aurícula izquierda-aurícula derecha y una prominente red de Chiari con forma de cono invertido y fondo de saco fenestrado, cuyo extremo distal se extendía hasta el foramen oval.

Resultados: El paciente fue sometido a cirugía cardíaca bajo circulación extracorpórea; se procedió a recambio valvular mitral, anuloplastia tricuspídea y cierre de foramen oval mediante sutura simple. En la aurícula derecha podía observarse una gran red de Chiari con forma de fondo de saco fenestrado de 6,2 x 6 cm que fue extirpada en su totalidad.

Conclusiones: En el caso expuesto, la morfología de la red de Chiari, la dinámica y su posición, podrían explicar la fisiopatología de una embolia paradójica. La forma de fondo de saco facilitaría el éxtasis sanguíneo y la trombosis, la morfología de cono invertido facilitaría la movilización del trombo hasta la zona fenestrada y la proximidad entre dicha zona y el foramen oval permeable podría explicar la aparición de un embolismo paradójico, especialmente durante la diástole auricular y las maniobras de Valsalva. En conclusión, presentamos un caso de una prominente red de Chiari con una morfología especial en un paciente con insuficiencia mitral y tricuspídea severas, foramen oval permea-

ble e historia médica de ACV previo. Raramente, estos pacientes con dicha asociación presentan embolias paradójicas, pero en este caso concreto, podría ser una hipótesis válida.

RESULTADOS DE LA TÉCNICA DE MINISTERNOTOMÍA INFERIOR PARA CARDIOPATÍAS CONGÉNITAS-ESTRUCTURALES: NUESTROS 100 PRIMEROS CASOS

M. García Vieites, V. Bautista Hernández, L. Fernández Arias, D.F. Vázquez Echeverry, C. Pradas Irún, C. Velasco García de Sierra, F. Portela Torrón y J.J. Cuenca Castillo

Complejo Hospitalario Universitario A Coruña.

Objetivo: El objetivo del presente estudio es comunicar los resultados de nuestros 100 primeros casos intervenidos por cirugía mínimamente invasiva mediante técnica de ministernotomía inferior (MEI) en pacientes pediátricos y adultos con cardiopatías congénitas-estructurales.

Métodos: Desde enero de 2010 hasta septiembre de 2013, fueron intervenidos mediante MEI 100 pacientes consecutivos (60 mujeres y 23 adultos) con una media de edad en el momento de la cirugía de 13 años (rango: 4 meses-80 años). Los procedimientos quirúrgicos realizados fueron cierre de CIA OS (n = 57), cierre de CIV (n = 23), corrección de canal AV (n = 9), cierre de CIA SV (n = 5) cierre de CIA OS + plastia tricúspide con anillo (n = 4), sustitución valvular mitral (n = 1) y corrección de cor triatriatum (n = 1). Se recogieron datos intrahospitalarios y de seguimiento, así como, resultados cosméticos.

Resultados: Los pacientes se intervinieron sin complicaciones. Dos adultos fueron reconvertidos a esternotomía media sin incidencias. La media de tiempo de CEC y pinzamiento aórtico fue de 56 y 32 min, respectivamente. El 95% de los pacientes fueron extubados en las 8 primeras horas postoperatorias. Un 13% precisó transfusión de hemoderivados en el postoperatorio inmediato. No hubo reoperaciones, ni infecciones profundas de la herida quirúrgica-mediastinitis. La estancia media postoperatoria en UCI y planta fue de 2 y 4 días, respectivamente. Para un seguimiento medio de 1 año, no existen defectos residuales significativos en la ecocardiografía ni ha habido reintervenciones ni reoperaciones por ningún motivo. Con respecto al resultado cosmético, un 85% de los pacientes le otorgan el mejor resultado posible.

Conclusiones: La MEI puede realizarse de manera segura y con excelentes resultados quirúrgicos y cosméticos. Este abordaje es aplicable a un amplio espectro de pacientes con cardiopatías congénitas-estructurales, desde lactantes a pacientes ancianos.

COMUNICACIÓN INTERVENTRICULAR POSTERIOINFERIOR POSTINFARTO: CIERRE QUIRÚRGICO CON TÉCNICA DE DAVID MODIFICADA

M. Bueno Codoñer, J.M. González Santos, J. López Rodríguez, M.J. Dalmau Sorlí, E. Arnaiz García, A. Arévalo Abascal y F. Nieto Ballesteros

Hospital Universitario de Salamanca.

Introducción: Las técnicas más empleadas para el cierre de la comunicación interventricular postinfarto son tres: 1. Cierre directo del defecto con parche, con/sin escisión de tejido infartado, 2. Técnica de Muehrcke (cierre directo del defecto con parche y segundo parche sobre tejido infartado en pared libre) y 3. Técnica de exclusión de David (exclusión con parche de la zona de septo infartado separando la circulación de ambos ventrículos y cierre de ventriculotomía con sutura reforzada).

Caso clínico: Varón de 57 años que acude a urgencias por dolor precordial de 24 horas de evolución asociado a cortejo vegetativo. El ECG muestra elevación de ST y ondas Q en cara inferior. Se somete a cateterismo urgente que objetiva oclusión de CD en tercio medio, realizándose trombectomía e implante de 3 stents en CD con buen resultado. Al segundo día evoluciona con clínica de insuficiencia cardíaca, deterioro del estado general, hipotensión y taquicardia. Se realiza ecocardiograma que visualiza probable rotura de septum interventricular. Se confirma mediante ventriculografía la presencia de CIV posteroinferior y se descarta la existencia de nuevas lesiones coronarias. Se realiza cirugía urgente mediante "técnica de exclusión de David" modificada. En este caso se empleó una combinación de las técnicas descritas por Muehrcke y David. Según técnica de David, se empleó un parche de pericardio bovino para cierre de la CIV, que excluye de la circulación el ventrículo izquierdo adyacente a la rotura del septo. La modificación consistió en completar el procedimiento con el segundo parche como en la técnica descrita por Muehrcke, cerrando el defecto

y suturado en la superficie epicárdica apoyado en tejido miocárdico sano para evitar el desgarro del tejido friable recién infartado.

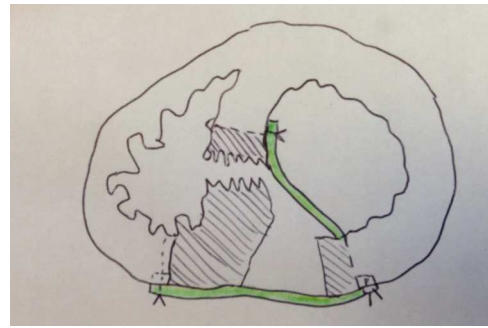


Figura Cierre con doble parche. Parche 1: cierre de exclusión de CIV. Parche 2: cierre superficial del defecto.

RESECCIÓN PRECOZ DE MIXOMA EMBOLÍGENO Y EMBOLIZACIÓN DE FRAGMENTOS TUMORALES

D.I. Hervas Sotomayor, D. Valencia Núñez, P. Maiorano Luliano, G. Sauchelli Faas, I. Pernía Oreña, J. Arias Dachary, M.T. Conejero Jurado, C. Merino Cejas, J. Casares Mediavilla, J. Moya González, P. Alados Arboledas e I. Muñoz Carvajal

Hospital Universitario Reina Sofía. Córdoba.

Objetivo: El mixoma es el tumor cardíaco primario más frecuente. Produce síntomas similares a los de la estenosis mitral, pueden presentarse con clínica de insuficiencia cardíaca, respiratoria o complicaciones como émbolos tumorales.

Métodos: Presentamos el caso de una paciente de 57 años de edad, que presenta hemiparesia derecha, afasia y desviación de la comisura bucal, se realiza TAC con signos precoces de infarto agudo en territorio de ACMI corroborando con TC perfusión, Angiotac TSA se observa afectación de la perfusión en el territorio de la ACMI con imagen compatible de trombo en T. Se realiza TIV, con tromboaspiración de material; en TAC de control infarto establecido de Arteria cerebral media, sin signos de sangrado. Posteriormente insuficiencia respiratoria, cuadro de edema agudo de pulmón, requiriendo IOT. Se realiza ETT con función biventricular conservada, en aurícula izquierda se observa masa de 3 x 2 cm adherida al septo interauricular con parte móvil que prolapsa por válvula mitral sin causar obstrucción, que podría corresponderse a mixoma. Posteriormente paciente presenta isquemia de miembros inferiores. Se decide intervención a pesar de 72 horas tras ACV por inestabilidad hemodinámica con resección completa de masa auricular por abordaje transeptal, posteriormente embolectomía de pierna izquierda con salida de gran material trombótico mixomatoso, tras el procedimiento la paciente presenta síndrome compartimental que requiere fasciotomía.

Resultados: Postoperatorio favorable, no aumento de las complicaciones neurológicas iniciales, recuperando movilidad derecha paulatina con ayuda de rehabilitación. Diagnóstico anatomopatológico mixoma cardíaco.

Conclusiones: Las complicaciones por embolización de los mixomas auriculares son relativamente frecuentes; poca literatura ha sido descrita sobre la embolización de fragmentos tumorales y el momento indicado de realizar resección del mixoma, sea esta precoz o tardía, asumiendo el riesgo-beneficio de la anticoagulación precoz luego de ACV por mixoma embolígeno.

RELEVANCIA DE LA DETECCIÓN DE TUMORES PRIMARIOS CARDIACOS EN NUESTRO MEDIO

D.I. Hervas Sotomayor, D. Valencia Núñez, P. Maiorano Luliano, G. Sauchelli Faas, I. Pernía Oreña, J. Arias Dachary, M.T. Conejero Jurado, C. Merino Cejas, J. Casares Mediavilla, J. Moya González, P. Alados Arboledas e I. Muñoz Carvajal

Hospital Universitario Reina Sofía. Córdoba.

Objetivo: El objetivo de este estudio es revisar la experiencia de nuestro servicio de los tumores cardíacos primarios en los últimos 8 años, presentación clínica, tipo histológico más frecuente, supervivencia, recidiva y complicaciones médicas.

Material y métodos: Se identificó una serie de casos retrospectivos de 26 pacientes que fueron sometidos a resección de tumoración cardíaca entre 2005 y

2013. Se analizó la asociación entre varios factores que podrían modificar la evolución de la enfermedad, su mortalidad y principales complicaciones pre y posquirúrgicas.

Resultados: La edad promedio fue de 59 ± 4 años; el 73% de los casos fueron mujeres. La presentación clínica más frecuente fue la disnea en el 57% de los casos, seguido de embolismos. El 77% fueron tumores benignos, siendo el tipo histológico más frecuente el mixoma. Dentro de los tumores malignos el sarcoma fue el más frecuente. La localización más habitual la aurícula izquierda. El 15% de las tumoraciones cardíacas produjeron obstrucción valvular con inestabilidad hemodinámica con necesidad de cirugía urgente. El abordaje quirúrgico más frecuente fue el transeptal. En 2 pacientes se utilizó parche de pericardio autólogo para reparar el defecto interauricular. La mortalidad intraoperatoria fue del 3,8%.

Conclusiones: Los tumores cardíacos primarios constituyen una patología poco frecuente, con gran relevancia clínica. Aproximadamente 77% de los tumores encontrados son benignos y de estos, más del 80% de los casos son mixomas. Su supervivencia es alta y su recidiva baja. La mayoría de los tumores malignos primarios son sarcomas, a pesar del tratamiento quirúrgico agresivo el pronóstico es malo, con mortalidad elevada. Las manifestaciones clínicas no son específicas y aparecen cuando el tumor alcanza gran tamaño y dependen de su localización e interferencia con la hemodinámica del paciente, frecuentemente embolizan por lo cual su detección y manejo oportuno, puede disminuir este tipo de complicaciones.

SÍNDROME ANTIFOSFOLÍPIDICO Y CIRUGÍA CARDIACA: IMPORTANCIA DEL CONTROL DE LA ANTICOAGULACIÓN INTRAOPERATORIA

E. Roselló Díez, C. Muñoz Guijosa, T. Koller, S. Casellas Casanovas, E. Astrosa Martín, O. Cuevas Herrerros, I. Julià Amill, A. Ginel Iglesias, J. Montiel Serrano y J.M. Padró Fernández

Hospital de la Santa Creu i Sant Pau. Barcelona.

Objetivo: Evaluar la importancia del manejo individualizado de heparina-protamina en una paciente afecta de síndrome antifosfolipídico (SAP) intervenida de sustitución valvular mitral.

Métodos: Se recogieron muestras sanguíneas en diferentes momentos de la cirugía (ver tabla) y se realizaron cuatro pruebas de coagulación distintas: tiempo de coagulación activado (TCA), medición de heparina circulante mediante Hepcon Hemostasis management system (Hepcon HMS, Medtronic, Minneapolis), tromboelastometría (ROTEM® Pentapharm GmbH, Munich, Germany) y tiempo de tromboplastina activado (TTPa). Se administraron 3,5 mg/kg de heparina para conseguir un TCA > 800 s. según los protocolos de anticoagulación para el SAP. Se calculó la dosis de protamina a administrar en base al HMS y se analizó la evolución del sangrado postoperatorio.

Resultados:

	TCA (seg)	TTPa (ratio)	HMS (mg)*	INTEM (CT-seg)	HEPTEM (CT-seg)	Protamina administrada (mg)
Basal	165	1,9	—	—	—	—
Tras 200 mg Heparina	999	> 13	—	3893	361	—
Desconexión CEC	999	> 13	66	1750	349	45
Salida quirófano	480	> 13	26	—	—	20

*mg de protamina calculada a administrar.

Al llegar a la UCI, tras 65 mg de protamina, el sangrado era de 220 ml. Durante la siguiente hora sangró 345 ml más. De acuerdo al HMS se administraron 20 mg de protamina (85 mg en total):

1ª h UCI	261	6,3	17	474	291	20
----------	-----	-----	----	-----	-----	----

En la segunda hora el débito fue de 255 ml, pero según los resultados del HMS y ROTEM no precisaba más protamina:

2ª h UCI	167	2,1	0	257	243	0
----------	-----	-----	---	-----	-----	---

En la tercera hora sangró 80 ml y luego 20-30 ml/h.

Conclusiones: El manejo individualizado de heparina-protamina basado en el HMS es muy importante en el síndrome antifosfolipídico, ya que en nuestra paciente supuso una dosis menor de protamina (ratio protamina-heparina: 0,42) que la que se habría administrado en base al TCA (ratio 1:1), consiguiendo un buen control del sangrado.

TERAPIA DE PRESIÓN NEGATIVA COMO MEDIDA PREVENTIVA DE COMPLICACIONES DE HERIDA QUIRÚRGICA EN DISPOSITIVOS CARDIACOS IMPLANTABLES

L.M. Nuila Durán, P. Castro Vera, J.F. Valencia, E. Berruti, A. Abdul Reda, F. Gomera Martínez, M. Esteban Molina, M. Calleja Hernández y J. Lara Torrano

Hospital Universitario Virgen de las Nieves. Granada.

Objetivo: Nos planteamos el modo de reducir comorbilidad y/o costes ligados a las complicaciones del acto quirúrgico en estimulación cardíaca mediante el uso de dispositivos de presión negativa (PICO).

Material y métodos: Presentamos el estudio comparativo, coste/efectivo, con duración de 12 meses, de 50 pacientes sometidos de manera consecutiva a implante/cambio de generador de dispositivos DAI/TRC durante los meses de marzo-2013 y febrero-2014 en los cuales se ha utilizado Terapia de Presión Negativa (PICO). Como grupo control se incluyen 50 pacientes con procedimiento quirúrgico similar en quienes no se utilizó dicho sistema de Terapia de Presión Negativa.

Resultados: Se comparan los grupos en cuanto a variables de base (edad, sexo, antiagregación, anticoagulación), complicaciones relacionadas con el procedimiento quirúrgico (hematoma, decúbito) y aspectos relacionados con la economía de la salud (incremento de procedimientos quirúrgicos extraordinarios, incremento de estancias hospitalarias y tratamientos farmacológicos complementarios).

Conclusiones: El implante de desfibriladores automáticos es en el momento actual un procedimiento habitual. El exquisito cuidado de la asepsia y la técnica quirúrgica constituyen la mejor garantía de un índice bajo de complicaciones a medio y largo plazo. Sin embargo, según nuestros resultados, la Terapia de Presión Negativa constituye una herramienta eficaz preventiva, con beneficios desde el punto de vista coste/efectividad.

ESTUDIO COMPARATIVO ENTRE DISPOSITIVO DE NITINOL Y ALAMBRE CONVENCIONAL PARA EL CIERRE ESTERNAL

I. Pernía Oreña, J.J. Otero Forero, P. Maiorano Iuliano, G. Sauchelli Faas, D. Hervas Sotomayor, J. Arias Dachary, C. Merino Cejas, P. Alados Arboleda, J. Moya González, M.T. Conejero Jurado, J. Casares Mediavilla, D. Valencia Núñez e I. Muñoz Carvajal

Hospital General Universitario Reina Sofía. Córdoba.

Objetivo: La dehiscencia esternal es una complicación grave de la cirugía cardíaca, esto lleva a la evolución de nuevas técnicas para el cierre de la esternotomía con el fin de disminuir la prevalencia. El objetivo de este estudio es comparar los resultados del cierre con grapas termorreactivas de nitinol con respecto a los pacientes en los que se lleva a cabo un cierre convencional con hilos de acero.

Material y métodos: Se trata de comparar dos grupos de pacientes, 100 de ellos cerrados con grapas de nitinol y 100 cerrados con alambres convencionales, teniendo en cuenta criterios de riesgo de dehiscencia en todos los pacientes (Sexo, EPOC, DM, IMC > 30, uso de LIMA, etc). Se realiza seguimiento de los pacientes a los 7 y 30 días. Se compara la incidencia de dehiscencia esternal y mediastinitis en ambos grupos y su posible relación con otros factores recogidos. Además se registra la necesidad de reoperación y la mortalidad en cada grupo.

Resultados: No se encontraron diferencias significativas entre ambos grupos en ninguno de los objetivos principales.

Conclusiones: El cierre con grapas termorreactivas es al menos tan seguro como el cierre convencional, si bien el uso de grapas se reserva para pacientes cuyo esternón impresiona de mayor riesgo de dehiscencia.

RESULTADOS INICIALES DE UN PROTOCOLO EN CIRUGÍA CARDIACA DE EXTUBACIÓN EN QUIRÓFANO

E.M. Aguilar Blanco, O.J. Leal, S. Badía, M. Orts, M.A. Santos, C. Figueroa, G. Martín, R. Celemín, S. Pacheco, A. Reyes, C.M. Calle, J. Bustamante, A. Sarraj y G. Reyes

Hospital Universitario de la Princesa. Madrid.

Objetivo: Recientemente en nuestro centro se ha incorporado un protocolo de Ultra Fast-track. Analizamos los resultados iniciales de la extubación en quirófano en pacientes intervenidos de cirugía cardíaca mayor.

Métodos: Se incluyeron de forma prospectiva todos aquellos pacientes intervenidos de cirugía cardíaca en los cuales se realizó extubación en quirófano desde

noviembre del 2013 hasta hoy (n = 15). Se decidió la extubación de pacientes en quirófano según consenso entre los servicios de Anestesiología, Medicina Intensiva y Cirugía Cardíaca, debiéndose cumplir además los siguientes criterios: paciente consciente, tranquilo, colaborador, con dolor controlado; temperatura corporal > 36°; SatO₂ > 95% con FiO₂ < 0,5 en ventilación espontánea y volumen corriente al menos 5 ml/kg; no sangrado activo; no signos de isquemia; baja necesidad de aminas, sin signos de taquiarritmias o irritabilidad ventricular; Hb > 8 g en valvulares o Hb > 9 g en coronarios; pH > 7,3 y Potasio > 4 mEq/l. Se realizó la perfusión en normotermia en todos los pacientes. **Resultados:** La edad media fue 66 ± 14 (rango: 36-90) años siendo el 40% mujeres. Se realizó cirugía coronaria sin CEC en 2 pacientes, sustitución valvular aórtica (miniesternotomía en 4 pacientes y esternotomía total en otros 4) uno con reemplazo de aorta ascendente, reemplazo mitral en 4 pacientes (3 mediante esternotomía y 1 por minitoracotomía derecha) y un cierre de CIA por minitoracotomía derecha. El Euroscore medio fue 5,4 ± 4,7%. Los tiempos de CEC y clampaje fueron 71 ± 37 minutos y 41 ± 27 minutos respectivamente. Un paciente presentó FA postoperatoria y otro, infección superficial de la esternotomía. La estancia media en UCI fue 1,1 ± 0,6 días con una estancia total de 7,3 ± 2,8 (rango: 4-15) días. Ningún paciente necesitó nueva intubación ni reintervención durante el ingreso. No hubo mortalidad quirúrgica. **Conclusiones:** La introducción de un protocolo de Ultra Fast-Track en cirugía cardíaca es segura y ofreciendo buenos resultados clínicos.

UTILIDAD DE LA RESONANCIA MAGNÉTICA CARDÍACA EN LA EVALUACIÓN DE LOS TUMORES INTRATORÁCCICOS: TIMOMA ESTADIO IV IRRESECCABLE

A. Ferreira Marzal, J.M. Garrido Jiménez, E. Oliva de Anquín, S. Boi, M. Martín García, J. Miguelena Hycka, J. Silva Guisasaola, A. Redondo Palacios, I. García Andrade, D. Celemín Canorea y R. Muñoz Pérez

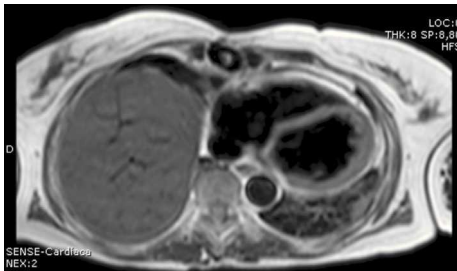
Hospital Universitario Ramón y Cajal. Madrid.

Objetivo: La clasificación histológica de los timomas no resulta suficiente para distinguir los tumores biológicamente benignos de los malignos. El grado de invasión o el estadio tumoral es el factor más importante para la supervivencia general. Los timomas estadio-IV, considerados inicialmente irresecables precisan de una evaluación minuciosa, pues el pronóstico sin tratamiento quirúrgico es infausto. La RMN es la prueba más idónea para evaluar el grado de reseccabilidad de los timomas. Para ilustrar este hecho presentamos el caso de un timoma intrapericárdico-primario y las dudas diagnósticas planteadas.

Métodos: Mujer de 64 años de edad con astenia y pérdida de peso, con aparición progresiva de disnea hasta hacerse de mínimos esfuerzos. Se programa Ecocardiografía, TC y RMN.

Resultados: Ecocardiografía: masa adyacente a la pared de la aurícula derecha, con efecto compresivo. TC toraco-abdominal: masa de 12 × 8 × 10 cm que afecta a mediastino anterior y medio, que parece extenderse desde la celda tímica hasta el pericardio, rodeando los vasos mediastínicos, con efecto compresivo de cava superior. Biopsia por punción: Timoma-B1. Tas valoración del TC se cataloga de Timoma estadio-IV irresecable. Sin embargo, la RMN descarta vinculación de la masa con la celda tímica (Timoma intrapericárdico-primario), localizado entre ambas hojas pericárdicas, rodeando los vasos mediastínicos, alcanzando un tamaño de 11 × 8,5 cm. La valoración de la RMN determinó la localización y plano de disección entre estructuras, decidiéndose tratamiento quirúrgico y Tomoterapia. Un año más tarde la paciente está asintomática y con el timoma en remisión.

Conclusiones: La RMN es superior a la TC, determinando con mayor precisión las interfaces tisulares, permitiendo una distinción entre invasión tumoral y patrón reactivo-inflamatorio. La consideración de un Timoma estadio-IV condiciona habitualmente su catalogación de irresecable. Debe utilizarse la RMN para no excluir de forma errónea a pacientes del tratamiento quirúrgico citoreductor.



REPARACIÓN VALVULAR AÓRTICA TRAS EXÉRESIS DE MIXOMA CARDÍACO CON IMPLANTACIÓN EN BORDE LIBRE DE VELO NO CORONARIO

M. Blanco Sáez, G. Laguna Núñez, Y. Carrascal Hinojal, M. Fernández Gutiérrez, H. Valenzuela Livia, P. Pareja Peláez, C. Ortega Loubon, N. Arce Ramos, S. Di Stefano, J.R. Echevarría Uribarri y E. Fulquet Carreras

Hospital Clínico Universitario de Valladolid.

Objetivo: Los mixomas cardíacos de implantación valvular son una entidad extremadamente rara, siendo aún más infrecuente la localización en las válvulas aórtica o pulmonar en lugar de las válvulas auriculoventriculares. Plantean gran dificultad en el diagnóstico diferencial con el fibroelastoma papilar cardíaco (tumor valvular más frecuente), pero sobre todo, con vegetaciones en el contexto de una endocarditis infecciosa.

Métodos: Mostramos el caso de una paciente mujer, de 62 años de edad, con antecedentes personales de hipertensión arterial, intervenida previamente de enfermedad varicosa y quistes mamarios simples. Encontrándose la paciente previamente asintomática, se le detecta desdoblamiento del segundo ruido cardíaco, por lo que se realiza ecocardiograma transtorácico en el cual se objetiva una masa sobre el borde libre del velo no coronario de la válvula aórtica, que prolapsa al interior de ventrículo izquierdo durante la diástole, compatible con fibroelastoma. La paciente permanece afebril, con hemocultivos negativos y sin signos de infección, descartándose endocarditis infecciosa activa, siendo diagnosticada de tumoración móvil sobre válvula aórtica.

Resultados: La paciente es sometida a cirugía cardíaca bajo circulación extracorpórea; en borde libre de velo no coronario de válvula aórtica se visualiza masa de 1 centímetro de diámetro máximo con pedículo infiltrante hacia cara ventricular del velo; se procedió a exéresis amplia de masa tumoral y reconstrucción del defecto del velo con parche de pericardio autólogo. El análisis anatomopatológico definitivo postoperatorio reveló mixoma sobre velo de válvula aórtica.

Conclusiones: El mixoma es el tumor cardíaco primario más frecuente, siendo la localización más común la aurícula izquierda. Los mixomas cardíacos valvulares son una entidad poco común y suelen estar situados sobre la cara ventricular de las válvulas auriculoventriculares antes que sobre los velos de la válvula aórtica o pulmonar. El tumor valvular más frecuente es el fibroelastoma papilar, planteando un importante diagnóstico diferencial en el caso presentado.

INSUFICIENCIA CARDÍACA CONGESTIVA DIASTÓLICA POR QUISTE PERICÁRDICO GIGANTE INFECTADO

M. Blanco Sáez, J.R. Echevarría Uribarri, Y. Carrascal Hinojal, H. Valenzuela Livia, G. Laguna Núñez, P. Pareja Peláez, C. Ortega Loubon, N. Arce Ramos, S. Di Stefano, M. Fernández Gutiérrez y E. Fulquet Carreras

Hospital Clínico Universitario de Valladolid.

Objetivo: Los quistes pericárdicos son infrecuentes y cuando aparecen comúnmente son asintomáticos. Esto, permite una progresión silenciosa en el tiempo, pudiendo debutar con síntomas de compromiso hemodinámico por compresión de cavidades cardíacas. En estos casos la exéresis quirúrgica es el tratamiento de elección.

Métodos: Paciente mujer, de 65 años, con antecedentes personales de hipertensión arterial, dislipemia y artritis reumatoide en tratamiento corticoideo e inmunodepresor. La paciente consulta por disnea progresiva de un mes de evolución, tos y ortopnea. Se detecta derrame pleural bilateral. El ecocardiograma transtorácico muestra quiste pericárdico gigante que comprime cavidades cardíacas. La tomografía computerizada y la resonancia magnética confirman el hallazgo de masa quística (13 × 8 × 6 centímetros), que rodea las cuatro cavidades cardíacas, diagnosticándose quiste pericárdico con compromiso hemodinámico severo. Presenta hemocultivos negativos y serología para hidatidosis positiva para IgG, negativa para IgE.

Resultados: La paciente es sometida a cirugía cardíaca bajo circulación extracorpórea. Se visualiza estructura quística que comienza en cara anterior de aurícula derecha y llega hasta la cara inferior de ambos ventrículos, con contenido hemorrágico y granulomatoso. Se realiza quistectomía cardíaca. El estudio anatomopatológico es compatible con quiste pericárdico y el análisis microbiológico es positivo para *Streptococcus Cristatus*, *Gemella Morbillorum* y *Aerococcus Urinae*.

Conclusiones: Los quistes son el tumor pericárdico benigno más común y rara vez ocasionan sintomatología; de hacerlo, pueden provocar sepsis por rotura (por contenido bacteriano), taponamiento cardíaco y/o síntomas por compresión bronquial y cardíaca. La hemorragia intraquística es rara sin traumatismo torácico, pero es frecuente cuando comprime cavidades cardíacas, por el traumatismo mecánico continuo sobre el quiste. Comúnmente solo requieren seguimiento clínico, pero ante la aparición de sintomatología, es necesaria la exéresis quirúrgica. Para el origen de la infección intraquística, se plantea la hipótesis que bacteriemias de origen urinario y/o bucofaringeo provocasen la sobreinfección del mismo, en paciente con tratamiento inmunosupresor crónico.

CASE REPORT: RECURRENCIA TEMPRANA DE UN HISTIOCITOMA FIBROSO MALIGNO

L. Reija López¹, A. Granda Bauza¹, J.M. Martínez Cereijo¹, A. Narváez Muñoz¹, J.L. Sierra Quiroga¹, J. Rubio Álvarez¹, A.L. Fernández González¹, B. Adrio Názar¹, J. García Carro¹ y C. Delgado Domínguez²

¹Complejo Hospitalario Universitario de Santiago. ²Hospital Clínic i Provincial de Barcelona.

Los tumores son responsables de solo 1 de cada 500 cirugías cardíacas. Pero según diversos autores, también son las patologías de menor supervivencia. El histiocitoma fibroso maligno (HFM) es un tumor poco frecuente del corazón, y los pacientes que lo presentan, tienen un pronóstico infausto. El tratamiento del HFM comprende cirugía, quimioterapia y radioterapia, aunque la supervivencia es considerada inferior a 12 meses. La recurrencia local, reportada en las series tumorales, tras una resección "completa" es del 51%. Presentamos el caso de un HFM, cuyo origen se encuentra en la vena pulmonar superior izquierda, envolviendo la pared de la aurícula izquierda y protruyendo a través de la válvula mitral, subsidiaria de cirugía urgente, que, tras realizarse una resección completa de la masa tumoral, la recurrencia local fue detectada un mes después de la cirugía. En este caso no subsidiario de radioterapia ni quimioterapia, la supervivencia fue de 5 meses.

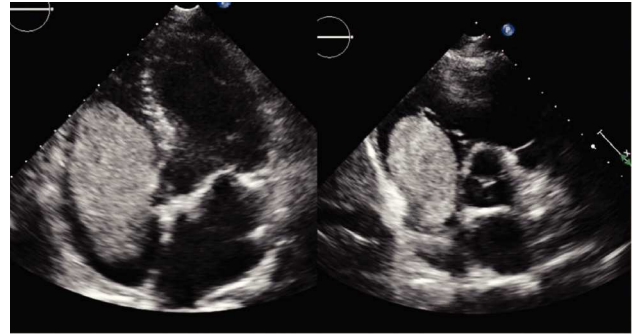
CARCINOMA RENAL DE CÉLULAS CLARAS CON EXTENSIÓN A AURÍCULA Y VENTRÍCULO DERECHOS: EXÉRESIS EN PARADA CIRCULATORIA CON PROTECCIÓN CEREBRAL ANTERÓGRADA SIN HIPOTERMIA PROFUNDA

L. Fernández Arias, M. García Vieites, D. Vázquez Echeverri, C. Pradas Irún, C. Iglesias Gil, C. Velasco García de Sierra, V. Mosquera Rodríguez, F. Estévez Cid, J.M. Herrera Noreña y J.J. Cuenca Castillo

Complejo Hospitalario Universitario A Coruña.

Presentamos el caso de un paciente varón de 49 años que consulta por distensión abdominal, pesadez epigástrica y edema en miembros inferiores. La tomografía computarizada (TC) tóraco-abdominal muestra una masa renal derecha de 90 x 70 mm sugestiva de carcinoma de células renales y una imagen intraluminal en vena renal derecha compatible con trombo mural que se extiende a vena cava inferior y aurícula derecha. La resonancia magnética (RM) confirma los hallazgos mostrando el trombo tumoral que ocupa la vena renal derecha, vena cava inferior suprarrenal, aurícula derecha y alcanza el ventrículo derecho. Se realiza un ecocardiograma transtorácico (ETT) para definir mejor de la afectación cardíaca. Se demuestra una masa en vena cava inferior y aurícula derecha, prolapsando a través de la válvula tricúspide en ventrículo derecho (VD) y tracto de salida del VD. Se objetiva gradiente transvalvular compatible con estenosis tricúspide leve sin regurgitación. Se decide planificar la intervención quirúrgica en colaboración con el servicio de Urología. Tras realizar una nefrectomía derecha se realiza bajo circulación extracorpórea (CEC) auriculotomía derecha para acceder al tumor. Con el objetivo de evitar la coagulopatía y otros efectos secundarios de la hipotermia se realiza parada circulatoria (PC) con protección cerebral anterógrada en hipotermia leve. Se extrae gran masa desde la aurícula derecha, tras liberarla a nivel de vena renal. El tiempo de PC fue de 9 minutos. La saturación cerebral de oxígeno se mantuvo estable en todo momento. El paciente no presentó complicaciones neurológicas ni otras complicaciones en relación a malperfusión visceral. Evolucionó de forma favorable y fue dado de alta 9 días tras la intervención quirúrgica. La anatomía patológica de la masa la describe como una estructura

vascular venosa con trombo constituido por un carcinoma renal de células claras. Disponemos de imágenes de TC, RM y ETT, además de fotografías de la masa tras exéresis.

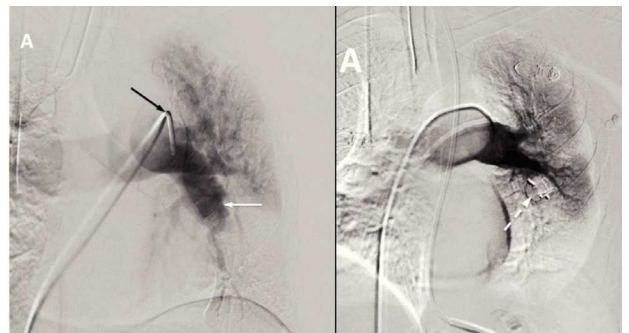


LIBERACIÓN SINCRONIZADA EN PARALELO DE VASCULAR PLUGS: UNA NUEVA TÉCNICA PARA EL TRATAMIENTO DE ANEURISMAS GIGANTES DE ARTERIA PULMONAR

L. Fernández Arias, V. Mosquera Rodríguez, M. García Vieites, D. Vázquez Echeverri, C. Pradas Irún, I. Cao González, M. Marini Díaz, I. Otero González, C. Iglesias Gil, C. Velasco García de Sierra, F. Estévez Cid, J.M. Herrera Noreña y J.J. Cuenca Castillo

Complejo Hospitalario Universitario A Coruña.

Presentamos el caso de un paciente de 52 años que ingresa por hemoptisis masiva. Entre sus antecedentes destaca Enfermedad de Behçet y tromboembolismos pulmonares bilaterales con hipertensión pulmonar (HTAP) secundaria. La tomografía computarizada multidetector (TCMD) muestra un aneurisma de 70 x 70 x 75 mm en arteria lobar inferior pulmonar izquierda, además de derrame pleural izquierdo y hemorragia alveolar. El ecocardiograma revela disfunción ventricular derecha, insuficiencia tricúspide moderada-severa e HTAP muy severa. Inicialmente se plantea una intervención quirúrgica abierta, pero que implicaría una neumonectomía en un paciente con disfunción ventricular derecha, HTAP severa y con mal intercambio de gases bilateral, por lo que se desestima esta opción. Se valora la posibilidad de embolizar el aneurisma mediante un dispositivo percutáneo, pero dadas las medidas del aneurisma (70 x 70 x 75 mm) con un cuello de 22 mm resulta imposible con los dispositivos existentes actualmente. El dispositivo de mayor tamaño disponible en el mercado es de 22 mm y por tanto para diámetros de cuello máximos de 18 mm. Decidimos realizar el despliegue simultáneo de dos dispositivos para conseguir un diámetro adecuado para ocluir el cuello del aneurisma. Mediante un doble acceso vascular a través de ambas venas femorales comunes introducimos dos catéteres de 7F y 9F a través de los cuales avanzamos de forma simultánea dos dispositivos Amplatzer™ de 14 y 16 mm respectivamente. Alineamos los dispositivos en paralelo para finalmente realizar un despliegue simultáneo sincronizado con onda de presión arterial y ciclo respiratorio. En la angiografía pulmonar de control se objetiva la correcta exclusión del aneurisma. El paciente evolucionó favorablemente tras el procedimiento y permanece asintomático y sin complicaciones 6 meses tras la intervención. En conclusión, presentamos una nueva técnica para excluir aneurismas de arteria pulmonar de gran calibre que abre una posibilidad terapéutica para pacientes de alto riesgo quirúrgico con contraindicación para neumonectomía. Disponemos de imágenes angiográficas del procedimiento e imágenes de TC pre y post-intervención.



EN LA CIRUGÍA CARDÍACA TODO ES SUSCEPTIBLE DE COMPLICARSE

M. Fernández Gutiérrez, J.R. Echevarría Uribarri, H. Valenzuela Livia, G. Laguna Núñez, P. Pareja Peláez, M. Blanco Sáez, C. Ortega Loubon, N. Arce Ramos, E. Fulquet Carreras, S. Di Stefano y Y. Carrascal Hinojal

Hospital Clínico Universitario de Valladolid.

Introducción: El síndrome de Horner (SH) puede producirse por el daño de la vía simpática cervical en su recorrido desde el hipotálamo hasta el ojo. Sus manifestaciones varían según la localización de la lesión.

Material y métodos: Presentamos el caso de un varón de 67 años ingresado en la Unidad Coronaria por Infarto agudo de miocardio no Q killip I secundario a enfermedad coronaria trivasa severa. El paciente permanece estable con antiagregación y heparina endovenosa durante los 5 días preoperatorios. Presenta tumefacción supraclavicular izquierda por extravasación de un "drum", lo que obliga a retirarlo y canalizar una vía yugular derecha la tarde previa a la intervención. Intervención: Canalización de arteria radial izquierda. Esternotomía media e instauración de circulación extracorpórea. Derivación coronaria con arteria mamaria izquierda a diagonal y descendente anterior y vena safena a descendente posterior y marginal. Pleuras cerradas. Sin incidencias intraoperatorias.

Resultados: Postoperatorio favorable excepto por la presencia de miosis y ptosis palpebral derechas, con reactividad pupilar normal en presencia de luz, sin compromiso de pares craneanos ni déficit motor o sensitivo, sin anhidrosis ni rubor facial. El TAC de cuello no evidencia hematoma ni disección carotídea. Al momento del alta, en el noveno día postoperatorio persiste la miosis, con regresión parcial de la ptosis palpebral.

Conclusiones: El SH se debe a una lesión oculosimpática por bloqueo de las fibras nerviosas a nivel central (hipotálamo, tronco encéfalo y médula cervical) o periférico (médula cervicotorácica, ápex pulmonar, mediastino, región cervical anterior). En nuestro caso puede atribuirse al daño directo de las fibras nerviosas por la punción yugular, ya que no se demostró hematoma ni extravasación. La inexperiencia y la falta de utilización de la ecografía para guiar la punción han demostrado incrementar las complicaciones asociadas a la canalización de vías centrales.

MANEJO TERAPÉUTICO Y RESULTADOS A CORTO Y LARGO PLAZO DE LA PERICARDITIS PURULENTA PRIMARIA EN ADULTOS

M. García Vieites, V.X. Mosquera Rodríguez, L. Fernández Arias, D.F. Vázquez Echeverri, C. Pradas Irún, C. Iglesias Gil, C. Velasco García de Sierra, F. Estévez Cid, J.M. Herrera Noreña y J.J. Cuenca Castillo

Complejo Hospitalario Universitario A Coruña.

Objetivo: Describir las características clínicas y manejo de pacientes adultos con pericarditis purulenta primaria.

Material y métodos: Desde enero de 2000 a enero de 2014, presentamos 12 casos de pericarditis purulenta primaria (75% varones) con una edad media de 59 ± 16 años. Las manifestaciones clínicas fueron dolor torácico aislado en 3 casos (25%), disnea en 3 casos (25%); fiebre en 4 casos (33%) y 2 de los pacientes consultaron por disnea y fiebre (16%). Se analizaron los resultados a corto y largo plazo.

Resultados: Las causas identificadas fueron: continuidad en 7 casos (58%); 6 metaneumónico (50%); 1 caso por perforación esofágica (8%); diseminación hematogénica en otro caso (8%) y origen incierto en 4 casos (33%). Los factores predisponentes identificados fueron: alcoholismo en 4 casos (33%); neoplasia en 5 casos (41%) y artritis reumatoide en un caso (8%). El cultivo microbiológico de líquido pericárdico fue positivo en 8 casos (66%), siendo el *Streptococcus* spp el germen más frecuente (4 casos (33%)). Todos los pacientes fueron tratados con antibioterapia de amplio espectro. En 11 casos (91%) se realizó pericardiocentesis urgente y en 4 de los casos (33%) se efectuó además pericardiectomía anterior. Las medianas de estancia postoperatoria en UCI y planta fueron 4,5 y 22 días, respectivamente. La mortalidad intrahospitalaria fue del 41% (5 pacientes). La causa de muerte fue shock séptico refractario en todos los casos. Los factores de mortalidad asociados mediante análisis bivariable fueron: necesidad de soporte inotrópico ($p = 0,006$); insuficiencia renal ($p = 0,006$) e insuficiencia respiratoria ($p = 0,006$). No hubo mortalidad tardía ni se produjeron recidivas infecciosas.

Conclusiones: La pericarditis purulenta es una entidad poco frecuente pero altamente letal. La sospecha diagnóstica precoz en pacientes con factores predisponentes, así como el tratamiento con antibioterapia de amplio espectro

y evacuación precoz del líquido pericárdico, es fundamental para la supervivencia.

ERRADICACIÓN DE *KLEBSIELLA PNEUMONIAE* PRODUCTORA DE BETA-LACTAMASAS DE ESPECTRO EXTENDIDO (BLEE) MEDIANTE COMBINACIÓN DE TERAPIA DE VACÍO VAC E INSTILACIÓN DE GENTAMICINA EN MEDIASTINITIS DE DIFÍCIL CONTROL

A. Bermúdez García, M. Alcántaro Montoya, D. Macías Rubio, T. Daroca Martínez, M.A. Gómez Vidal, J.M. Vignau Cano y A. López González

Hospital Universitario Puerta del Mar. Cádiz.

Objetivo: La terapia de Vacío VAC es de utilización bastante común en el contexto de las mediastinitis y dehiscencias de partes blandas tras la cirugía cardíaca, la combinación de terapia de vacío junto con instilación de antisépticos o antibióticos puede aumentar la eficacia de esta terapia y permitir la erradicación de gérmenes multirresistentes o de difícil control.

Métodos: Paciente varón de 62 años de edad con antecedentes de diabetes tipo II, Hiperlipemia e Hipertensión arterial y con obesidad mórbida, varios intentos de pérdida de peso infructuosos. En el postoperatorio de sustitución valvular aórtica por estenosis severa desarrolla mediastinitis por *Klebsiella pneumoniae* multiresistente productora de betalactamasas de espectro extendido (BLEE) de muy difícil erradicación. Tras terapia VAC que no logró erradicar el germen, se opta por combinar la terapia de vacío junto con instilación de Gentamicina en el lecho mediastínico, mediante sistema de VAC instill.

Resultados: La erradicación del germen fue efectiva en solo 3 curas, seleccionando el crecimiento de una *Candida* que pudo ser erradicada sin dificultad, y permitiendo la estabilización de la caja torácica con placas de osteosíntesis costales y la cobertura con plastia de pectorales. Al 10º día postquirúrgico la herida estuvo resuelta y la mediastinitis controlada. El poster muestra la evolución de la herida y el lecho mediastínico, los protocolos empleados para la terapia de Vacío y para la instilación local y el resultado quirúrgico con seguimiento previo al alta a los 15 días de la intervención.

Conclusiones: La terapia VAC en combinación con instilación de antiséptico o antibiótico en el lecho de la herida en casos seleccionados de mediastinitis, es una opción terapéutica válida para la erradicación local de gérmenes de difícil control y/o alta agresividad en el contexto de las mediastinitis acontecidas en el postoperatorio de pacientes de elevado riesgo para las mismas.

MIGRACIÓN INTRACARDIACA DE CATÉTER DE DERIVACIÓN VENTRÍCULO-PERITONEAL: UNA COMPLICACIÓN MUY POCO FRECUENTE

M. Martín García, J. Miguelena Hycka, S. Boi, A. Ferreira Marzal, A. Redondo Palacios, J.M. Garrido Jiménez, R. Muñoz Pérez, E. Oliva de Anquín, I. García Andrade, J. Silva Guisasaola y D. Celemín Canorea

Hospital Universitario Ramón y Cajal. Madrid.

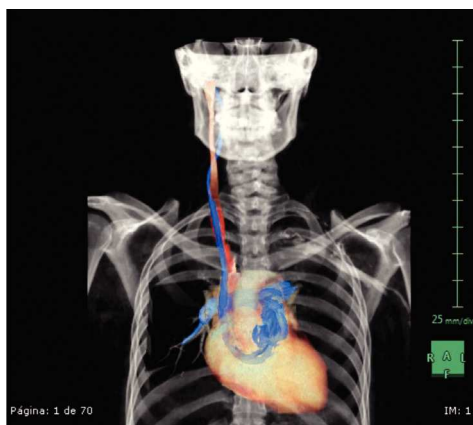
Objetivo: La derivación ventrículo-peritoneal (DVP) del líquido cefalorraquídeo es el tratamiento de elección en la hidrocefalia. A pesar de ser la técnica más utilizada, no está exenta de complicaciones incluyendo la migración del catéter. La migración intracardiaca del catéter es una de las complicaciones menos frecuentes, habiendo sólo 21 casos documentados en la literatura. Presentamos un caso de migración del shunt a nivel cardíaco.

Métodos: Mujer de 30 años portadora de una DVP que, tras dos meses de su implantación, comienza con un cuadro de cefalea, visión borrosa y vómitos acompañado de disnea. En la auscultación se detecta un soplo holosistólico en foco tricuspídeo. Se realiza una radiografía de tórax observándose el catéter en cavidad torácica. En el angio-TAC, se visualiza una imagen sugestiva de TEP y se observa el catéter de derivación que inicia su trayecto a nivel de la vena yugular interna derecha y que sigue un recorrido intravascular introduciéndose en vena cava superior, aurícula derecha, ventrículo derecho, tronco de la arteria pulmonar concluyendo a nivel de la arteria pulmonar derecha en forma de bucle.

Resultados: Tras observar el resultado del TAC que confirma la localización intracardiaca del catéter, se decide realizar la retirada del mismo en quirófano. A través de una incisión retroauricular derecha se localiza el catéter y tras introducir una guía recta en su interior se procede, mediante extracción directa y bajo control radiográfico, a la retirada del mismo la cual transcurrió sin incidencias.

Conclusiones: A pesar de que la migración intracardiaca de los catéteres de DVP es excepcional, es fundamental conocer la existencia de este tipo de complicación y en caso de sospecha de la misma realizar un angio-TAC tanto para

su confirmación como visualización del recorrido del mismo y poder así adoptar la estrategia más adecuada para realizar la extracción del catéter.



RETIRADA DE MATERIAL DE OSTEOSÍNTESIS ESTERNOCOSTAL DE TITANIO, POR EXTERIORIZACIÓN DEL MISMO, BAJO ANESTESIA LOCAL Y SEDACIÓN, CON APOYO RADIOLÓGICO, PARA DISMINUIR EL RIESGO QUIRÚRGICO DEL PACIENTE CRÓNICO

A. Bermúdez García, D. Macías Rubio, M. Alcántaro Montoya, T. Daroca Martínez, M.A. Gómez Vidal, J.M. Vignau Cano y A. López González

Hospital Universitario Puerta del Mar. Cádiz.

Objetivo: Tras la incorporación a nuestra unidad de la osteosíntesis esternocostal mediante placas costales de titanio, en la estabilización torácica en el protocolo de tratamiento de las mediastinitis y dehiscencias esternales complejas, en casos determinados puede surgir la necesidad de retirada de material por problemas como exteriorización, contaminación..., pudiendo ser un grave problema para el paciente si se emplean técnicas agresivas para desmontar todo el sistema de fijación esternocostal. Se muestra la técnica menos agresiva desarrollada para su extracción con el mínimo riesgo para el paciente.

Métodos: Paciente de 56 años diagnosticado de enfermedad coronaria para revascularización quirúrgica, que en el postoperatorio desarrolló mediastinitis con severo destrozo esternal y gran agresividad, tratado inicialmente con terapia VAC y un segundo tiempo con fijación costal con placas de titanio costocostales. Durante su recuperación prolongada, por encamamiento permanente por secuelas de polineuropatía del enfermo crítico, presentó deterioro general progresivo, gran pérdida de peso y caquexia muy severa, exponiendo parte del material de osteosíntesis debido a la disminución radical de la capa de cobertura, haciendo necesaria su retirada.

Resultados: Se muestra la técnica empleada para lograr la extracción del material practicando únicamente 6 incisiones de 2 cms aproximadamente cada una con apoyo radiológico para determinar el lugar idóneo de las mismas. Se muestra cómo es posible extraer el material de osteosíntesis con la mínima agresión hacia el paciente, y empleando anestesia local y sedación ligera. Se observa como durante el tiempo que permanecieron implantadas, en el momento de la retirada ya se ha producido la estabilización mecánica del tórax y su retirada no ocasionó inestabilidad torácica ni alteraciones respiratorias.

Conclusiones: La retirada de material de osteosíntesis, cuando es necesaria, es posible realizarla con mínima agresividad para el paciente mediante apoyo radiológico y mínimas incisiones bajo anestesia local y sedación suave.

TRATAMIENTO QUIRÚRGICO DE LOS TUMORES CARDIACOS PRIMARIOS

A. Granda Bauza, A. Narváez Muñoz, L. Reija López, J.M. Martínez Cereijo, A. Fernández González, J. Rubio Álvarez, J. Sierra Quiroga, B. Adrio Názar y J. García Carro

Complejo Hospitalario Universitario Santiago. A Coruña.

Objetivo: La incidencia de neoplasias cardíacas primarias oscila entre 0,17% y 0,19%; siendo el 75% de los tumores cardíacos primarios de comportamiento benigno y su resección constituye una herramienta de primera línea en el tratamiento de esta patología. El objetivo de este trabajo es analizar retrospectivamente nuestra experiencia en la cirugía de los tumores cardíacos primarios (TCP).

Métodos: Se ha realizado un estudio retrospectivo de pacientes intervenidos por presentar un tumor cardíaco en el Hospital US de Compostela entre 2000-2013. Se recogieron variables demográficas, clínica, procedimiento quirúrgico, caracterización histopatológica, evolución postoperatoria y supervivencia a largo plazo.

Resultados: En este periodo se intervinieron 27 pacientes con TCP, de los que 10 eran hombres (37,06%) y 17 mujeres (62,96%). La edad media fue de 61 años. Los síntomas preoperatorios más frecuentes: disnea (75%), déficit neurológico (45%) e ICC (25%). Se realizó resección quirúrgica electiva en 18 casos (66,6%), y urgente 9 (33%). El tipo de tumor más frecuente el Mixoma en 81%, y 18% otros tipos. La localización tumoral fue septum interuricular 15 (55,5%), aurícula izquierda 6 (22,2%), válvula mitral 1 (7,4%) y otras localizaciones. El promedio de días de hospitalización 10,4. Las complicaciones postoperatorias más frecuentes fueron insuficiencia renal 3 (11%), Fibrilación auricular 5 (18,5%) y accidente cerebrovascular 1 (3,7%). La Mortalidad < 30 días es 11%. Supervivencia a 6 meses del 88%. De los 27 pacientes, 3 pacientes (11%) presentaron recidiva siendo malignos 2 de estos.

Conclusiones: Los TCP constituyen una patología infrecuente en cirugía cardíaca, siendo el mixoma el tipo histológico más frecuente. En el caso de los mixomas la resección quirúrgica es un procedimiento sencillo con buenos resultados y reducida tasa de complicaciones. En el caso de los tumores malignos se debe individualizar el tratamiento ya que la tasa de recidiva es significativa y la supervivencia a medio plazo reducida.

¿JUSTIFICA LA RELACIÓN RIESGO-BENEFICIO LA INDICACIÓN PRECOZ DE LA MIECTOMÍA SEPTAL AMPLIADA EN LA MIOCARDIOPATÍA HIPERTRÓFICA OBSTRUCTIVA?

T. Heredia Cambra, L. Doñate Bertolín, C.E. Hernández Acuña, M. Schuler, A. Berbel Bonillo, A.M. Bel Mínguez, M. Pérez Guillén, F. Valera Martínez, A. Vázquez Sánchez, S. Torregrosa Puerta y J.A. Montero Argudo

Hospital Universitari i Politècnic La Fe. Valencia.

Objetivo: La demora en la indicación de un procedimiento es un factor de riesgo que puede incrementar la mortalidad hospitalaria. Pretendemos demostrar las ventajas del tratamiento quirúrgico en la Miocardiopatía Hipertrofica Obstructiva (MCHO) antes de alcanzar una clase funcional avanzada.

Material y métodos: A lo largo de 15 años se realizaron un total de 83 miectomías septales ampliadas videoasistida en pacientes con una MCHO (65 miectomías simples y 17 procedimientos combinados), realizándose una recogida prospectiva de datos para su posterior análisis retrospectivo. Para ello hemos usado la herramienta estadística STATA/IC v10.0, considerando un error alfa inferior al 5% como punto de corte para la significación estadística.

Resultados: Todos los enfermos experimentaron una disminución media del gradiente intraventricular de 75,2 mmHg (DE 26,1, $p < 0,001$), con una mortalidad hospitalaria del 1,2% en miectomías aisladas y del 2,4% en cirugías combinadas. Ninguno de los fallecidos se encontraba en el grupo de cirugía precoz. El 94% de los enfermos se mantuvo en una clase funcional I de la NYHA al año de seguimiento y el 91% refirió una mejoría significativa en sus síntomas ($p < 0,001$). Enfermos con insuficiencia renal crónica (IRC), un segundo periodo de isquemia, reintervención por sangrado, ventilación prolongada o la infección profunda de la herida alcanzaron la significación en el análisis univariado, sin embargo, sólo la IRC se identificó como un factor independiente predictor del evento combinado muerte y/o complicaciones postoperatorias (OR 10,4 IC95% 2,27-47,56). La supervivencia actuarial a 5 años fue del 92%, observando una tendencia a la significación entre grupos (log rango Mantel-Cox $p = 0,08$).

Conclusiones: Esta técnica presenta unos resultados clínicos excelentes, con una baja mortalidad en grupos con experiencia, más aun cuando se realiza de forma precoz. Por ello apoyamos la indicación de cirugía precoz cuando persiste la obstrucción independientemente del estatus clínico.

UN RARO CASO DE CONVULSIÓN POSTOPERATORIA EN CIRUGÍA CARDIACA

D. Vázquez Echeverri, L. Fernández Arias, M. García Vieites, C. Pradas Irún, V. Bautista Hernández y J.J. Cuenca Castillo

Complejo Hospitalario Universitario A Coruña.

Presentamos el raro caso de una paciente sin antecedentes neurológicos, operada de sustitución valvular aortica, que presenta en el postoperatorio crisis convulsivas. Paciente de 83 años con antecedente de hipertensión arterial y dislipemia, que ingresa para sustitución valvular aortica. Se implante una

válvula aortica biológica (Mitroflow® 23 mm, Sorin Group) mediante minies-treotomía superior sin incidencias. Los tiempos de clampaje y circulación extracorpórea fueron 45 y 60 minutos respectivamente. La paciente presenta en el postoperatorio inmediato mioclonías generalizadas con bajo nivel de conciencia que no permiten el destete del respirador. Se realiza una tomografía computarizada cerebral que objetiva una gran tumoración de 45 × 35 mm dependiente del septum pelucidum (fig. 1). Los hallazgos sugieren un neurocitoma central como hallazgo incidental, ya que no presenta lesiones agudas. Se inicia tratamiento con fenitoína y levetiracetam con adecuada respuesta y mejoría del nivel de conciencia siendo extubada al cuarto día. La paciente continúa el postoperatorio en planta sin incidencias y es dada de alta sin secuelas neurológicas y asintomática cardiovascular. La convulsión postoperatoria en cirugía cardíaca es una complicación rara, que se debe en la mayoría de los casos a edema cerebral por la alteración en la barrera hematoencefálica por el uso de circulación extracorpórea, o a accidentes cerebrovasculares por embolismos aéreos o ateromatosos. Existen muy pocos casos descritos de pacientes intervenidos de cirugía cardíaca con tumores cerebrales. De cualquier modo, el tumor cerebral debe ser incluido como diagnóstico diferencial en pacientes ancianos con convulsiones postoperatorias. Presentamos el raro caso de una paciente con crisis convulsivas postoperatorias, en la que se diagnosticó incidentalmente un tumor cerebral y que recupera sin secuelas neurológicas.

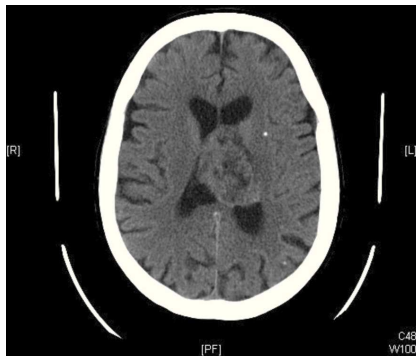


Figura 1 TC cerebral. Tumoración de 45 × 35 mm.

EMBOLIZACIÓN DE ARTERIA GLÚTEA EN EL TRATAMIENTO DE LA RECIDIVA DE ANEURISMA EN ARTERIA HIPOGÁSTRICA

M. Lorenzo Díaz, F. Gutiérrez García, R. Taboada Martín, J. García Puente, V. Glenn Ray, N. Casinello Martínez, J.M. Parra Romero, F.J. García Real, J.M. Arribas Leal, A. González Arévalo, J.J. Lucas Taveras, P. Albaladejo da Silva y S.J. Cánovas López

Hospital Clínico Universitario Virgen de la Arrixaca. Murcia.

Objetivo: Presentamos nuestra experiencia en la corrección endovascular de aneurisma de arteria hipogástrica mediante embolización de arteria glútea en paciente post-operado de aneurisma de aorta abdominal infrarrenal.

Material y métodos: Revisión de historia clínica de paciente de 70 años, como antecedentes de interés cardiovascular destacan dislipemia en tratamiento médico y exfumador desde hace más de 30 años. Seguimiento en consulta externa de cirugía cardiovascular por presentar aneurisma de aorta abdominal infrarrenal de 77 mm y dilatación de arterias ilíacas comunes derecha e izquierda de 22 y 27 mm respectivamente, también presentaba masa en región pélvica sugestiva de aneurisma de arteria ilíaca interna izquierda trombosado parcialmente.

Resultados: Intervenido mediante cirugía abierta realizándose by pass aorto aórtico y ligadura de arteria ilíaca interna izquierda. En controles post-operatorios se constata aumento del aneurisma de la arteria ilíaca interna izquierda dependiente de arteria glútea izquierda. Se decide tratamiento endovascular, que se realiza puncionando arteria glútea izquierda y cateterismo retrogrado de arteria hipogástrica izquierda, se emboliza la fuga mediante coils (Nester de 8-16 mm), seguida de embolización de la salida distal del aneurisma con coils (Nester de 6 mm) y ocluser amplatzer de 8 mm. Cierre de abordaje de arteria glútea mediante ocluser amplatzer de 4 mm. Se realiza ecografía de seguimiento post-embolización observándose aneurisma de arteria hipogástrica izquierda trombosado sin evidencia de doppler en su interior. Se revisa sitio de punción para valorar posibles complicaciones sin observar pseudoaneurismas ni hematomas en región glútea.

Conclusiones: Los aneurismas de la arteria ilíaca interna son entidades raras, con un abordaje quirúrgico difícil en la mayoría de casos. En este paciente

post-operado de aneurisma de aorta abdominal mediante cirugía el tratamiento endovascular ha demostrado ser efectivo y de bajo riesgo.

PSEUDOANEURISMA GIGANTE DE ARTERIA FEMORAL SUPERFICIAL DE 17 AÑOS DE EVOLUCIÓN SECUNDARIO A TRAUMATISMO POR ARMA DE FUEGO

J.J. Lucas Taveras, R. Taboada Martín, N. Casinello Martínez, F. Gutiérrez García, J.M. Arribas Leal, J.M. Parra Romero, A. Jiménez Aceituna, F.J. García Real, J. García Puente, V. Glenn Ray, M. Lorenzo Díaz, A. González Arévalo, P. Albaladejo da Silva y S.J. Cánovas López

Hospital Clínico Universitario Virgen de la Arrixaca. Murcia.

Objetivo: Presentar el caso clínico de una paciente con pseudoaneurisma de arteria femoral superficial derecha post-traumático en la que se realiza reparación quirúrgica tras fallo de tratamiento endovascular.

Material y métodos: Paciente de 46 años, que presentaba tumoración vascular post-traumática en muslo derecho de 17 años de evolución tras sufrir una herida por arma de fuego. Las medidas de la lesión eran de 15 × 14 × 11 cm y debido a la compresión mantenida de la arteria femoral superficial derecha presentaba oclusión de la luz arterial que se manifestaba en la paciente como claudicación intermitente a menos de 100 metros. Se realiza primeramente tratamiento endovascular con embolización mediante espiras metálicas ocluyendo ramas que alimentaban el saco aneurismático disminuyendo flujo y tamaño de tumoración vascular.

Resultados: en controles posteriores presenta aumento de la masa vascular y se decide tratamiento quirúrgico mediante ligadura de arteria femoral superficial proximal y distal a la tumoración que se reseca y se realiza finalmente by pass femoro femoral con vena safena interna derecha. Tras la cirugía la paciente presenta una evolución favorable con disminución del perímetro del muslo y desaparecen los síntomas de claudicación intermitente.

Conclusiones: el tratamiento quirúrgico ha demostrado ser eficaz en esta paciente ya que se logra tratar con éxito la resección de la tumoración y se consiguió mediante la revascularización de la extremidad que desaparecieron los síntomas de claudicación intermitente.

EUROSCORE II COMO PREDICTOR DE ESTANCIA HOSPITALARIA EN PACIENTES CORONARIOS

R. Álvarez Cabo, B. Meana, C. Pizcoya, J.L. Naya, J. de la Hera, C. Morales y J.C. Llosa

Hospital Universitario Central de Asturias.

Introducción: El EUROSCORE-II es un modelo prebabilístico de estimación de mortalidad aparecido recientemente para mejorar el original. Un EUROSCORE-II alto se asocia con más riesgo de mortalidad, pero intuitivamente podríamos asociarlo con estancia hospitalaria postoperatoria prolongada. Originalmente, el EUROSCORE-II no está diseñado para ser un predictor de estancia prolongada. Otros modelos como el STS-score incluyen la probabilidad de estancia prolongada.

Objetivo: Verificar si el EUROSCORE-II puede ser un modelo de predicción de estancia prolongada aunque su diseño no contenga esta variable.

Métodos: Análisis retrospectivo del EUROSCORE-II en 148 pacientes con cirugía coronaria operados en nuestro centro entre 2011 y 2013 que recibieron el alta hospitalaria.

Resultados: La media de EUROSCORE-II del grupo era 2,34 ± 1,86 [0,5-11,44]. Tenían edad media de 66,2 ± 9,4 años, 28 (18,9%) eran mujeres, 2 (1,4%) eran pacientes reoperados, 1 (0,7%) fue urgente y en 9 (6,1%) se precisó balón de contrapulsación previo por disfunción ventricular. La fracción de eyección media fue 46,6 ± 7,26 [25-65]. En 64 (43,25%) pacientes se practicó cirugía coronaria sin circulación extracorpórea. Durante el postoperatorio dos pacientes (1,4%) se reoperaron por sangrado, tres pacientes (2%) requirieron balón de contrapulsación postcirugía y uno (0,7%) presentó infarto de miocardio. Se practicaron 3,06 puentes por paciente. La estancia postoperatoria media fue 10,6 ± 5 [6-45] días. El punto de corte para estancia prolongada se consideró a los 10 días y lo presentaron 55 pacientes (37,2%). La discriminación del EUROSCORE-II para predecir estancia superior a 10 días (área bajo curva ROC) fue 0,637 IC95% [0,54-0,73], es inferior a 0,7, por consiguiente no aceptable para finalidades clínicas. La calibración (Test Hosmer-Lemeshow - a mayor p mejor calibración-) presentó p = 0,57 (no significativa) que traduciría una calibración adecuada.

Conclusiones: 1) El EUROSCORE-II como modelo predictor de estancia prolongada en coronarios no es bueno. 2) Otros modelos diseñados para este fin, como el STS-score, deberán ser utilizados.

Sistema vascular periférico

USO DE ENDOPRÓTESIS VASCULARES EN EL ALGORITMO TERAPÉUTICO DEL SÍNDROME DEL DEDO AZUL. A PROPÓSITO DE DOS CASOS.

P. Albaladejo da Silva, R. Taboada Martín, J. Pérez Andreu, J.M. Arribas Leal, V.G. Ray López, J. García-Puente del Corral, A. Jiménez Aceituna, F. Gutiérrez García, J.M. Parra Romero, J.J. Lucas Taveras, M. Lorenzo Díaz, A.P. González Arévalo, N. Cassinello Martínez y S.J. Cánovas López

Hospital Clínico Universitario Virgen de la Arrixaca. Murcia.

Objetivo: Proponemos el implante de endoprótesis vasculares sobre placas ateromatosas inestables como tratamiento del síndrome del dedo azul en pacientes con clínica de isquemia aguda de miembros inferiores con ausencia de respuesta a tratamiento conservador.

Métodos: Presentamos el caso de dos pacientes varones de 68 y 62 años que consultan en nuestro centro por dolor en miembros inferiores asociado a lesiones cianóticas en los dedos de los pies (síndrome del dedo azul). Ambos presentan antecedentes de hipertensión arterial y dislipemia y a la exploración física pulso preservado a todos los niveles, temperatura, movilidad y sensibilidad normales, con lesiones de color púrpura diseminadas en miembros inferiores. Presentan dolor isquémico de difícil control y empeoramiento progresivo a pesar de tratamiento antiagregante y dislipemiantes. Tras estudio angiográfico se descubre la existencia de un aneurisma de aorta abdominal de 4,5 cm en el primero de ellos, que trata mediante endoprótesis aortobiliaca. En el segundo paciente, ausencia de lesiones estenosantes significativas en el eje vascular, con existencia de placas inestables en ambas arterias ilíacas comunes, sobre las que se implantan sendas endoprótesis vasculares.

Resultados: Tras el tratamiento endovascular ambos pacientes presentaron desaparición del dolor y de las lesiones cutáneas. No se produjeron complicaciones viscerales ni empeoramiento de la función renal durante el ingreso ni en el seguimiento posterior.

Conclusiones: La enfermedad por embolismos de colesterol es una entidad infrecuente que se presenta en pacientes con dislipemia cuyo tratamiento sigue siendo controvertido en la actualidad. Se incluyen medidas conservadoras como tratamiento antiagregante y dislipemiantes, evitar anticoagulantes orales y heparina y realización de ejercicio físico. El tratamiento endovascular de lesiones inestables responsables de las embolias distales puede resultar una buena alternativa para el control sintomático en estos pacientes.

CARCINOMA DE CÉLULAS DE LA PIEL COMO DIAGNÓSTICO DIFERENCIAL EN EL LINFEDEMA DE MIEMBROS INFERIORES

P. Albaladejo da Silva, J. Pérez Andreu, R. Taboada Martín, J. García-Puente del Corral, V.G. Ray López, A. Jiménez Aceituna, F. Gutiérrez García, J.M. Arribas Leal, J.M. Parra Romero, J.J. Lucas Taveras, M. Lorenzo Díaz, A.P. González Arévalo, N. Cassinello Martínez y S.J. Cánovas López

Hospital Clínico Universitario Virgen de la Arrixaca. Murcia.

Objetivo: Ampliar la visión del cirujano en el diagnóstico diferencial del linfedema de miembros inferiores.

Métodos: Presentamos el caso de un varón de 64 años que consulta por linfedema de miembro inferior izquierdo de seis meses de evolución con dolor difuso del muslo asociado a sufusión de líquido transparente y ulceraciones cutáneas. Como antecedentes clínicos destacan hipertensión arterial, diabetes mellitus, dislipemia, exfumador, fibrilación auricular paroxística, osteomielitis tibial derecha por *S. Aureus*, psoriasis, e isquemia arterial crónica revascularizada mediante bypass femoropoplíteo bilateral con PTFE en 2009. Ha consultado en varias ocasiones catalogándose de linfedema postquirúrgico y recomendándose tratamiento con soporte elástico, masajes de drenaje linfático y diuréticos sin éxito en el control de los síntomas. A la exploración física presenta pulso femoral derecho conservado, resto no palpables debido al edema tisular, múltiples adenopatías inguinales y zonas de celulitis sobreinfectadas. Se realiza ecografía doppler y arteriografía con evidencia de bypass femoropoplíteo izquierdo obstruido y ausencia de trombosis venosa profunda. Tras un primer ciclo efectivo de antibioticoterapia se objetivan áreas de tumoración dura subcutánea no visibles anteriormente, por lo que se solicita biopsia cutánea cuyo resultado es el de carcinoma neuroendocrino cutáneo de células de Merkel.

Resultados: El paciente pasa a cargo de oncología para tratamiento con carboplatino y etopósido sin incidencias destacables. En el seguimiento no se ha objetivado diseminación sistémica de la enfermedad maligna, persistiendo linfedema del muslo pero con buen control del dolor y sin nuevas sobreinfecciones.

Conclusiones: El diagnóstico diferencial del linfedema incluye infección, tejido cicatricial por radioterapia o extirpación quirúrgica de ganglios linfáticos, ausencia o anomalía de los ganglios o los vasos y cáncer. Aunque las dos primeras entidades son las más frecuentes, deben descartarse otras posibles causas como tumores cutáneos en el estudio de estos pacientes.

Trasplante cardíaco

ASISTENCIA VENTRICULAR Y TRASPLANTE CARDIACO EN PACIENTE CON ENFERMEDAD DE TAKAYASU

L. Sartor, J.A. Blázquez González, R. Sánchez Pérez, M. Monteagudo Vela, J.J. Pozo Kreiling, B. Goiburu Chenu, E. González Villegas, O. Al Razzo, J. Silvestre García, A. Aroca Peinado, L. Polo López, A. González Rocafort, J. Rey Lois y J.M. Mesa Gracia

Hospital Universitario La Paz. Madrid.

Introducción: La enfermedad de Takayasu es una patología muy poco frecuente, de etiología desconocida, que en niños puede constituir una entidad agresiva y frecuentemente letal.

Objetivo: Comunicamos el primer caso de asistencia ventricular y trasplante cardíaco en un paciente con enfermedad de Takayasu. Se describe el caso clínico de un varón de 15 años que debuta con dolor torácico y signos clínicos de insuficiencia cardíaca secundarios a un síndrome coronario agudo con elevación del ST en V1-V4. En la coronariografía presenta TCI de escaso calibre con imagen obstructiva en tercio medio, DA con oclusión trombótica aguda a nivel ostial proximal y circunfleja con lesión ostial crítica. Además en el cateterismo se observa una interrupción de la aorta abdominal infrarrenal y las arterias ilíacas comunes y superficiales, lo que dificulta la posibilidad de implante de balón de contrapulsación intraaortica. Esta situación sumada a la complejidad técnica de la angioplastia transluminal hace que optemos por la cirugía urgente. Tras realizar un doble pontaje coronario el paciente continúa en fallo cardíaco izquierdo por lo que se implanta una asistencia ventricular. A las 8 horas del implante de la asistencia se incluye al paciente en lista de trasplante, finalmente a las 72 horas se lleva a cabo el trasplante cardíaco. La evolución posterior es favorable siendo dado de alta a los 39 días del trasplante. El estudio histopatológico del corazón revela una arteritis crónica a nivel coronario, con infarto masivo de ventrículo izquierdo y arteritis crónica de aorta ascendente con marcada hiperplasia fibrointimal.

Conclusiones: Se trata de una extraña presentación de enfermedad de Takayasu, que exige una alta sospecha clínica y plantea una estrategia interdisciplinaria perfectamente coordinada para la correcta resolución del caso.

UTILIDAD DE LA ECMO EN EL TROMBOEMBOLISMO PULMONAR MASIVO. UNA INDICACIÓN A TENER EN CUENTA

J.A. Sarralde Aguayo, L. Castillo Pardo, I. García Martín, J.M. Villaescusa Catalán, C. Juárez Crespo, A. Canteli Álvarez, M. Ruiz Lera, I. Olavarri Miguel, M.J. Mantilla Gordovil, B. Zaldondo, J.A. Fernández-Dívar Sánchez, V. Tascón Quevedo e I. Pulitani

Hospital Universitario Marqués de Valdecilla. Santander.

Introducción: En España en series de autopsias se han descubierto que la causa de muerte es un TEP en un 2,6%. La aparición de esta enfermedad está claramente aumentada en los pacientes oncológicos. En ocasiones las medidas clásicas del tratamiento del TEP no surgen efecto y el paciente puede fallecer, en estos casos está indicada la implantación de una asistencia cardiopulmonar.

Material y métodos: 3 Paciente de edad media $41,3 \pm 5,6$ años. 2 eran varones (66,6%). 3 pacientes ingresaron en parada cardio-respiratoria. Ante la sospecha de TEP masivo y con el ecocardiograma apreciando una disfunción VD importante se decidió implantar ECMO veno-arterial y heparinización a altas dosis. Resultados: el tiempo de medio de mantenimiento en ECMO

fue $128 \pm 26,66$ horas. 1 paciente tuvo que sevisarse la canulación femoral por hemorragia, 1 tuvo diálisis. Los tres pacientes fueron dados de alta tras 21 ± 6 días. Los 3 permanecen vivos en la actualidad (100%) con un seguimiento de $680 \pm 268,8$ días medio y acumulado de 1950 días.

Conclusión: El sistema ECMO veno arterial es muy útil en pacientes con TEP ya que realiza dos funciones descargar el corazón derecho y oxigenar al paciente. Podemos heparinizar al paciente para revertir el cuadro ya que las incisiones a nivel femoral son fácilmente controladas.

LA UTILIDAD DE LA ECMO EN EL FALLO PRIMARIO DEL INJERTO. UNA NUEVA HERRAMIENTA

J.A. Sarralde Aguayo, L. Castillo Pardo, J.F. Gutiérrez Díez, J.F. Nistal Herrera, J.M. Villaescusa Catalán, C. Juárez Crespo, A. Pontón Cortina, M. Cobo Belaustegui, N. Royuela Martínez, M.F. Llano Cardenal, M.C. Castrillo Bustamante, M.J. Mantilla Gordovil, I. Montesinos, P. Barreda y J.A. Fernández-Dívar Sánchez

Hospital Universitario Marqués de Valdecilla. Santander.

Introducción: La prevalencia del FPI varía entre 1,4% y 30,7% y es responsable del 40% de mortalidad hospitalaria. Ocasionalmente se precisan medios de soporte hasta la recuperación o trasplante.

Objetivo: Analizar la utilidad de soportes mecánicos tipo ECMO en pacientes que sufren FPI tras trasplante cardiaco.

Material y métodos: En nuestro centro se han implantado 12 dispositivos ECMO a 12 pacientes con FPI. Hemos realizado un estudio descriptivo de esta cohorte analizando las causas, complicaciones y resultados a corto-medio y largo plazo.

Resultados: La edad media fue de 50,16 años. (58,3% varones). 5 se trasplantaron en alarma 0. El tiempo de isquemia 195,18 minutos Se realizó terapia antibiótica anticipada en todos los pacientes. Los 12 presentaron disfunción ventricular derecha severa. Se implantaron 12 ECMOs venoarteriales. Se pudieron retirar el 91,6% de los dispositivos por considerar que los pacientes (11) se habían recuperado del FPI (sin trasplante) a las 157,66 horas de media del implante. Fallecieron 5 pacientes (41,6%), y las causas fueron, 1 paciente con un TEP masivo a la semana de la retirada, 1 rechazo tras la retirada, 2 sepsis (1 por colecistitis isquémica), 1 infarto intestinal. El resto fueron dados de alta a los 56,42 días permaneciendo estables tras un seguimiento de 32,14 meses con un seguimiento acumulado de 225 meses.

Conclusiones: El implante de asistencias tipo ECMO en pacientes con FPI tras el trasplante supone un avance en el tratamiento de esta patología. Es una técnica rápida y segura que permite recuperar el órgano trasplantado. El implante del sistema debe ser rápida desde la sospecha dado que el bajo gasto juega un papel importante en la mortalidad de estos pacientes.

“TIEMPO DE RECUPERACIÓN” TRAS LA IMPLANTACIÓN DE UNA ASISTENCIA CENTRAL ANTES DE INCLUIR EN ALARMA 0 ES EL TIEMPO FUNDAMENTAL PARA OPTIMIZAR LOS CORAZONES DONADOS

J.A. Sarralde Aguayo, J.M. Villaescusa Catalán, J.F. Gutiérrez Díez, J.F. Nistal Herrera, L. Castillo Pardo, A. Pontón Cortina, M. Cobo Belaustegui, V. Burgos Palacios, C. Ruizsánchez Villar, M. Calvo, M.J. Mantilla Gordovil, I. García Martín, M. Ruiz Lera y J.A. Fernández-Dívar Sánchez

Hospital Universitario Marqués de Valdecilla. Santander.

Introducción: El objetivo es valorar si el tiempo de recuperación entre el implante de la asistencia de corta duración tipo levitronix y la inclusión en alarma 0 es útil para la supervivencia de los pacientes trasplantados así como para la rentabilidad de los corazones donados.

Material y métodos: Se incluyen 16 pacientes en Alarma 0 que previamente se les había implantado una asistencia ventricular levitronix. 5 de ellos biventriculares (41,6%) y 11 (59,4%) ventriculares izquierda.

Resultados: Se trasplantaron 14 pacientes (85%) y dos fallecieron, una por un ictus y otro por complicaciones con la anticoagulación (hematoma importante rectos y al retirar heparina ictus). El tiempo medio de asistencia medio fue de 16,54 días (10-49), el tiempo medio de alarma 0 fue 12,2 días (1-29) y el tiempo de recuperación medio fue 11,6 días (4-27). Todos los pacientes se incluyeron en alarma 0 extubados, con infección controlada y sin diálisis. La supervivencia de los pacientes trasplantados es del 100%, es decir sin pérdida de ningún órgano donante. En la actualidad permanecen vivos todos con un seguimiento medio 18,7 meses.

Conclusiones: Cada vez hay más dificultad para conseguir corazones, por tanto el poder optimizarlos es un objetivo importante. El tiempo de recuperación tras el implante de una asistencia a pacientes críticos es fundamental para incluirlos en alarma 0 y trasplantarlos en las mejores condiciones posibles.

UTILIDAD DE LA ECMO PERIFÉRICA COMO PUENTE A OTRA ASISTENCIA DE TIPO CENTRAL. EXPERIENCIA DE UN CENTRO

J.A. Sarralde Aguayo, J.A. Fernández-Dívar Sánchez, L. Castillo Pardo, J.M. Villaescusa Catalán, C. Juárez Crespo, V. Tascón Quevedo, L. Díez Solórzano, I. Pulitani, M.J. Mantilla Gordovil, C. Ruizsánchez Villar, N. Royuela Martínez, M. Cobo Belaustegui, A. Canteli Álvarez, M.C. Castrillo Bustamante y A. Pontón Cortina

Hospital Universitario Marqués de Valdecilla. Santander.

Introducción: El objetivo es valorar nuestros resultados de las asistencias implantadas como puente a otra asistencia.

Material y métodos: Presentamos una serie de 11 pacientes con asistencia tipo ECMO venoarterial que posteriormente se cambia a una asistencia central tipo Levitronix siendo 7 biventriculares y 4 univentriculares.

Resultados: El objetivo de la primera asistencia como puente se cumplió en el 100%. La supervivencia tras la segunda asistencia fue del 54,4% siendo trasplantados 4 pacientes y retirándose por recuperación 2 pacientes. Las causas de mortalidad fueron: 2 pacientes por fallo multiorgánico, 1 por sepsis, 1 por ictus tras 27 días de asistencia, 1 por fallo cardíaco tras varios días de la retirada y el último por limitación de esfuerzo terapéutico por fallo VD y depender de la asistencia y no ser trasplantable. El objetivo de la segunda asistencia se cumplió en el 66,6%.

Conclusiones: La asistencia tipo ECMO tiene muy buenos resultados como puente a otra asistencia, teniendo en cuenta que a los pacientes que se instaura este tipo de asistencia su mortalidad es muy alta. Aunque el cumplimiento del objetivo de la segunda asistencia es bueno (66,6%) la supervivencia es de 54,4% La experiencia en el manejo de estos dispositivos, así como una buena indicación influyen en los resultados, aconsejando la formación de equipos multidisciplinares en la constitución de una unidad de asistencias.

UTILIDAD DE LA ASISTENCIA BIVENTRICULAR TIPO LEVITRONIX EN UN PACIENTE CON ROTURA CARDIACA. A PROPÓSITO DE UN CASO

J.A. Sarralde Aguayo, I. Pulitani, A. Pontón Cortina, M.C. Castrillo Bustamante, C. Ruizsánchez Villar, M. Cobo Belaustegui, L. Castillo Pardo, J.M. Villaescusa Catalán, C. Juárez Crespo, J.A. Fernández-Dívar Sánchez, M.J. Mantilla Gordovil y J.F. Gutiérrez Díez

Hospital Universitario Marqués de Valdecilla. Santander.

Introducción: Es una complicación que ocurre entre el 1-4% de los pacientes hospitalizados por infarto. El 30-50% ocurre en las primeras 24 horas. Representa entre el 10 al 20% de las muertes relacionadas con el infarto.

Material y métodos: Mujer de 45 años con SCACEST infero-posterior -lateral evolucionado (ACTP en 7ª hora), con lesiones en dos marginales.

Resultados: A las pocas horas del cateterismo nuevas molestias con nueva elevación del ST e hipotensión. Ecocardiograma: taponamiento cardiaco y disfunción biventricular severa. Se coloca BCIAo, intubación y traslado a quirófano. Durante el traslado PCR de tres minutos. Esternotomía, drenaje de 300 cc de sangre. Se observa infarto en zona infero-lateral con varias zonas de rotura donde se colocan varios parches. Presenta disociación electromecánica y se entra en CEC. Dado que persisten signos de rotura y no se puede descargar el VI se decide colocar asistencia izquierda levitronix por la punta VI y entrada a Aorta consiguiendo descargar VI y reparar la importante rotura del mismo sin tensión ventricular. Tras la evidencia de fallo VD se coloca asistencia derecha intercalando un oxigenador. Como complicaciones destacar necesidad de recolocación cánula de AD y sangrado mediastínico. A los 7 días se retiró la asistencia y es dada de alta 44 días después con disfunción biventricular severa. La paciente se trasplantó 10 meses después permaneciendo viva en la actualidad.

Conclusiones: La rotura cardiaca es una complicación no muy frecuente pero con mortalidad no desdeñable. La colocación de una asistencia central para descargar el ventrículo izquierdo en infartos masivos puede ayudar a la reparación de la misma, así como a la recuperación relativa ventricular izquierda.

¿PODRÍA HABER EXCEPCIONES A LA URGENCIA 1 EN EL TRASPLANTE CARDÍACO? DISCUSIÓN A PROPÓSITO DE UN CASO

J.A. Sarralde Aguayo, M.C. Castrillo Bustamante, G. Veiga Fernández, M. Ruiz Lera, M. Cobo Belaustegui, J.A. Fernández-Dívar Sánchez, A. Pontón Cortina, L. Díez Solórzano, I. García Martín, J.M. Villaescusa Catalán, L. Castillo Pardo, C. Juárez Crespo y V. Tascón Quevedo

Hospital Universitario Marqués de Valdecilla. Santander.

Introducción: La urgencia grado 1 incluye a pacientes en situación de shock cardiogénico requiriendo al menos una de las siguientes condiciones: fármacos vasoactivos y ventilación mecánica con intubación o balón de contrapulsación con o sin intubación o asistencia ventricular de larga duración. El problema surge ante un paciente en shock con insuficiencia aórtica donde está contraindicada el BCIA y la asistencia.

Material y métodos: Varón de 56 años que ingresa por edema agudo de pulmón asociado a TEP e infarto pulmonar con disfunción VI. Se diagnosticó IAO severa sobre válvula bicúspide y con sospecha de endocarditis por *Brucella* se trató durante tres meses con antibiótico. Seguido en consulta de insuficiencia cardíaca ingresa seis meses después por bajo gasto por lo que se incluye en lista convencional de trasplante. Sufre deterioro clínico con datos de bajo gasto cardíaco refractario a tratamiento médico deteriorándose la función renal y hepática. Al presentar una Insuficiencia aórtica no se puede implantar balón por lo que se consulta con la ONT la posibilidad de incluirlo en urgencia 1 que rechaza al no cumplir las condiciones necesarias para dicha inclusión en urgencia 1. Se decide intervenir al paciente de forma urgente para RVAo por una bioprótesis e implantación de asistencia VI (levitronix). El paciente se extuba al 11º día, incluyéndose en urgencia 0 el día de la extubación, trasplantándose un día después. El paciente fue dado de alta y permanece vivo en la actualidad.

Conclusiones: El recambio aórtico junto con la asistencia ventricular izquierda es una buena opción como puente al trasplante en pacientes con disfunción e IAO. La duda es si sería mejor la posibilidad de la excepción en este tipo de pacientes para incluir en alarma 1 sin la cirugía de recambio y asistencia economizando y evitando riesgos en dicha cirugía y en la reintervención.

TRATAMIENTO QUIRÚRGICO INTEGRAL DE DOS CASOS EXTREMOS: LA EXCELENCIA DEL SISTEMA PÚBLICO NACIONAL DE SALUD

A. Aroca Peinado, L. Polo López, A. González Rocafort, J. Rey Lois, F.J. Segura Escobar, M.A. Villar Sánchez-Real, J.J. Menéndez Suso, M.A. Herranz, P. Sanabria Carretero, A. Gómez, L. García-Guerra Silva, L. Sartor, J.A. Blázquez y F. Villagrà Blanco

Hospital Universitario La Paz. Madrid.

Objetivo: Descripción del tratamiento proporcionado a dos pacientes complejos en el límite de la indicación quirúrgica, aportando iconografía de ambos casos.

Métodos: Caso 1: varón de 15 años con síndrome coronario agudo, en el que se demuestra infarto agudo de miocardio + disfunción ventricular severa, con oclusión ostial de descendente anterior y circunfleja en contexto de arteritis y síndrome de aorta media. Se descarta angioplastia percutánea y se indica cirugía urgente de revascularización coronaria. Caso 2: niña de 19 meses portadora de L-TGA con disfunción severa de ventrículo subaórtico e insuficiencia severa de válvula atrio-ventricular sistémica. Se indica banding pulmonar para intento de recuperación de ventrículo subaórtico y posterior doble switch.

Resultados: Caso 1: revascularización coronaria (mamaria-descendente anterior, safena-obtusa marginal). Persiste disfunción severa ventricular izquierda que obliga a salir de quirófano con asistencia centrífuga izquierda. Incluido en lista de trasplante se realiza el día +5 de asistencia. Resultado post trasplante: intubación: 20 horas, intensivos 8 días, hospitalización 35. Seguimiento 4 meses, no rechazo, grado funcional I, neurológico normal. Caso 2: disociación electromecánica en inducción anestésica para banding. Resucitación cardiopulmonar avanzada 90 minutos sin respuesta. Monitorización función cerebral: INVOS siempre mayor de 50. Se establece ECMO de rescate tras parada cardíaca. Ventana de sedación con neurológico favorable, incluyéndose en lista de trasplante. El día +5 pasa a asistencia pulsátil Berlin-Heart. El día +19 post Berlin-Heart se trasplanta. Resultado post trasplante: intubación 33 horas, intensivos 12 días, hospitalización 43. Seguimiento 2 meses, no rechazo, grado funcional I, neurológico normal. Servicios implicados en asistencia en uno o en los dos casos: cardiología adultos y pediátrica, cirugía cardiovascular adultos e infantil, anestesia, cuidados intensivos pediátricos,

cirugía pediátrica, neurología pediátrica, radiodiagnóstico, laboratorio, microbiología.

Conclusiones: En nuestro medio sólo el sistema sanitario público posee los recursos necesarios para aplicar tratamientos de semejante complejidad y resultado exitoso.

SÍNDROME COMPARTIMENTAL POR HIPERAFLUJO SECUNDARIO A FÍSTULA ARTERIOVENOSA PERIFÉRICA Y OXIGENACIÓN POR MEMBRANA EXTRACORPÓREA

C. Pradas Irún, L. Fernández Arias, M. García Vieites, D. Vázquez Echeverri, V.X. Mosquera Rodríguez, C. Iglesias Gil, C. Velasco García de Sierra, F. Estévez Cid, V. Bautista Hernández, F. Rodríguez López, F. Portela Torrón, J. Herrera Noreña y J.J. Cuenca Castillo

Complejo Hospitalario Universitario A Coruña.

Presentamos el caso de un paciente varón de 70 años que ingresa en nuestro centro en clase funcional NYHA IV para trasplante cardíaco electivo por miocardiopatía dilatada de origen isquémico (cirugía previa de revascularización coronaria y prótesis mitral). Se realiza trasplante cardíaco ortotópico mediante técnica bicava sin complicaciones intraoperatorias (tiempo CEC 103 min, isquemia 115 min, isquemia órgano 191 min). Al segundo día postoperatorio, presenta inestabilidad hemodinámica e hipoxemia severa por disfunción de ventrículo derecho secundaria a fracaso primario del injerto, decidiéndose colocación de asistencia circulatoria arteriovenosa tipo oxigenación por membrana extracorpórea (ECMO). Se efectúa canulación arterial mediante injerto de Dacron 8 mm con anastomosis término-lateral a arteria femoral común izquierda y canulación venosa mediante cánula percutánea en vena femoral común derecha. A las cinco horas tras el implante de la asistencia se objetiva distensión de miembro inferior izquierdo con aparición de flictenas y ampollas serohemorrágicas en contexto de epidermólisis masiva por síndrome compartimental, encontrándose la extremidad indurada con hiperperfusión. Se realiza angiografía por tomografía axial computerizada toracoabdominal multidetector en la que se demuestra una fístula arteriovenosa femoral izquierda con alto flujo no conocida previamente. Acompañamos el caso de imágenes y vídeo altamente ilustrativos. Se reinterviene de urgencia reparándose la fístula y realizándose fasciotomía descompresiva en región interna del muslo. En las siguientes horas disminuye el edema por hiperaflujo con mejoría de las lesiones secundarias. Al duodécimo día se destetó con éxito de la ECMO y se cerró la fasciotomía. La tasa estimada de síndrome compartimental agudo de la extremidad inferior secundaria a ECMO se estima de un 7,3% a un 14,5%, siendo la causa más frecuente la isquemia del miembro canulado. Este es el primer reporte en la literatura de un cuadro de síndrome compartimental por hiperaflujo en miembro inferior por fístula arteriovenosa en un paciente con asistencia circulatoria biventricular periférica.

TRASPLANTE CARDÍACO EN ENDOCARDITIS RECURRENTE PRECOZ EXTENSA. CASO CLÍNICO Y REVISIÓN DE LA LITERATURA

D. Valencia Núñez, C. Merino Cejas, P. Alados Arboledas, P. Maiorano Iuliano, G. Sauchelli, I. Pernía, D. Hervas, J. Arias, J. Moya González, M.T. Conejero e I. Muñoz Carvajal

Hospital Universitario Reina Sofía. Córdoba.

La endocarditis valvular activa podría considerarse una contraindicación para trasplante cardíaco. Sin embargo, se han descrito algunos casos con éxito, donde se ha optado por este tratamiento, dadas las características de la infección y su agresividad. Se presenta el caso de un paciente con endocarditis aguda por *Staphylococcus Aureus* sobre válvula aórtica bicúspide con absceso perianular. Inicialmente se realizó una sustitución de raíz aórtica por homoinjerto aórtico criopreservado, asociada a desbridamiento y reconstrucción del septo interventricular con parche de pericardio. Se produjo una recurrencia precoz, con extensa destrucción de tejido, absceso periaórtico y afectación valvular múltiple, asociada a clínica de sepsis grave. Ante el fracaso de la cirugía "convencional" se optó por realizar un trasplante cardíaco urgente, tras debatir el caso con la Organización Nacional de Trasplante, dada su teórica contraindicación. El paciente evolucionó sin complicaciones, tras el trasplante cardíaco, que pudo realizarse tras tres días de espera, en código urgente, estando libre de reinfección en el seguimiento. El caso analizado permite concluir que el trasplante cardíaco puede ser una alternativa, en casos de endocarditis agresiva con extensa afectación de estructuras cardíacas.

LA ECOCARDIOGRAFÍA-DOPPLER COMO UNA TÉCNICA PARA EVALUACIÓN DEL LLENADO DEL DISPOSITIVO DE ASISTENCIA VENTRICULAR IZQUIERDA PULSATIL

C. Amorós Rivera¹, M. Ruiz González¹, J.F. del Cañizo², M.D. García Coido³ y G. Rodríguez Bernal¹

¹Hospital General Universitario Gregorio Marañón. Madrid. ²Laboratorio de Circulación Artificial. Madrid. ³Hospital Puerta de Hierro. Madrid.

Introducción: La ecocardiografía doppler es el método de elección en la evaluación y seguimiento de los pacientes con dispositivos de asistencia ventricular y es una herramienta esencial en la detección de problemas. No existe actualmente mucha información acerca de lo que se considera un estudio normal en esta población de pacientes ni de cuáles pueden ser las causas principales a considerar con la aparición de ciertos patrones anormales observados en la práctica diaria.

Objetivo: El principal objetivo de éste proyecto es tratar de reproducir estos patrones ecocardiográficos en el animal experimental para poder estudiar sus posibles causas desde el punto de vista fisiopatológico.

Material y métodos: Se han realizado 13 experiencias en cerdos con dispositivos pulsátiles modificando diferentes parámetros hemodinámicos tales como el sincronismo entre bomba y paciente, flujo de entrada del circuito y comparando dichos datos con las imágenes de ecografía doppler continua del llenado de la cánula mediante ecocardiografía epicárdica.

Resultados y conclusiones: Los resultados obtenidos revelan una alta coincidencia entre los patrones de doppler continuo del llenado del ventrículo artificial y la curva de flujo medida en la cánula de entrada del dispositivo, siendo esta similitud mayor cuanto menor es el retardo entre el ciclo cardíaco y el ciclo de la bomba. Con ello se apoya la utilidad de la ecografía como método de seguimiento en estos pacientes y se establece como un método adecuado de medición no invasiva del flujo del dispositivo. Además de esta concordancia, se ha detectado un patrón de llenado inadecuado asociado a valores bajos de presión de entrada y flujo de la bomba, por lo que hemos decidido llamar a este patrón en "puntas" o "picos", con velocidades mayores a 4 m/s, "patrón de llenado inadecuado del ventrículo artificial". Estos resultados, serán de gran utilidad para guiar las futuras líneas de investigación dentro del proyecto.

Valvulopatías

COMUNICACIÓN INTERVENTRICULAR TRAS PROCEDIMIENTO TAVI TRANSFEMORAL

A. Ferreira Marzal, I. García Andrade, J.M. Garrido Jiménez, S. Boi, M. Martín García, A. Redondo Palacios, J. Miguélena Hycka, J. Silva Guisasaola, E. Oliva de Anquín, R. Muñoz Pérez y D. Celemín Canorea

Hospital Universitario Ramón y Cajal. Madrid.

Introducción: La TAVI va dirigida a pacientes con EAo Severa y riesgo elevado o prohibitivo para cirugía convencional. Los riesgos descritos asociados a este procedimiento incluyen lesiones vasculares, ACV, lesiones cardíacas como Bloqueo AV, obstrucción coronaria, insuficiencia paravalvular, desplazamiento valvular y perforación cardíaca. Presentamos el caso de una paciente derivada para TAVI que presentó bloqueo AV y comunicación interventricular.

Material y métodos: Mujer de 79 años, AP: HTA, Insuficiencia Respiratoria moderada-severa con ODC. ETT: estenosis aórtica severa con área de 0,84 cm², FA de reciente comienzo, NYHA III-IV, FE 72,9%, arterias coronarias sin lesiones, EuroScore Logístico: 11,66%. Se realiza implante de prótesis aórtica percutánea transfemoral Sapien XT 23 mm. Durante el procedimiento, la paciente presenta un BAV completo. Tras la liberación, con ETE y aortografía se observa IAo periprotésica leve y una comunicación entre tracto de salida de ventrículo izquierdo y ventrículo derecho. La paciente requiere marcapasos definitivo. Durante su estancia en Cardiología desarrolla ICC descompensada, refractaria a diuréticos, precisando soporte vasoactivo. Se repite ETE: aumento de la CIV adyacente al anillo aórtico, en la comisura entre el velo coronario derecho y no coronario. El cortocircuito izquierda-derecha resultante es severo.

Resultados: La paciente es intervenida bajo CEC. Se retira prótesis observándose CIV a nivel del septo membranoso de 2 x 1 cm, procediéndose a su resolución mediante sutura directa e interposición de parche de pericardio. Se implanta prótesis St. Jude-Trifecta® nº 19. ETE intraoperatorio: ausencia de CIV residual. La paciente es dada de alta al 11º día.

Conclusiones: La implantación de TAVI implica un riesgo no despreciable de complicaciones mecánicas intracardíacas. Ello es debido a la ausencia de decalcificación, necesidad de valvuloplastia, imprevisibilidad de la línea de fractura y plegamiento de los velos y estrés mecánico de la unión ventrículo-aórtica por la fuerza radial necesaria para sujeción protésica.

CIV Y LEAK AÓRTICO POSTERIOR A DOBLE REEMPLAZO VALVULAR POR ENDOCARDITIS. ¿CÓMO EVITAR LAS REINTERVENCIONES?

L. Sartor, R. Sánchez Pérez, U. Ramírez Valdiris, M. Monteagudo Vela, A.R. Hurtado Ortega, M.D. Arenas Tuzón, J.A. Blázquez González, O. Al Razzo, J. Silvestre García y J.M. Mesa García

Hospital Universitario La Paz. Madrid.

Introducción y objetivos: La endocarditis infecciosa activa con abscesos o fistulas representa una entidad que requiere en la mayoría de los casos una actitud quirúrgica. Si en el momento de intervenir estos pacientes no planteamos una estrategia radical, existe una posibilidad no despreciable de recidiva.

Caso clínico: Presentamos el caso de un paciente varón de 34 años que ingresa en un hospital de tercer nivel por un cuadro febril prolongado. Tras las valoraciones es diagnosticado de endocarditis infecciosa por Streptococo Viridans, presentando vegetaciones con desestructuración de las válvulas aórtica y mitra así como una fistula entre anillo aórtico y aurícula derecha. Se trata en dicho centro con cirugía de sustitución valvular aórtica, mitral y cierre de la fistula con un parche de pericardio. El postoperatorio se complica con sangrado inicial que requirió revisión quirúrgica e implante de marcapasos VDD por bloqueo AV. Se trata posteriormente con antibióticoterapia combinada durante 8 semanas siendo dado de alta al finalizar el tratamiento. El paciente ingresa en nuestro centro al mes del alta, con un cuadro de aumento progresivo de la disnea. Se realiza ecocardiograma trasesofágico detectándose una CIV que comunica con aorta a través de un leak paravalvular aórtico. Es llevado a quirófano, se cierra la CIV con un parche de pericardio bovino y se reimplanta la prótesis aórtica. El paciente tuvo una buena recuperación sin presentar anomalías residuales en los controles ecográficos posteriores. Luego de completar tratamiento con Ceftriaxona durante 4 semanas es dado de alta.

Conclusiones: La resección amplia de los tejidos infectados y la posterior reconstrucción con pericardio bovino, es una técnica que minimiza las recidivas de los procesos infecciosos. Por lo tanto creemos que de haberse empleado inicialmente técnicas más radicales en el presente caso se hubiese podido evitar la reintervención.

FACTORES RELACIONADOS CON LOS TIEMPOS QUIRÚRGICOS EN LA SUSTITUCIÓN VALVULAR AÓRTICA POR MINIESTERNOTOMÍA

G. Reyes Copa, J. Bustamante Munguira, S. Badia, O. Leal, E. Aguilar y A. Sarraj

Hospital Universitario La Princesa. Madrid.

Objetivo: Analizar qué factores se asocian a mayores tiempos quirúrgicos en la sustitución de válvula aórtica (SVAo) mediante miniesternotomía.

Métodos: Se incluyeron todos los pacientes intervenidos de SVAo mediante miniesternotomía desde enero del 2011 hasta diciembre del 2013 (n = 40). El tiempo medio de circulación extracorpórea y clampaje fue de 94 ± 30 y 67 ± 21 minutos respectivamente. Los pacientes fueron divididos dependiendo de si los tiempos quirúrgicos eran superiores a la media (grupo A) o inferiores (grupo B). Se analizaron todas las variables preoperatorias y quirúrgicas de los pacientes.

Resultados: La edad media fue de 73 ± 14,5 años con un 40% de mujeres. El Euroscore logístico medio fue de 6,4 ± 4,3%. Las complicaciones quirúrgicas fueron: fibrilación auricular (n = 7), neumotórax (n = 3) y endocarditis precoz (n = 1). No hubo mortalidad quirúrgica. No hubo diferencias entre ambos grupos en relación a edad, Euroscore, creatinina preoperatoria, diámetro anular aórtico y estancia postoperatoria. En el grupo A (tiempo CEC > 94 / tiempo clampaje > 67 minutos) se encontró una mayor proporción de varones (78,6% vs 50%; p = 0,07 y 76,5% vs 47,8%; p = 0,06) y la incidencia de doble lesión aórtica fue más frecuente que la estenosis o insuficiencia aisladas (71,4% vs 19,2% y 70,6% vs 13%; p < 0,001). Los tiempos de clampaje más cortos (< 67 minutos) se asociaron a aquellos pacientes intervenidos en el 2013 en comparación con los intervenidos en años previos (69,6% vs 29,4%; p = 0,01) y en aquellos pacientes en los que se usó un catéter de aspiración de cavidades externo (26,1% vs 5,9%; p = 0,09).

Conclusiones: Los paciente varones y con una doble lesión aórtica se asociaron a unos tiempos quirúrgicos más largos en pacientes intervenidos de SVAO mediante miniesternotomía mientras que tiempos de clampaje menores se asociaron a pacientes intervenidos en el último periodo y en los que se usó un catéter externo de aspiración de cavidades.

CIERRE DE LEAK MITRAL Y AÓRTICO POR VÍA TRANSCATÉTER COMBINADA EN PACIENTE INTERVENIDO 6 VECES DE CIRUGÍA CARDIACA

M. Monteagudo Vela, L. Sartor, U. Ramírez Valdiris, M.D. Arenas Tuzón, A. Hurtado Ortega, R. Sánchez Pérez, J.A. Blázquez González, O. Razzo, E. González Villegas, J. Silvestre García y J.M. Mesa García

Hospital Universitario La Paz. Madrid.

Objetivo: Se presenta el caso de un paciente varón de 64 años con válvula aórtica bicúspide y coartación de aorta reintervenido hasta en 5 ocasiones, 2 por endocarditis y 3 por disfunción valvular. En el último ETE se evidencia prótesis biológica mitral disfuncionante por desinserción a nivel anterior con pseudoaneurisma de pared auricular que ocasiona IM severa y 2 leaks periprotésicos aórticos que condicionan una insuficiencia aórtica severa, por lo que se decide intervención quirúrgica planteándose un abordaje transapical.

Métodos: Dados los antecedentes y el alto riesgo quirúrgico se decide cierre del defecto paravalvular por vía transapical. Se accede al ventrículo izquierdo por el apex tras minitoracotomía izquierda. Por ETE 3D la medida del leak mitral fue de 22 × 12 mm. Por acceso transapical se pasan dos vainas de liberación de 8F y se implantan de forma simultánea dos dispositivos: muscular VSD Occluder de 12 mm y 14 mm. En el mismo acto quirúrgico y debido a la presencia de un leak aórtico de 12 × 4 mm se implanta por vía transfemorales un Amplatzer vascular de 14 × 5 mm en leak paraseptal.

Resultados: Se cierra el leak mitral con dos dispositivos simultáneos de CIV muscular, quedando una insuficiencia mitral leve. El leak aórtico se cierra con dispositivo vascular sin insuficiencia residual en el ETE. Tras esto, el paciente presenta una mejoría importante de su clase funcional.

Conclusiones: Los leaks periprotésicos son un hallazgo común (2-3% en prótesis mitrales). En pacientes comórbidos con múltiples reintervenciones y alto riesgo quirúrgico se debería plantear un abordaje transcatheter, haciendo estos casos más accesibles y ofreciendo más posibilidades de éxito.

TRATAMIENTO QUIRÚRGICO DE LA ENDOCARDITIS INFECCIOSA ACTIVA. NUESTRA EXPERIENCIA

L. Sartor, A. Hurtado Ortega, U. Ramírez Valdiris, J.A. Blázquez González, R. Sánchez Pérez, M. Monteagudo Vela, M.D. Arenas Tuzón, E. González Villegas, O. Al Razzo, J. Silvestre García y J.M. Mesa García

Hospital Universitario La Paz. Madrid.

Introducción: La mayor parte de los pacientes con endocarditis infecciosa pueden ser tratados con antibióticos y medidas de soporte. Sin embargo, los casos con descompensación cardíaca derivada de la destrucción valvular, fracaso de la antibióticoterapia y/o con embolias recurrentes se hace necesario la reparación o el reemplazo valvular. Esta última situación en la mayoría de los casos supone una intervención con riesgos mayores a los que presenta el resto de la población.

Métodos: Se analizaron de forma retrospectiva los pacientes intervenidos entre enero de 2011 y diciembre de 2013 en nuestro centro, dividiendo la población en dos grupos según fuesen intervenidos a raíz de una endocarditis infecciosa activa o no.

Resultados: Se intervinieron un total de 766 pacientes, de los cuales 35 el motivo de la intervención fue una endocarditis infecciosa activa. El grupo de pacientes intervenidos de endocarditis presentaba un mayor riesgo preoperatorio estimado mediante EuroScore (30,7% vs 8,4%, $p < 0,001$), así como mayores factores de riesgo preoperatorios. Se recogió un mayor número de complicaciones en el grupo intervenido por endocarditis (68,6% vs 47,1%, $p < 0,001$), así como una mayor estancia media postoperatoria (42,8 vs 12,6 días, $p < 0,001$), no obstante no existió diferencias estadísticamente significativas en la mortalidad al alta (11,4% vs 4,6%, $p = 0,086$). Se identificó a la insuficiencia renal preoperatoria como predictor independiente de mortalidad en el grupo de pacientes intervenidos de endocarditis (OR 4,4, IC: 2,3-8,5).

Conclusiones: Los pacientes intervenidos de endocarditis infecciosa activa son pacientes con un riesgo quirúrgico mucho más elevado comparado con el resto de intervenciones, no obstante si bien presentan estancias más largas y com-

placadas no se ve incrementada la mortalidad de forma significativa. Así mismo la creatinina preoperatoria podría ayudar a identificar los pacientes que mayor riesgo tienen dentro de este grupo.

INTERVENCIÓN DE YACOB EN PACIENTE CON VÁLVULA AÓRTICA UNICÚSPIDE

C.A. Pardo¹, A. Adsuar Gómez¹, C. Porras², E. Ruiz Solano¹, C. Juvin Bouvier¹, F. Laviana¹, C.A. Rojas Bermúdez¹ y J.M. Borrego¹

¹Hospital Universitario Virgen del Rocío. Sevilla. ²Hospital Carlos Haya. Málaga.

Objetivo: La presentación de una insuficiencia valvular aórtica grave, en el contexto de una válvula unicúspide, es poco frecuente. Sin embargo, siempre debe tenerse en cuenta la opción de la reparación valvular en este contexto.

Métodos: Varón de 28 años, sin antecedentes de interés, que desarrolla progresivamente disnea de esfuerzo. A la exploración, se identifica una presión arterial diferencial elevada (TA habitual 140/50 mmHg) y se ausculta un soplo diastólico en foco aórtico. El ecocardiograma muestra un ventrículo izquierdo dilatado pero con función conservada, así como una válvula aórtica unicúspide con regurgitación grave central y una dilatación de la aorta ascendente. El TAC torácico confirma la dilatación de raíz aórtica (54 mm), con diámetro normal en tercio distal de aorta ascendente. Se decide realizar una reparación valvular y sustitución de aorta ascendente según técnica de Yacoub. A la inspección, se evidencia una válvula unicúspide (tipo 2 de la clasificación de Sievers), con dos velos (uno anterior y otro posterior), un rafe en uno de los extremos y, por tanto, una única comisura. Para la reparación se decide crear una válvula bicúspide, resecaando la zona del rafe y ampliando cada uno de los velos con un parche de pericardio bovino, consiguiendo una superficie adecuada del velo. Se ajusta el anillo con un tallo de Hegar 23 mm y se sustituye la aorta ascendente por un tubo de dacron de 26 mm, con neoformación de los senos de Valsalva y reimplante de los ostii coronarii.

Resultados: El ecocardiograma transesofágico intraoperatorio muestra una función valvular adecuada. La evolución postquirúrgica fue favorable, con controles ecocardiográficos ambulatorios mostrando normofunción valvular y sin evidencia de regurgitación.

Conclusiones: La técnica de preservación valvular aórtica de Yacoub, sobre una válvula unicúspide, es una opción terapéutica adecuada.

IL-6, IL-8, IFN- γ : IMPORTANTES INMUNOMODULADORES EN LA ENDOCARDITIS PROTÉSICA TARDÍA

J. Bustamante-Munguira¹, A. Arévalo², E. Tamayo², C. Sarria¹, E.M. Aguilar-Blanco¹, R. Almansa², L. Rico², V. Iglesias² y J.F. Bermejo-Martín²

¹Hospital Universitario de la Princesa. Madrid. ²Hospital Clínico Universitario de Valladolid.

Objetivo: La endocarditis infecciosa es una enfermedad compleja en la que los criterios diagnósticos de Duke presentan ciertas limitaciones. Existen distintos marcadores humorales que podrían ser un complemento en el diagnóstico precoz y monitorización de la evolución. Nuestro objetivo fue analizar si el perfil de expresión inmunológica se relacionaba con la evolución de la enfermedad.

Métodos: 26 pacientes con endocarditis protésica tardía diagnosticados según los criterios de Duke fueron analizados de forma consecutiva. Se tomo una primera muestra de 5 ml de sangre en tubos con EDTA en el momento del ingreso y durante las primeras 24 horas tras el diagnóstico. Se procedió al centrifugado de las muestras y conservación a - 80 °C hasta su análisis. Las citoquinas fueron medidas mediante el uso de kits comercializados por BioRad (Hercules, CA, EE.UU.) que incluyen IL-2, IL-4, IL-6, IL-8, IL-10, factor de necrosis tumoral (TNF)-alfa, interferón (IFN)-gamma y factor estimulante de colonias granulocito macrófagos (GM-CSF).

Resultados: La edad media \pm desviación estándar fue de 64,92 \pm 13,37 años, rango 39- 89 años. El 65,4% (n: 17) fueron hombres. El principal factor de riesgo fue procedimientos dentales en el 73,1% de los casos. El microorganismo causal más frecuente fue Staphylococci spp. (57,7%). Los niveles de IL-6, IL-8 e IFN- γ fueron más altos en los pacientes que fallecieron ($p < 0,05$). Los niveles de IL-6, IL-8 e IFN- γ se correlacionaron positivamente entre ellos, lo que indica que se producen como consecuencia de una respuesta rápida y simultánea a la infección. El análisis mediante curva ROC mostró que la IL-6, IL-8 e IFN- γ se comportaron como predictores de mala evolución.

Conclusiones: IL-6, IL-8, IFN- γ son citoquinas proinflamatorias que median en la respuesta inmunológica en la endocarditis infecciosa protésica tardía cuyos niveles se asocian con una evolución desfavorable. Futuros estudios deberán confirmar su potencial valor diagnóstico y clínico.

¿INFLUYE EL DETERIORO DE LA FUNCIÓN RENAL PREOPERATORIA EN LOS RESULTADOS DEL IMPLANTE TRANSCATÉTER DE VÁLVULAS AÓRTICAS MEDIANTE ABORDAJE TRANSPICAL?

J.A. Blázquez González, U. Ramírez Valdiris, O. Al Razzo, E. González Villegas, L. Sartor, J. Silvestre García, I. Díaz de Tuesta Revilla, R. Sánchez Pérez, A. Hurtado, M. Monteagudo Vela, M.D. Arenas Tuzón y J.M. Mesa García

Hospital Universitario La Paz. Madrid.

Objetivo: La disfunción renal preoperatoria es un factor de riesgo establecido de mortalidad hospitalaria y de insuficiencia renal aguda postoperatoria en pacientes sometidos a cirugía cardíaca convencional. Analizamos la influencia sobre la morbilidad y la mortalidad de la disfunción renal preoperatoria en pacientes sometidos a implante transcáteter de válvulas aórticas mediante abordaje transapical (TA-TAVI) en nuestra institución.

Métodos: Desde febrero de 2011 hasta diciembre de 2013, 29 pacientes consecutivos fueron intervenidos de sustitución valvular aórtica mediante TA-TAVI (edad media 80 ± 9 años; EuroSCORE logístico $15,4 \pm 11,4$). Se estimó el filtrado glomerular (FG) mediante la fórmula MDRD. Se consideró indicativo de enfermedad renal crónica un valor de $FG < 60$ ml/min/1,73 m².

Resultados: La creatinina preoperatoria fue $1,56 \pm 1,03$ mg/dl y el FG $49,96 \pm 24,02$ ml/min/1,73 m². El 62% (18/29) de los pacientes presentaba FG inferior a 60 ml/min/1,73 m², y el 21% (6/29) un valor de creatinina mayor de $2,2$ mg/dl. Los pacientes con $FG < 60$ ml/min/1,73 m² presentaron un EuroSCORE logístico significativamente mayor ($19,3 \pm 11,7$ vs. $8,9 \pm 7,7$; $p < 0,007$). En el periodo postoperatorio, el 31% (9/29) de los pacientes desarrolló insuficiencia renal aguda, y en 6 pacientes (21%) fue preciso establecer métodos de depuración extrarrenal. La mortalidad hospitalaria registrada fue 24% (IC95%: 9-40%). Ni el $FG < 60$ ml/min/1,73 m² ($p < 0,677$) ni las cifras de creatinina preoperatoria $> 2,2$ mg/dl ($p < 0,612$) se comportaron como predictores de mortalidad hospitalaria. Considerados el FG y las cifras de creatinina como variables continuas, tampoco presentaron asociación con la mortalidad hospitalaria ($p < 0,649$; $p < 0,901$). Además, la presencia de enfermedad renal crónica preoperatoria no mostró asociación con el desarrollo de insuficiencia renal aguda postoperatoria ($p < 0,412$) ni con la necesidad de depuración extrarrenal ($p < 0,362$).

Conclusiones: La enfermedad renal crónica preoperatoria no incrementa el riesgo de mortalidad hospitalaria ni de desarrollo de insuficiencia renal aguda postoperatoria en los pacientes sometidos a TA-TAVI.

PERFIL EVOLUTIVO DE LOS PACIENTES SOMETIDOS A SUSTITUCIÓN VALVULAR AÓRTICA MEDIANTE IMPLANTE TRANSCATÉTER DE PRÓTESIS AÓRTICAS VÍA TRANSPICAL

J.A. Blázquez González, U. Ramírez Valdiris, O. Al Razzo, L. Sartor, E. González Villegas, J. Silvestre García, I. Díaz de Tuesta Revilla, R. Sánchez Pérez, A. Hurtado, M. Monteagudo Vela, M.D. Arenas Tuzón y J.M. Mesa García

Hospital Universitario La Paz. Madrid.

Objetivo: En los últimos años se ha incorporado como alternativa al tratamiento convencional de la estenosis valvular aórtica el implante transcáteter de válvulas aórticas (TAVI) para pacientes inoperables o de alto riesgo quirúrgico. Analizamos el perfil evolutivo postoperatorio de los pacientes sometidos a TAVI vía transapical (TA-TAVI) en nuestra institución.

Métodos: Desde enero de 2011 hasta diciembre de 2013, 127 pacientes consecutivos fueron intervenidos de sustitución valvular aórtica aislada. 98 pacientes (77,2%) fueron sometidos a sustitución valvular aórtica convencional (SVA) y 29 pacientes (22,8%) a TA-TAVI. Los pacientes fueron incluidos en el grupo TA-TAVI tras considerarse inoperables o de alto riesgo quirúrgico por el Heart Team de nuestro centro.

Resultados: Los pacientes del grupo TA-TAVI eran significativamente mayores ($80,2 \pm 9,1$ años vs. $68,8 \pm 18,2$ años; $p < 0,001$), presentaban mayor prevalencia de insuficiencia renal crónica [$p < 0,004$; OR 5,1 (IC95%: 1,7-14,7)], de EPOC [$p < 0,024$; OR 3,2 (IC95%: 1,2-8,7)], y un perfil de riesgo determinado por EuroSCORE logístico significativamente peor ($15,4 \pm 11,4$ vs $7,8 \pm 11,9$;

$p < 0,001$). Los pacientes del grupo TA-TAVI presentaron mayor incidencia de complicaciones postoperatorias respiratorias [$p < 0,011$; OR 4,8 (IC95%: 1,5-15,8)], bajo gasto cardíaco [$p < 0,002$; OR 12,26 (IC95%: 2,3-64,7)], insuficiencia renal postoperatoria [$p < 0,012$; OR 5,7 (IC95%: 1,9-19,2)] y necesidad de depuración extrarrenal ($p < 0,001$). La mortalidad hospitalaria cruda del grupo TA-TAVI fue significativamente mayor que la del grupo SVA (24% vs 0%; $p < 0,001$). La presencia de complicaciones respiratorias, bajo gasto cardíaco e insuficiencia renal postoperatoria se comportaron como determinantes de mortalidad hospitalaria en el grupo TA-TAVI ($p < 0,003$; $p < 0,001$; $p < 0,016$). La estancia hospitalaria del grupo TA-TAVI no mostró diferencias significativas con respecto de la del grupo SVA ($13,5 \pm 13,2$ días vs. $11,1 \pm 15,1$ días; $p < 0,099$).

Conclusiones: Los pacientes sometidos a TA-TAVI presentan mayor mortalidad hospitalaria y mayor tasa de complicaciones postoperatorias que los pacientes del grupo SVA; no obstante, el grupo TA-TAVI presenta un peor perfil de riesgo preoperatorio.

IMPLANTE DE VÁLVULA AÓRTICA PERCEVAL EN PACIENTE CON ENDOCARDITIS AÓRTICA

J.R. González Rodríguez, I. Khan Begun, J.A. Corrales Mera, E. Sánchez Domínguez, I. Said Tarhini, T. Pineda Correa y P. Fantidis Sabbidu

Hospital Infanta Cristina. Madrid.

Objetivo: Reportar el implante de una válvula aórtica sin sutura en un paciente con endocarditis subaguda no diagnosticada.

Material: Paciente de 76 años que es intervenido con el diagnóstico de estenosis aórtica severa degenerativa con abundante calcificación. Había presentado en las semanas anteriores episodio febril no filiado. Ecocardiografía: Estenosis aórtica severa calcificada. No otras valvulopatías. Cateterismo: Coronarias sin lesiones significativas.

Métodos: Se realiza intervención quirúrgica. Esternotomía media. CEC convencional. Aortotomía trasversa. Se aprecia desinserción del velo aórtico coronario derecho. Exéresis de la válvula aórtica. Cavidad abscesificada de gran tamaño, con destrucción del anillo a lo largo del velo coronario derecho, con extensión hacia el izquierdo y hacia el septo interventricular. Se valoran las distintas posibilidades y debido a la fragilidad de los tejidos, se opta por el implante de una válvula sin sutura Perceval. No se pudo poner el punto de referencia correspondiente al nadir del velo coronario derecho. Durante el implante no hubo ninguna complicación. Se comprueba la correcta posición visualmente. Cierre de la aortotomía. Salida de CEC sin complicaciones. Control postoperatorio inmediato con ETE: Válvula aórtica protésica normoposicionada, gradiente pico de 9 mm Hg sin regurgitación.

Resultados: Postoperatorio inmediato sin complicaciones, extubado a las 4 horas. Insuficiencia renal transitoria recuperada. Uso de drogas vasoactivas a dosis bajas. Pasa a planta de hospitalización a los 4 días. Es dado de alta a los 9 días a su centro de referencia para continuar tratamiento antibiótico. En los cultivos microbiológicos de la válvula se aisló S. Epidermidis y se puso tratamiento antibiótico específico. El control postoperatorio: Válvula aórtica protésica en posición correcta, sin insuficiencia aórtica.

Conclusiones: El uso de la válvula aórtica protésica sin sutura Perceval, es una posibilidad terapéutica para el tratamiento de la endocarditis aórtica aguda en casos con destrucción parcial anular y subanular.

EXPERIENCIA A 7 AÑOS DE LA VÁLVULA STENTLESS FREEDOM SOLO EN NUESTRO SERVICIO

J. Flores Sigüenza, M.L. Cámara Rosell, E. Berastegui García, C. Fernández Gallego, B. Romero Ferrer, L. Delgado Ramis, J. López Ayerbe y X. Ruyra Baliarda

Hospital Germans Trias i Pujol. Barcelona.

Introducción: Las bioprótesis sin soporte son una alternativa para pacientes aórticos con anillos pequeños o complicaciones anulares post endocarditis.

Objetivo: Evaluar parámetros ecocardiográficos y seguimiento clínico de los pacientes con Prótesis Freedom SOLO.

Material y métodos: Entre enero de 2005 y diciembre de 2012 se implantó esta válvula en 53 pacientes. El seguimiento medio fue 56 meses.

Resultados: La edad media fue 73 años (39-86). El Euroscore logístico fue $7,06 \pm 2,06$. El seguimiento clínico y ecocardiográfico del 100% a los 5 años y del 82% a los 7 años. El 68% de los procedimientos fueron sustitución val-

vular aórtica aislada y en el 32% se realizó un procedimiento combinado. 5 pacientes fueron intervenidos por endocarditis sobre válvula nativa con complicaciones perianulares. El tiempo de isquemia y CEC fueron respectivamente $68,57 \pm 22,5$ minutos y $88,7 \pm 29,39$ minutos. La mortalidad hospitalaria fue 1,89%. La estancia en UCI fue $6,89 \pm 14,6$ días y la hospitalaria fue de $12,75 \pm 11,34$ días. No hubo complicaciones perioperatorias o en el seguimiento de tromboembolia, hemorragia o endocarditis. La supervivencia del grupo fue del 85% a los 5 años (fig. 1). Sólo hubo una reintervención a los 2 años. La Evolución de los gradientes ha sido (fig. 2).

Conclusiones: La prótesis stentless SOLO es una alternativa quirúrgica frente a otras válvulas en posición aórtica, sobretudo en anillos complicados (pequeños, o con destrucción anular por endocarditis); manteniendo un correcto comportamiento hemodinámico, y baja tasa de complicaciones en el seguimiento.

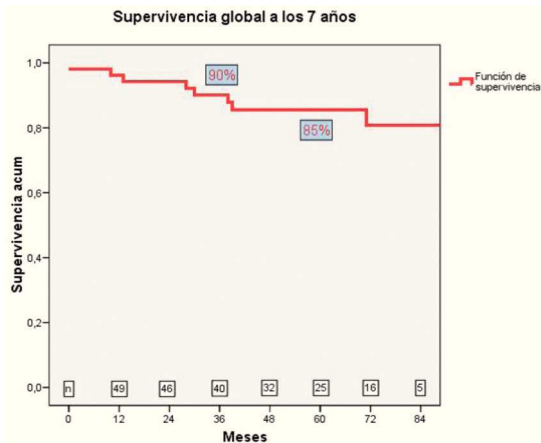


Figura 1

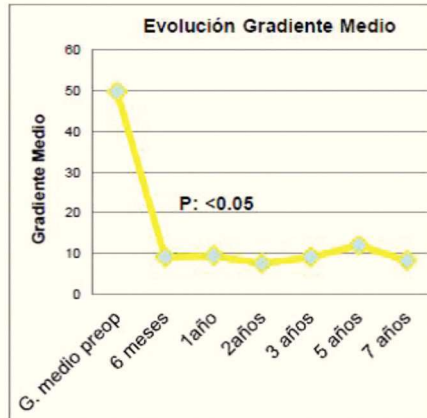


Figura 2

IMPLANTE DE VÁLVULAS AÓRTICAS TRANSCATÉTER-TAVI POR VÍA TRANSAPICAL Y TRANSFEMORAL. ¿HAY DIFERENCIAS EN LA INCIDENCIA DE COMPLICACIONES Y MORTALIDAD A 30 DÍAS Y LARGO PLAZO? EXPERIENCIA DE 5 AÑOS EN UN ÚNICO CENTRO

D. Vázquez Echeverri, L. Fernández Arias, M. García Vieites, C. Pradas Irún, J. Salgado Fernández, J.M. Herrera Noreña y J.J. Cuenca Castillo

Complejo Hospitalario Universitario A Coruña.

Objetivo: Reportar nuestra experiencia con el implante valvular aórtico transapical (TA) y compararlo con los resultados del implante transfemoral (TF) en nuestra institución. Comparar los resultados en nuestro centro con otras series publicadas.

Métodos: Estudio de cohortes retrospectivo. Se recogieron datos de todos los pacientes intervenidos de TAVI en nuestro centro desde noviembre de 2008 a noviembre de 2013 (n = 197; TA n = 69, TF n = 128) Se incluyeron como variables la mortalidad a 30 días y en el seguimiento, así como inci-

dencia de complicaciones intrahospitalarias. Comparamos nuestros resultados con los resultados del registro SOURCE y el registro Nacional Español (2010-2011).

Resultados: No encontramos diferencias significativas entre las prótesis implantadas por vía TA y TF en cuanto a Euroscore logístico (TA = $15,3 \pm 8,5$, TF = $15,6 \pm 8,5$; p = 0,817) ni por la escala de riesgo de la STS (TA = $6,0 \pm 3,5$, TF = $6,9 \pm 4,3$; p = 0,132). Las diferencias significativas las encontramos en la distribución de sexo entre ambos grupos (mujeres TA 43,5%, TF 61,7%; p = 0,014), la mediana de estancia hospitalaria (TA 6,5 días, TF 4,0 días p = < 0,001) y la incidencia de complicaciones vasculares menores (TA 0%, TF 20,3%; p < 0,001). La mortalidad a 30 días fue del 5,6% en TF y 7,5% en TA, y la mortalidad a los 2 años del 17,2% y 26,6%, respectivamente. La curva de supervivencia no objetivó diferencia estadísticamente significativa en la mortalidad a largo plazo (p = 0,165). No encontramos diferencias en mortalidad ni complicaciones intrahospitalarias en pacientes TA en comparación con los registros SOURCE y registro nacional.

Conclusiones: Este el primer estudio en que ambos grupos de pacientes tienen igual riesgo quirúrgico y que por lo tanto pueden ser comparables. No encontramos diferencias en muerte a 30 días, a largo plazo, ni incidencia de complicaciones intrahospitalarias mayores entre ambos grupos. El grupo TF tiene una menor estancia hospitalaria y más complicaciones vasculares menores.

EQUIPO MULTIDISCIPLINAR: CLAVE DEL ÉXITO EN EL PROGRAMA TAVI

J.M. Vignau Cano, T. Daroca Martínez, M.A. Gómez Vidal, A. López, A. Bermúdez, M.A. Tena Pajuelo, M. Alcántaro Montoya y D. Macías

Hospital Universitario Puerta del Mar. Cádiz.

Objetivo: Presentar nuestra experiencia en el inicio de un programa TAVI que comenzó en 2011 y mostrar nuestros resultados (vía transapical y transaórtica) y los resultados de las prótesis implantadas por el Servicio de Hemodinámica del mismo centro (transfemorales).

Métodos y resultados: Estudio descriptivo de 44 implantaciones de prótesis aórticas transcáteter, todos los pacientes fueron valorados previamente por un equipo multidisciplinar formado por miembros del Servicio de Anestesia, Cardiología, Cuidados Intensivos y Cirugía Cardiovascular. En la comisión se decide la indicación y la vía de implantación previo estudio con ecocardiografía, angiotac y coronariografía. Se realizaron 24 implantes por vía transfemoral, 1 implante por subclavia izquierda, 1 implante por vía transaórtica y 18 transapicales. El grupo realizado por el Servicio de Hemodinámica tuvo una mortalidad quirúrgica del 0% sin complicaciones vasculares mayores. El grupo realizado por nuestro Servicio tuvo un 21% de mortalidad quirúrgica (4 éxitus). 9% de mortalidad global.

Conclusiones: La clave del éxito del un programa TAVI es la creación de un equipo multidisciplinar, que valore tanto la indicación como la vía de implantación de manera conjunta.

MIXOMA AURICULAR IZQUIERDO GIGANTE CON AFECTACIÓN DE LA ESTRUCTURA VALVULAR MITRAL QUE ENMASCARA INSUFICIENCIA MITRAL SEVERA PREOPERATORIA

G. Laguna Núñez, S. Di Stefano, N. Arce Ramos, M. Blanco Sáez, H. Valenzuela Livia, P. Pareja Peláez, C. Ortega Loubon, M. Fernández Gutiérrez, J.R. Echevarría Uribarri, Y. Carrascal Hinojal y E. Fulquet Carreras

Hospital Clínico Universitario de Valladolid.

Objetivo: Los mixomas auriculares izquierdos, especialmente los de gran tamaño o los que afectan al anillo o velos valvulares, pueden provocar estenosis y/o insuficiencia mitral. Además, tales mixomas, pueden enmascarar una insuficiencia mitral subyacente preoperatoria, siendo el propio mixoma causa o no de la misma.

Métodos: Presentamos dos casos clínicos: Caso 1: mujer, 80 años, sin antecedentes, que presenta disnea progresiva. El ecocardiograma transesofágico (ETE) y la tomografía computerizada (TC) reveló una tumoración en aurícula izquierda ($2,9 \times 2,2$ cm) con base de implantación amplia en septo interauricular que se apoya en el anillo y velo anterior mitral. Tras la cirugía de exéresis, el ETE intraoperatorio reveló insuficiencia mitral central severa con ligero prolapso del velo anterior y dilatación anular mitral. Se realizó sustitución valvular mitral biológica. Caso 2: mujer, 68 años, sin factores de riesgo, que presenta disnea y

síncopes de repetición. En la exploración se observó soplo diastólico mitral. El ETE y TC revelaron una masa gigante en aurícula izquierda ($7,5 \times 5,4$ cm), con pedículo de anclaje amplio en la parte anterocaudal del septo interauricular, apoyado sobre el velo anterior mitral, que prolapsa al ventrículo, provocando estenosis mitral funcional severa. Tras la exéresis del tumor, el ETE intraoperatorio reveló insuficiencia mitral severa central por dilatación anular. Se realizó anuloplastia mitral.

Resultados: En ambos casos en diagnóstico anatomopatológico fue mixoma, ambos postoperatorios cursaron sin complicaciones y el ecocardiograma pre-alta no presentaba alteraciones.

Conclusiones: Los mixomas auriculares pueden enmascarar una insuficiencia mitral severa preoperatoria al apoyarse sobre el anillo y velos valvulares y/o al prolapsar al ventrículo izquierdo; ellos mismos pueden ser la causa de dicha insuficiencia (por dilatación del anillo, alteración de la estructura valvular, rotura, elongación de cuerdas...) o no; pero en cualquier caso, consideramos de suma importancia la realización de ETE intraoperatorio en todos estos pacientes.

CIRUGÍA VALVULAR Y CORONARIA ASOCIADAS. UN RETO DEL PASADO

J. Salas, R. Muñoz, F. Biguria, P. Arango, A. Sadek, E. Sarria, S. González, F. Fernández, C. Pingel y F. Calleja

Hospital Regional Universitario Carlos Haya. Málaga.

Objetivo: Revisamos nuestra experiencia total de los últimos 10 años en cirugía valvular asociada a cirugía coronaria en 207 enfermos.

Métodos: Analizamos datos generales, tipo de cirugía valvular realizada, número y tipo de injertos coronarios, tiempo de CEC empleado, mortalidad hospitalaria y número de cirujanos implicados.

Resultados: La edad media de nuestros pacientes fue de $69,4 \pm 8,5$ años, 70 fueron mujeres y 137 hombres. Se implantaron 148 prótesis valvulares aórticas, de las que 82 fueron metálicas y 66 biológicas. 47 prótesis se colocaron a nivel mitral, 41 de ellas metálicas y 6 biológicas, 13 plastias mitrales. En 195 pacientes se actuó sobre una sola válvula y en el resto sobre dos. Se implantaron un total de 302 injertos coronarios, de los que 148 fueron mamarias a la DA, en todos los casos de DA, y 154 fueron de safena interna, 65 en el territorio de la circunfleja, 72 en el de la CD y 17 en diagonales. El número medio de injertos por paciente fue de $1,5 \pm 0,6$, siendo la DA la coronaria más revascularizada. Los procedimientos quirúrgicos asociados fueron, cirugía tricúspide en 8 casos, injerto aorto-aórtico en 5, plastia valvular aórtica en 1, Bono-Bentall en 1, endoventriculoplastia en 1, y ablación en 4 pacientes. CEC media: $108 \pm 51,8$ minutos. La mortalidad hospitalaria media fue del 14%, siendo en los últimos 3 años del 2,2%.

Conclusiones: Hemos tenido una mortalidad hospitalaria en línea con los resultados de nuestra Sociedad, con tendencia franca a la disminución a pesar del gran número de cirujanos implicados, 13 en total. Es una indicación progresivamente creciente, por la población que atendemos cada vez más añosa. Seguramente la asociación de técnicas menos invasivas como prótesis sin sutura, TAVI, revascularización coronaria híbrida, etc., ya en uso, mejoren en los próximos años estos resultados.

IMPACTO DEL GRADO DE DISFUNCIÓN VENTRICULAR EN LOS RESULTADOS DE LA CIRUGÍA VALVULAR

M. Bueno Codoñer, J.M. González Santos, J. López Rodríguez, M.J. Dalmau Sorlí, E. Arnaiz García y A. Arévalo Abascal

Hospital Universitario de Salamanca.

Objetivo: La disfunción ventricular es un factor de riesgo bien establecido que empeora el pronóstico de la cirugía valvular. El impacto de la disminución de la fracción de eyección en el resultado quirúrgico es distinto en cada tipo de valvulopatía y se relaciona con su historia natural. Analizamos la influencia del grado de disfunción ventricular en función del tipo de valvulopatía.

Material y métodos: Durante los años 2000-2012 se han intervenido de cirugía valvular (aislada o asociada a otros procedimientos) 2578 pacientes, de los cuales 824 presentaban disfunción ventricular (fracción de eyección inferior a 60%). Se han distribuido en varios grupos según dos aspectos: a) Grado de disfunción ventricular: 1) Disfunción ligera (51-60%) 357 pacientes, 2) Disfunción moderada (30-50%) 413 pacientes y 3) Disfunción severa (< 30%) 54 pacientes, y b) Tipo de valvulopatía: 1) Aórtica, 341 pacientes, 2) Mitral, 313 pacientes y 3) Mitroaórtica combinada, 170 pacientes.

Resultados: La siguiente tabla muestra la mortalidad (%), en los diferentes subgrupos según el grado de disfunción y el tipo de valvulopatía.

Grado disfunción	AÓRTICA	MITRAL	MITROAÓRTICO	
Ligera	7/148: 4,7%	13/140: 9,2%	4/69: 5,8%	24/357: 6,7%
Moderada	6/165: 3,6%	16/157: 10,2%	6/91: 6,6%	28/413: 6,8%
Severa	3/28: 10,7%	3/16: 18,7%	3/10: 30%	9/54: 16,7%
	16/341: 4,7%	32/313: 10,2%	13/170: 7,6%	

Conclusiones: La disfunción ventricular es un factor de riesgo conocido y empleado en la mayoría de escalas de estimación de riesgo quirúrgico. Su impacto es diferente en función del tipo de valvulopatía. En nuestra experiencia los peores resultados se asocian a disfunción ventricular grave en pacientes con valvulopatía mitral.

MASA VALVULAR Y EMBOLISMOS CEREBRALES: DIAGNÓSTICO DIFERENCIAL

P. Albaladejo da Silva, J. Pérez Andreu, R. Taboada Martín, J.M. Arribas Leal, V.G. Ray López, J. García-Puente del Corral, A. Jiménez Aceituna, F. Gutiérrez García, J.M. Parra Romero, J.J. Lucas Taveras, M. Lorenzo Díaz, A.P. González Arévalo, A. Tello Montoliu, A. Morales y S.J. Cánovas López

Hospital Clínico Universitario Virgen de la Arrixaca. Murcia.

Objetivo: Considerar la endocarditis trombótica no bacteriana dentro del diagnóstico diferencial en pacientes con enfermedades debilitantes que presentan masas valvulares.

Métodos: Presentamos el caso de una mujer de 49 años con carcinoma epidermoide de cérvix grado II-B-G3, que consulta por debilidad de miembro superior izquierdo y desviación de la comisura bucal, sin otros antecedentes clínicos salvo fumadora activa. Realizamos tomografía craneal, donde se observan lesiones en región frontoparietal derecha compatibles con metástasis vs infarto isquémico subagudo derecho. En la ecocardiografía transesofágica observamos válvula mitral con degeneración mixoide y un nódulo calcificado que provoca ligero prolapso de velo anterior, que se interpreta como potencialmente embolígeno instaurando tratamiento con heparina fraccionada. Aislamiento de *E. Coli* en urocultivo iniciándose antibioterapia dirigida. Se propone en sesión clínica multidisciplinar cirugía para diagnóstico etiológico (extensión de la enfermedad maligna vs endocarditis bacteriana). Por esternotomía media y bajo CEC, acceso transeptal, resección de masa excrescente sésil en P3 y A2, reparación con parche de pericardio autólogo y plastia comisural posterior asociada a implante de anillo Physio II nº 28. El informe anatomopatológico muestra fibrosis y áreas mixoides.

Resultados: La evolución postoperatoria es satisfactoria sin existir insuficiencia mitral al alta, pero dos meses más tarde la paciente reingresa por recidiva de masa vegetante en la misma localización que obstruye el llenado del ventrículo y produce regurgitación mitral moderada. Es diagnosticada de endocarditis trombótica no bacteriana estableciéndose tratamiento con heparina fraccionada, quimioterapia y radioterapia dirigidas.

Conclusiones: La endocarditis trombótica no bacteriana es una entidad rara relacionada con estados inflamatorios crónicos y enfermedades debilitantes. Debemos contemplarla como diagnóstico diferencial en pacientes con masas valvulares y situaciones predisponentes. El tratamiento es la anticoagulación con heparina de bajo peso molecular y el tratamiento de la enfermedad base. La cirugía se recomienda cuando la vegetación es mayor de 1 cm en cánceres potencialmente curables.

RESULTADOS DE UN PROGRAMA DE REPARACIÓN MITRAL. EXPERIENCIA DEL HOSPITAL GENERAL UNIVERSITARIO GREGORIO MARAÑÓN

D. Sánchez Valenzuela, C. Amorós, H. Rodríguez-Abella, G. Cuerpo, J. Rodríguez-Roda, M. Ruiz y A. González Pinto

Hospital General Universitario Gregorio Marañón. Madrid.

Objetivo: Existe común acuerdo en que el tratamiento establecido para la insuficiencia mitral es la cirugía de reparación valvular. No obstante, esta premisa no se cumple en todos los centros en España. Queremos presentar los resultados de un centro de referencia en reparación mitral que se adapta a las guías y recomendaciones actuales en la práctica quirúrgica en esta patología.

Métodos: Realizamos un análisis retrospectivo de pacientes sometidos a cirugía de la Insuficiencia mitral entre enero de 2004 y febrero de 2012. Se analizaron 430 pacientes: con una edad media de $66,3 \pm 13,26$ años, Euroscore medio: $9,58 \pm 10,8$, FEVI media $51,6 \pm 13$. La clasificación etiológica de la insuficiencia mitral fue: Isquémica: 16,5%, Degenerativa: 52,2%, Reumática: 8,5%, Endocarditis infecciosa: 2,7%. Se realizaron seguimientos clínicos y ecocardiográficos a los 3, 6 y 12 meses y luego de forma anual.

Resultados: Los resultados de la cohorte de enfermos revisada es la siguiente: se realizó reparación mitral en el 98% de los enfermos, la mortalidad intrahospitalaria fue de 3,6%, en el subgrupo de pacientes asintomáticos la mortalidad fue del 1,8%, el porcentaje de ACV en el ingreso fue de 0,5%, el grado de IM menor o igual a 2 previa al alta hospitalaria fue de 2% y la supervivencia al año de seguimiento del 94%.

Conclusiones: En el futuro la tendencia se dirige a intervenir pacientes de forma más precoz, incluso en la fase asintomática de la enfermedad. Es importante el desarrollo de programas de reparación mitral con un volumen adecuado de enfermos que permita asegurar resultados de calidad. La reparación mitral es una técnica con buenos resultados a corto-medio plazo en nuestro centro, lo que nos permite seguir siendo centro de referencia en cirugía reparadora mitral.

MINIESTERNOTOMÍA VERSUS ESTERNOTOMÍA MEDIA CONVENCIONAL PARA RECAMBIO VALVULAR AÓRTICO. EXPERIENCIA INICIAL DE NUESTRO CENTRO

P. Albaladejo da Silva, R. Jara Rubio, R. Taboada Martín, J. Pérez Andreu, J.M. Arribas Leal, J. García-Puente del Corral, V.G. Ray López, F. Gutiérrez García, A. Jiménez Aceituna, J.M. Parra Romero, J.J. Lucas Taveras, M. Lorenzo Díaz, A.P. González Arévalo y S.J. Cánovas López

Hospital Clínico Universitario Virgen de la Arrixaca. Murcia.

Objetivo: Comparar los resultados de recambio valvular aórtico aislado mediante esternotomía media y miniesternotomía en nuestro centro.

Métodos: En el año 2013 se han realizado 128 recambios valvulares aórticos aislados en nuestro servicio, 26 mediante miniesternotomía por parte de 6 cirujanos y 102 pacientes a través de esternotomía media por 8 cirujanos. En la primera se realiza una incisión cutánea de 8 cm, desde ángulo de Louis, miniesternotomía en J dirigida a 4º espacio intercostal. Canulación de aorta ascendente y cava superior hacia aurícula derecha. Infusión de CO₂ en el campo, cánula de cardioplejia en aorta ascendente, aortotomía transversa, aspiración a través de válvula aórtica con aspirador de bomba. Resto de procedimiento según técnica convencional.

Resultados: Los resultados se exponen en la siguiente tabla, junto con las características demográficas de ambos grupos, siendo significativas las diferencias en edad, escala Euroscore logístico y necesidad de transfusión (menor en miniesternotomía).

	Miniesternotomía	Esternotomía media	P
Edad	74,58 ± 8,1	68,18 ± 11,18	0,020
Sexo mujer	15 (55,6%)	46 (45,1%)	0,333
EUROSCORE logístico	6,31 ± 1,56	6,02 ± 2,44	0,034
CEC	70,41 ± 22,80	80,70 ± 35,17	0,486
Pinzamiento	47,81 ± 15,58	48,91 ± 18,53	0,944
Drenaje 24 H	416,35 ± 236,01	545,56 ± 415,68	0,112
Láctico máximo	2,25 ± 1,16	2,76 ± 2,77	0,224
Horas ventilación	6,96 ± 4,32	21,71 ± 103,26	0,191
Estancia UCI	2,37 ± 1,62	3,53 ± 5,72	0,143
Transfusión	0,52 ± 1,05	1,38 ± 1,9	0,002
Éxitus	1 (3,7%)	7 (6,9%)	0,545
C. Neurológicas	4 (14,8%)	6 (5,9%)	0,123
C. Infecciosas	0	5 (4,9%)	0,241
Reintubación	1 (3,7%)	6 (5,9%)	0,657
Reingreso	0	4 (3,9%)	0,296
Reoperación por taponamiento	0	4 (3,9%)	0,296
Reoperación por sangrado	0	6 (5,9%)	0,197
Reintervención por otras causas	0	11 (10,8%)	0,074

Conclusiones: La técnica de remplazo aórtico a través de miniesternotomía es una técnica segura y reproducible, con una curva de aprendizaje que no penaliza los resultados. Parece disminuir la necesidad de transfusión y el tiempo de estancia hospitalaria aunque se necesita estudiar una serie mayor para confirmar estos resultados a largo plazo.

EXPERIENCIA EN CIRUGÍA DE REREPARACIÓN MITRAL EN NUESTRO SERVICIO

M.A. Gutiérrez Marín, J.A. Hernández Campo, F. López Valdiviezo, R. García de la Borbolla, B. Ramírez González, C. Velázquez Velázquez, M. García de la Borbolla, J.C. Téllez, E. Pérez Duarte, J.M. Barquero Aroca y O. Araji Tiliani

Hospital Virgen Macarena. Sevilla.

Objetivo: Cada vez son más los pacientes intervenidos de reparación valvular mitral y, por ello, la insuficiencia mitral recidivante es una complicación en auge. Para su corrección se puede optar por técnicas de sustitución o de rereparación y, aunque actualmente no existe un consenso acerca de la aplicación de dichas técnicas, hay preferencia por estas últimas.

Métodos: De los 277 pacientes intervenidos en nuestro servicio, desde el año 2000 de cirugía de reparación mitral, sólo 7 pacientes han requerido una segunda cirugía por insuficiencia mitral recidivante. De estos, dos recibieron una sustitución valvular mientras que en 5 casos se realizó una rereparación. Hemos realizado una revisión clínica y ecocardiográfica de los mismos.

Resultados: La recidiva de la insuficiencia mitral fue debida en dos casos a una endocarditis, en otros dos a progresión de la patología degenerativa y en el último caso fue debida a dehiscencia del anillo protésico. Las técnicas empleadas en la rereparación fueron: dos casos con cierre directo de la perforación, dos casos con implantación de neocuerdas, uno de ellos con una plicatura de P3, y un caso con recambio del anillo; respectivamente. Con un seguimiento medio de 43,8 meses, los 5 pacientes se encuentran vivos y asintomáticos. Ecocardiográficamente se observa correcto funcionamiento de la válvula mitral, salvo en un caso que presenta insuficiencia Grado I-II.

Conclusiones: La rereparación mitral ofrece, al igual que la propia reparación mitral, mayores beneficios en términos de remodelación ventricular, fracción de eyección y supervivencia, por lo que nuestro servicio opta por rereparar todos aquellos casos que ofrezcan, en base a las características anatómicas y a la voluntad del propio paciente, dicha posibilidad; con resultados favorables hasta el momento.

RESULTADOS DE LA SUSTITUCIÓN VALVULAR AÓRTICA MEDIANTE MINIESTERNOTOMÍA FRENTE A ESTERNOTOMÍA TOTAL

E.M. Aguilar Blanco, O.J. Leal, S. Badia, C.M. Calle, J. Bustamante, A. Sarraj y G. Reyes

Hospital Universitario de la Princesa. Madrid.

Objetivo: Comparar los resultados de la sustitución valvular aórtica mediante miniesternotomía frente a la esternotomía total.

Métodos: Entre enero de 2011 y diciembre de 2013 se realizaron en nuestro centro 259 sustituciones de válvula aórtica aislada. Los pacientes se dividieron según la técnica de abordaje: miniesternotomía en "J" (grupo A; n = 40) y esternotomía completa (grupo B; n = 219) siendo las características clínicas equiparables en ambos grupos. Se compararon los resultados postoperatorios.

Resultados: Las características basales de ambos grupos fueron comparables con un Euroscore logístico similar en ambos grupos (grupo A: 6,4% vs. grupo B: 8,3%; p = 0,2). El tiempo medio de circulación extracorpórea y de clampaje fue semejante en ambos grupos (grupo A: 94 minutos vs. grupo B: 85 min.; p = 0,07 y grupo A: 67 min. vs. grupo B: 62 min.; p = 0,11 respectivamente). El drenaje en las primeras 24 horas fue menor en el grupo A (346 ml vs. 467 ml; p = 0,03). La estancia media en UCI y la estancia total fue menor en el grupo de miniesternotomía (2,1 días vs. 3,6 días y 14,7 días vs 7,9 días respectivamente; p = 0,01). La mortalidad quirúrgica el alta fue del 0% en el grupo de miniesternotomía y del 3% de los pacientes del grupo B (p = 0,29).

Conclusiones: Los pacientes intervenidos mediante miniesternotomía presentan resultados clínicos similares a la esternotomía total con una menor incidencia de sangrado en las primeras 24 horas y una menor estancia en UCI y hospitalaria.

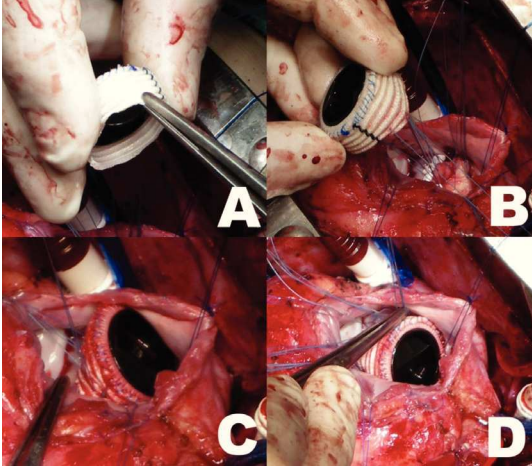
"CHIMNEY TECHNIQUE" PARA IMPLANTACIÓN DE PRÓTESIS MITRALES EN NIÑOS

A. González Rocafort, A. Aroca Peinado, J. Rey Lois, L. Polo López y F. Villagrà Blanco

Hospital Universitario La Paz. Madrid.

La estenosis mitral severa en la edad infantil es una entidad poco frecuente pero representa un reto importante para los cirujanos por la escasez de soluciones. La realización de múltiples procedimientos paliativos percutáneos o

quirúrgicos es la norma con el objetivo de retrasar la implantación de una prótesis. No obstante, la sustitución valvular es, en último término, una posible solución temporalmente más duradera para estos pacientes. En estas situaciones el cirujano se encuentra con unos factores anatómicos, como es la presencia de anillos mitrales pequeños, que dificultan la colocación intraanular de un sustituto valvular. Presentamos dos casos clínicos en los que se ha realizado una nueva técnica sencilla para la implantación de una prótesis mayor en un anillo pequeño sin afectar la correcta apertura de los velos protésicos y sin provocar obstrucción al tracto de salida del ventrículo izquierdo: la prótesis mitral en chimenea. En esta técnica se alza la prótesis mitral en un tubo de dacron de aproximadamente 1 cm de altura que permite la implantación del mismo de manera supra o intraanular permitiendo el uso de un tamaño protésico más grande.



REQUERIMIENTOS TRANSFUSIONALES EN CIRUGÍA VALVULAR AÓRTICA. ¿EXISTEN DIFERENCIAS ENTRE EL ABORDAJE MÍNIMAMENTE INVASIVO Y EL ESTÁNDAR?

F. Paredes Vignoli, R. García-Fuster, O. Gil Albarova, F. Hornero Sos, A. Mena Durán, C. Villegas da Ros, M.H. Sánchez Campos y J. Martínez-León

Consortio Hospital General Universitario de Valencia.

Objetivo: Comparar los requerimientos transfusionales tanto intra como postoperatorios inmediatos entre pacientes sometidos a recambio valvular aórtico por miniesternotomía en "J" (grupo M) y por esternotomía media longitudinal (grupo E).

Material y métodos: Entre enero del 2005 y abril del 2013, 675 pacientes fueron intervenidos de forma consecutiva de recambio valvular aórtico aislado, 566 por esternotomía media y 120 por miniesternotomía en "J". Se realizó un propensity score basado en 16 variables obteniéndose 120 emparejamientos. Se registraron y analizaron el número de transfusiones de hemoderivados intraoperatoriamente y en las primeras 72 horas del postoperatorio.

Resultados: No hubo diferencias significativas en cuanto a valores de hemoglobina y hematocrito prequirúrgico entre ambos grupos, $13,27 \pm 1,60$ vs $13,27 \pm 1,75$ (p 0,997) y $39,49 \pm 4,61$ vs $39,36 \pm 4,93$ (0,837) para el grupo M y E respectivamente. El porcentaje total de pacientes transfundidos fue menor en el grupo M 52,5% vs 63,3% (p 0,089) para concentrado de hematíes, 11,6% vs 24,1% (p 0,012) para pool de plaquetas y 14,1% vs 27,5% (p 0,011) para plasma fresco congelado. El grupo M recibió de forma global menor transfusión de concentrados de hematíes $1,74 \pm 2,17$ vs $2,23 \pm 2,57$ pero sin llegar a la significación estadística (p 0,112), de pool de plaquetas $0,13 \pm 0,38$ vs $0,32 \pm 0,63$ (p 0,007) y de plasma fresco congelado $0,30 \pm 0,774$ vs $0,59 \pm 1,12$ (p 0,020). Las mismas diferencias se mantuvieron desglosando las transfusiones durante el intraoperatorio y en el postoperatorio inmediato. No diferencias significativas en las complicaciones postquirúrgicas. La mortalidad fue mayor en el grupo E.

Conclusiones: El abordaje mínimamente invasivo para el recambio valvular aórtico se presenta como una opción segura, no aumentando la morbimortalidad postoperatoria. Podría presentar una ventaja importante al disminuir los requerimientos transfusionales intra y postoperatorios tanto de concentrados de hematíes como de plaquetas y plasma fresco, con el consiguiente ahorro de hemoderivados y disminución de complicaciones asociadas.

ENDOCARDITIS. TRATAMIENTO MÉDICO Y/O QUIRÚRGICO. EXPERIENCIA DE UN CENTRO

J.A. Sarralde Aguayo, M.C. Fariñas Álvarez, A. Arnaiz García, M. Gutiérrez Cuadra, M. Pajarón Guerrero, C. Fariñas Álvarez, J.R. Berrazueta Fernández, M. Cobo Belaustegui, R. Martín Durán, J.F. Gutiérrez Díez, A. Pontón Cortina, I. García Martín, J.F. Nistal Herrera, I. Pulitani y V. Tascón Quevedo

Hospital Universitario Marqués de Valdecilla. Santander.

Introducción: La endocarditis es una infección del endocardio o de las válvulas cardíacas. En los países desarrollados la incidencia es de 1,6 a 6,2 casos por 100000 habitantes. La mortalidad puede ser cercana al 30%.

Objetivo: Analizar la serie de pacientes con endocarditis tratada tanto médica como quirúrgicamente de un hospital terciario.

Material y métodos: Se analizan 211 pacientes con endocarditis, de los cuales se intervienen 92 (43,6%) y se tratan medicamente 119 (56,4%).

Resultados: 141 pacientes tuvieron endocarditis sobre válvula nativa (66,8%), 60 (28,4%) sobre protésica y 15 (7,1%) sobre implantes endovasculares. Localización aórtica 50,2%, mitral 52,1%, pulmonar 1,4%, cables marcapasos 1,4%, cánulas asistencia asistencia 0,5%, tubo valvulado 0,5%. Sin etiología el 19,4%. Gérmen más frecuente estafilococo 37,4%. Se intervienen 71 aórticas, 40 mitrales, 4 tricúspides en 92 pacientes. La mortalidad total es 29,4%, siendo la quirúrgica de 27,2% y del 31,1% la tratada medicamente. La cirugía fue urgente en el 23,9% y emergente en el 6,8%. Evidencia de endocarditis según el cirujano fue en el 86,4%. En el 23,9% de endocarditis aórticas se utilizaron homoinjertos aórticos (19).

Conclusiones: La endocarditis tiene una mortalidad no despreciable, es importante decidir si es quirúrgica o no. La utilización de homoinjertos aórticos cada vez es más frecuente en endocarditis con raíces aórticas complicadas.

INFLUENCIA DE COMPLICACIONES POSTOPERATORIAS INMEDIATAS EN LA SUPERVIVENCIA A LARGO PLAZO EN PACIENTES SOMETIDOS A REEMPLAZO VALVULAR AÓRTICO

A. Granda Bauza, L. Reija López, J.M. Martínez Cereijo, A. Narváez Muñoz, J. Rubio Álvarez, J.L. Sierra Quiroga, B. Adrio Názar y J. García Carro

Complejo Hospitalario Universitario de Santiago. A Coruña.

Objetivo: El recambio valvular aórtico (RVA) es la intervención más frecuente en la cirugía cardíaca y las complicaciones postoperatorias de este procedimiento se relacionan frecuentemente con la supervivencia a largo plazo. Nuestro objetivo es determinar la influencia de la Fibrilación auricular (FA) y la insuficiencia renal aguda (IRA) en el postoperatorio inmediato, con la supervivencia a largo plazo en pacientes sometidos a RVA.

Métodos: El estudio comprende a 136 pacientes sometidos a cirugía de RVA, en los años 2004-2005 y con un seguimiento máximo a 10 años. Se excluyeron los sometidos a RVA y revascularización miocárdica. Se relacionaron los datos demográficos y complicaciones postoperatorias (FA e IRA) con la supervivencia a largo plazo.

Resultados: La edad media fue de 69,10 años con una variación entre $\pm 11,2$ años. En un seguimiento máximo de 10 años y medio de 8,76 años; de los 136 paciente sometidos a RVA, 101 (74,3%) están vivos y 35 (25,7%) han fallecido. Las supervivencias a 1,3,5 y 10 años fueron ($94,9\% \pm 2$), ($90,4\% \pm 2,5$), ($87,5\% \pm 2,8$), ($73,9 \pm 3,8$), respectivamente. La FA se presentó en 43 pacientes (31,6%) y la IRA en 10 pacientes (7,35%). El estudio estadístico realizado indica que la IRA es un predictor de muerte a corto, medio plazo ($P = 0,0000$), mientras que la FA no presenta influencia alguna en la supervivencia a largo plazo ($P = 0,1012$).

Conclusiones: La supervivencia a largo plazo en pacientes sometidos a RVA, es buena. Siendo IRA un factor determinante en el pronóstico a corto-medio plazo. Mientras que la FA es más frecuente, pero sin influencia en la supervivencia.

RESULTADOS A MEDIO PLAZO DEL IMPLANTE VALVULAR AÓRTICO POR VÍA TRANSAPICAL Y TRANSAÓRTICA

M.A. Gutiérrez Martín, L.F. Valenzuela García, J.A. Hernández Campos, F. López Valdiviezo, R. García de la Borbolla Fernández, M.B. Ramírez González, C.J. Velázquez Velázquez, M. García de la Borbolla Fernández, J.C. Téllez Cantero, E. Pérez Duarte y J.M. Barquero Aroca

Hospital Virgen Macarena. Sevilla.

Objetivo: La cirugía de implante valvular aórtico transcáteter es un procedimiento poco invasivo que cada vez tiene más impulso en nuestro medio,

principalmente en pacientes de alto riesgo quirúrgico y de edad avanzada, población que cada vez es mayor en nuestra sociedad.

Métodos: Desde que iniciamos el programa de implante valvular aórtico transcáteter en el año 2009, hemos intervenido en nuestro servicio a 75 pacientes por esta técnica: 70 por vía transapical y 5 por vía transaórtica. Hemos realizado un seguimiento clínico y ecocardiográfico de esta población.

Resultados: Se trata de una población con una edad media de 78 años y una puntuación media en las escalas de riesgo quirúrgico del 6% para el STS, 14,6% en el Euroscore I y 3,6% en el Euroscore II. La incidencia de accidente cerebrovascular perioperatorio fue del 2,7% y la mortalidad temprana de origen cardiovascular fue del 12% (9 pacientes); mientras que la mortalidad en el primer año fue del 18,6% (14 casos). La supervivencia acumulada a 1 y 3 años es del 82,2% y 72,6% respectivamente, con una tasa de mortalidad tardía de origen cardiovascular del 7,93% (5 individuos). Clínicamente, la mayoría están en clase funcional I o II, y sólo el 6,5% presentan una disnea NYHA III. Ecocardiográficamente, sólo hay un caso de degeneración estructural severa de la prótesis, con estenosis moderada e insuficiencia intraprotésica grado IV; un 15,4% presentaban una insuficiencia grado II y el 82,1% no presentaban insuficiencia o era ligera.

Conclusiones: Nuestros resultados son similares a los publicados en otras series, como el registro SOURCE o el PARTNER; y confirman que los resultados a medio plazo del implante valvular aórtico por vía transapical y transaórtica en pacientes de alto riesgo son muy buenos, con una baja tasa de mortalidad tardía de origen cardíaco.

INTERVENCIÓN DE ROSS EN VALVULOPATÍA AÓRTICA. NUESTRA EXPERIENCIA EN LOS ÚLTIMOS 13 AÑOS

M.T. Conejero Jurado, P. Maiorano Iuliano, G. Sauchelli Faas, I. Pernía Oreña, D.I. Hervás Sotomayor, J. Arias Dachary, D. Valencia Núñez, C. Merino Cejas, J. Moya González, P. Alados Arboledas, J. Casares Mediavilla, A. Chacón Quevedo e I. Muñoz Carvajal

Hospital Universitario Reina Sofía. Córdoba.

Objetivo: El seguimiento a medio plazo de los pacientes con valvulopatía aórtica congénita o adquirida sometidos a cirugía de Ross desde enero de 2000 hasta diciembre 2013. Análisis de disfunción de homoinjerto y/o autoinjerto, situación clínica y morbimortalidad.

Material y métodos: Revisión de 126 pacientes intervenidos de cirugía de Ross en nuestro centro desde 2000 hasta 2013.

Resultados: Se intervinieron 126 pacientes, 89 varones y 37 mujeres. Se observó estenosis moderada-severa del homoinjerto en el 18,75% de los pacientes e insuficiencia leve del autoinjerto en el 33,75%. 7 pacientes precisaron reintervención de autoinjerto: sustitución válvula aórtica en 4 casos e intervención de Bentall en 3 casos. 109 pacientes quedaron libres de reintervención. 6 pacientes precisaron intervención sobre el homoinjerto: en 4 pacientes se implantó válvula percutánea pulmonar Melody®, con 1 éxito durante el implante por compresión de tronco coronario izquierdo (único caso de mortalidad tardía), mientras 2 fueron a recambio de homoinjerto. La mortalidad perioperatoria fue del 3,17% (4 casos). El 26,7% de los pacientes se encuentran sin tratamiento médico. El 83% de los pacientes se encuentran actualmente en clase funcional I/IV.

Conclusiones: La intervención de Ross es una técnica con buenos resultados en la valvulopatía aórtica en pacientes jóvenes, con aceptable morbimortalidad a medio plazo así como mejoría de la clínica y de la calidad de vida de estos pacientes.

EXPERIENCIA INICIAL CON EL ANILLO DE GEOMETRÍA VARIABLE (ENCOR) PARA LA CORRECCIÓN TARDÍA DE LA INSUFICIENCIA MITRAL RECURRENTE

P. Campelos Fernández, D. Pereda Arnau, J.F. Encalada Palacios, G. Ventosa Fernández y M. Castellá Pericás

Hospital Clínic i Provincial de Barcelona.

Objetivo: El nuevo anillo EnCor (Micardia Corp.) para reparación mitral, permite reducir el diámetro A2-P2 años después de su implante mediante la aplicación de radiofrecuencia a través de un electrodo subcutáneo. Hasta un 15-30% de las reparaciones por insuficiencia mitral (IM) pueden presentar regurgitación residual o recurrir en el tiempo; la posibilidad de reducir el diámetro anular protésico podría mejorar los resultados de la reparación a largo plazo. Describimos nuestra experiencia inicial con este dispositivo, con exteriorización del electrodo desde la aurícula izquierda al tejido subcutáneo.

Métodos: Cinco pacientes con IM isquémica (n = 4) o funcional (n = 1), fueron sometidos a reparación mitral mediante anuloplastia. En todos el mecanismo de regurgitación fue dilatación anular (tipo I) o movimiento restrictivo del velo posterior (tipo III). En los pacientes con IM isquémica se realizó también revascularización miocárdica, mientras que el paciente con IM funcional precisó sustitución valvular aórtica concomitante.

Resultados: La reparación mitral fue satisfactoria en todos los casos, sin complicaciones precoces en la exteriorización del electrodo del corazón. Un paciente presentó insuficiencia cardíaca e isquemia aguda de la extremidad inferior izquierda con síndrome compartimental derivando en insuficiencia renal aguda y necesidad de intervención quirúrgica endovascular. Al alta tres pacientes presentaron IM residual ligera y dos IM residual mínima. Durante el seguimiento (máximo 10 meses) ningún paciente ha presentado un aumento del grado de IM, por lo que aún no ha sido necesario modificar el tamaño del dispositivo.

Conclusiones: El implante del nuevo anillo dinámico permite una reparación valvular mitral segura. Será necesario un seguimiento a largo plazo para comprobar la utilidad de disminuir el diámetro del anillo en caso de recurrencia de la IM y, así, optimizar los resultados de la reparación a largo plazo.

NUESTRA EXPERIENCIA INICIAL CON PRÓTESIS AÓRTICA SUTURELESS

M.A. Tena, J.J. Feijoo, S. Urso, J. Serna, J.A. López, G. Ponce y C. Abad

Hospital Universitario Doctor Negrín. Las Palmas de Gran Canaria.

Objetivo: Las prótesis biológicas sutureless han supuesto un avance en la cirugía cardíaca. Sus principales ventajas se basan en la reducción en el tiempo de isquemia, con menor incidencia de complicaciones y ser una técnica de implantación sencilla y cómoda para el cirujano. A continuación presentamos nuestra experiencia inicial para dar a conocer nuestros resultados.

Métodos: Desde septiembre del 2013 se han recogido 6 casos en los que la prótesis a implantar ha sido la perceval. De esta serie 4 eran mujeres y 2 varones, con una edad media de 73,5 años. Entre los antecedentes personales destacan HTA, la clase funcional según la clasificación NYHA, siendo III ó IV en todos los casos, y el IMC siendo la media 27,28. La FE preoperatoria estaba conservada salvo un paciente con disfunción severa. El riesgo quirúrgico se calculó mediante el Score logístico, obteniendo una media de 6,37%. Los criterios de inclusión fueron estenosis aórtica severa de forma aislada o con insuficiencia, y edad mayor de 65 años, además de los requerimientos anatómicos de raíz aórtica necesarios para implantar este tipo de prótesis. La media de los gradientes medios fue 45,3 mmHg y área valvular 0,62 cm².

Resultados: La vía de abordaje en todos los casos fue esternotomía media. El tiempo de isquemia medio fue 32,3 min y la prótesis implantada fue del tamaño S en todos los casos menos uno que fue la M. No se objetivaron complicaciones intraoperatorias ni fugas en ningún caso. La estancia media en UCI fue de 1,8 días. Se realizó ecocardiografía al alta y a los 6 meses obteniéndose FE conservada en todos los casos y un gradiente medio de 23.

Conclusiones: Las prótesis sutureless han demostrado ser eficaces produciendo un menor tiempo de isquemia y menor complicaciones.

¿CÓMO SE COMPORTA EL EUROSCORE II EN LOS PACIENTES CON VALVULOPATÍAS?

R. Álvarez Cabo, A. Barral, R. Díaz, M. Martín, C. Morales y J.C. Llosa

Hospital Universitario Central de Asturias.

Introducción: El EUROSCORE es un modelo probabilístico de estimación de mortalidad. Tradicionalmente se ha considerado que el EUROSCORE no estaba diseñado para los pacientes con valvulopatías. El EUROSCORE-II ha aparecido recientemente con la finalidad de ajustar este modelo a esta patología.

Objetivo: Comparar la utilidad del EUROSCORE-II en una población con valvulopatías.

Métodos: Análisis retrospectivo y comparativo del EUROSCORE-II y el EUROSCORE-logístico en 255 pacientes operados de valvulopatía en nuestro centro entre 2011 y 2013.

Resultados: La población estudiada presentó unas medias de para EUROSCORE-logístico y EUROSCORE-II de 12,23 ± 11,49 y 5,28 ± 5,15 respectivamente. El grupo mostraba: edad media de 68,22 ± 11,21 años; eran 35,7% mujeres; 5,1% urgencias y 12,5% pacientes reoperados. En 23 (9%) se presentaron complicaciones no mortales. La mortalidad observada fue de 17 pacientes (6,7%). Los dos modelos de EUROSCORE presentaron una discriminación (área bajo curva

ROC) aceptable para finalidades clínicas ($> 0,7$): área de EUROSCORE-logístico 0,792 y área de EUROSCORE-II 0,788; $p =$ no significativa. En la calibración según Test Hosmer-Lemeshow (a mayor p mejor calibración) para la mortalidad, el EUROSCORE-logístico presenta una $p = 0,123$ y el EUROSCORE II presenta una $p = 0,221$. La no significación en los dos modelos traduce que están bien calibrados. La calibración medida por la razón de mortalidad ajustada al riesgo (RMAR) presenta unos valores de 0,548 con IC95% (0,311-0,965), $p = 0,033$ para el EUROSCORE-logístico lo que indica que sobreestima la mortalidad y no es un modelo bien calibrado. En cambio, la RMAR para el EUROSCORE-II es 1,21 con IC95% (0,61-2,41), $p = 0,578$. Esta p no significativa indica que es un modelo bien calibrado, pero el EUROSCORE-II infraestima la mortalidad.

Conclusiones: 1) El EUROSCORE-logístico como modelo tiene buena discriminación pero está mal calibrado para estos pacientes; 2) el EUROSCORE-II como modelo de estimación de mortalidad ha mejorado al EUROSCORE-logístico en los pacientes con valvulopatías.

VALVULOPATÍA TRICÚSPIDE: EXPERIENCIA EN EL TRATAMIENTO QUIRÚRGICO

O. Leal, S. Badía, E. Aguilar, C. Calle, J. Bustamante, A. Sarraj y G. Reyes

Hospital Universitario de la Princesa. Madrid.

Objetivo: La valvulopatía tricúspide y su evolución hacia la disfunción ventricular derecha generan una importante morbilidad en los pacientes con cardiopatía estructural. Nuestro objetivo es describir nuestra experiencia en el tratamiento quirúrgico de la valvulopatía tricúspide.

Métodos: Estudio retrospectivo en el que se analizaron todos los pacientes intervenidos de forma consecutiva de patología tricúspide entre los años 2001 y 2013 (n: 430). Se analizaron las características clínicas, ecocardiográficas y los resultados del tratamiento quirúrgico.

Resultados: La edad media fue de $64,7 \pm 10,3$ años con un 78,1% de mujeres. La mayoría de los pacientes se encuentran en clase funcional avanzada (78,6% clase funcional III-IV de la NYHA). El EUROSCORE I medio fue de $8,59 \pm 8,34\%$. El 83,2% tenían hipertensión pulmonar al menos moderada. El 28,3% fueron reintervenciones y en la mayoría (88,1%) se realizó cirugía sobre válvulas izquierdas (sustitución valvular aórtica y/o mitral) de manera concomitante. Solo en el 3,49% de los pacientes se realizó cirugía sobre la válvula tricúspide de manera aislada. En la mayoría (79,3%) se realizó anuloplastia con anillo, en 7,6% se sustituyó la válvula por una prótesis y en 12,6% la reparación se hizo mediante anuloplastia con sutura. La principal complicación postoperatoria fue la insuficiencia renal (5,8%), a esta le siguieron: intubación prolongada (> 48 horas) en el 4,9%, reintervención por sangrado en el 4,4%, ACV perioperatorio en 4,15%. La necesidad de implantación de marcapasos fue escasa (1,6%). La mortalidad hospitalaria fue del 12,79%.

Conclusiones: La valvulopatía tricúspide es aún una entidad de difícil tratamiento en el que la morbilidad quirúrgica es alta. Tanto la reparación valvular como la sustitución por prótesis son alternativas válidas y efectivas en aquellos pacientes en los que el tratamiento médico no es suficiente.

EL EUROSCORE 2 PREDICE MEJOR LA MORTALIDAD HOSPITALARIA EN PACIENTES SOMETIDOS A CIRUGÍA DE AORTA QUE EL EUROSCORE LOGÍSTICO

A. Berbel Bonillo, F.J. Valera Martínez, L. Doñate Bertolín, C. Hernández Acuña, M. Schuler, S. Torregrosa Puerta, M. Pérez Guillén, T. Heredia Cambra, A. Vázquez Sánchez, A.M. Bel Mínguez, J.M. Maroñas Andrade y A. Montero Argudo

Hospital Universitari i Politènic La Fe. Valencia.

Objetivo: El EuroSCORE (logístico y EuroSCORE 2) se ha convertido en referencia para la estratificación del riesgo de mortalidad hospitalaria en cirugía cardíaca, aunque su aplicación en la patología de aorta torácica es limitada y con un importante margen de mejora. El objetivo de este trabajo es analizar el ajuste de estos modelos en la predicción del riesgo de mortalidad hospitalaria en pacientes sometidos a cirugía de aorta.

Métodos: Se calculó de manera retrospectiva el riesgo de mortalidad hospitalaria empleando los algoritmos de EuroSCORE logístico y EuroSCORE 2 en 310 pacientes consecutivos sometidos a cirugía de aorta torácica entre 2006 y 2013. Se comparó la correlación entre la mortalidad predicha por ambos modelos y la mortalidad observada tanto en el grupo global como tras segmentarlos por grupo de riesgo (Bajo riesgo: 0-6%; Riesgo moderado: 6-12%; y Alto riesgo $> 12\%$). Se realizó la validación de ambos modelos empleando el área bajo la curva ROC.

Resultados: La mortalidad media predicha fue de 14,98% para EuroSCORE logístico y de 8,12% para EuroSCORE 2. La mortalidad hospitalaria global observada fue de 8,1%. Empleando el EuroSCORE logístico para la segmentación, la mortalidad observada fue de 5,6% para el grupo de bajo riesgo, 5,7% para el grupo de riesgo moderado y de 10,7% para el grupo de alto riesgo. Empleando el EuroSCORE 2, las mortalidades observadas fueron de 3,9%, 7,5% y 24,5% respectivamente. El área bajo la curva ROC fue de 0,665 para EuroSCORE logístico y de 0,718 para EuroSCORE 2.

Conclusiones: El EuroSCORE 2 presenta una mayor capacidad de predicción y de discriminación del riesgo de mortalidad hospitalaria que el EuroSCORE logístico para nuestra cohorte de pacientes sometidos a cirugía de aorta. El EuroSCORE logístico sobreestima la mortalidad en los pacientes de riesgo moderado o alto.

CIRUGÍA CONSERVADORA DE VÁLVULA AORTICA. TRES AÑOS DE EXPERIENCIA

R. Álvarez Cabo, R. Díaz, A. Barral, B. Meana, M. Martín, H. Daniel, J.L. Naya, C. Morales y J.C. Llosa

Hospital Universitario Central de Asturias.

Introducción: Las prótesis valvulares son un gran avance técnico de la medicina pero llevan ciertos problemas asociados. Las técnicas conservadoras en cirugía valvular aórtica ofrecen una alternativa terapéutica a la prótesis en la insuficiencia aórtica. Las plastias aórticas y el reimplante valvular son técnicas de difícil aprendizaje y reproducción, cuya estandarización está en desarrollo actualmente.

Objetivo: Analizar los resultados de la cirugía conservadora valvular aórtica.

Material y métodos: Análisis retrospectivo de 38 pacientes en los que se realizó conservación valvular aórtica en nuestro centro entre 2011 y 2014.

Resultados: Los procedimientos realizados fueron: reimplante valvular (DAVID) 15 (39,5%); DAVID + Plastia aórtica 8(21,1%); plastia aórtica 6 (15,8%); plastia aórtica + tubo supracoronario 9 (23,7%). El grupo presentaba: edad media $64,4 \pm 14,6$ años, 23,7% mujeres, 10,5% urgentes, $11,7 \pm 6,4$ de EUROSCORE-logístico y $4,4 \pm 2,5$ de EUROSCORE-II. El seguimiento medio fue de $12,4 \pm 9,1$ meses. En el 39,47% (15/38) se realizaron procedimientos asociados. Un 10,5% (4/38) presentaban válvula bicúspide. No hubo reoperación por sangrado. La estancia postoperatoria ofrece una Mediana de 12 días. Hubo dos éxitos (5,25%) en el postoperatorio inmediato, uno por disfunción ventricular severa previa y el segundo por infarto de miocardio. Un tercero falleció a los 50 días por neumonía. La insuficiencia preoperatoria era I (5,25%), II (5,25%), III (47,4%) y IV (42,1%). En 5 pacientes (13,2%) persistía una insuficiencia grado II en quirófano y se procedió a implante de prótesis aórtica. En el resto de pacientes la insuficiencia era trivial o leve. Durante el seguimiento tres pacientes (9,09%) pasaron de insuficiencia grado I a II. No hubo reoperación por reparación de insuficiencia aórtica, eventos tromboembólicos ni endocarditis durante el seguimiento.

Conclusiones: 1) La curva de aprendizaje ha sido relativamente rápida. 2) La mortalidad del grupo se ajusta aceptablemente a la predicha. 3) Los resultados a medio plazo son buenos, tanto en la corrección de la insuficiencia como en la mejoría clínica.

REPARACIÓN MITRAL CON ANILLO COMPUESTO CG FUTURE. EXPERIENCIA DE 4 AÑOS

R. Álvarez Cabo, B. Meana, C. Pizcoya, D. Hernández, R. Díaz, A. Barral, J. Reguero, J.L. Naya, C. Morales y J.C. Llosa

Hospital Universitario Central de Asturias.

Introducción: La reparación mitral tiene como pilar básico la anuloplastia. La variedad de anillos con diversas características en el mercado es enorme. El anillo-CG-Future® permite el remodelado posterior manteniendo la movilidad anterior del anillo mitral. Esto conserva una relación de diámetros del anillo mitral 3:4 en sístole y 4:4 en diástole.

Objetivo: Analizar los resultados obtenidos con anillo-CG-Future® en reparación mitral.

Material y métodos: Análisis retrospectivo de 44 pacientes en los que se utilizó anillo-CG-Future® en nuestro centro entre 2010 y 2014.

Resultados: El grupo de pacientes presentaba: edad media $68,73 \pm 12,4$ años, 34,1% mujeres, urgentes 2,3% y EUROSCORE-LOGÍSTICO medio de $11,91 \pm 12,77$. El seguimiento medio ha sido de $22,2 \pm 12,57$ meses. El origen de la insuficiencia mitral era isquémica 2,3%, funcional 47,7% y degenerativa mixomatosa

36,4%. Unos 16 pacientes (36,4%) tenían cardiopatía isquémica asociada. Se realizó plastia mitral aislada 20,45% y asociada a otros procedimientos 79,55% (+prótesis aórtica 38,65%; +bypass coronario 20,45%, +trícuspide 20,45%). En 28 pacientes (63,6%) se implantó solamente anillo, en 2 (4,5%) anillo + neocuerdas, y en 14 (31,9%) se realizó resección cuadrangular + anillo. El grado de insuficiencia pre-cirugía era II en 5 pacientes (11,4%), III en 11 (25%) y IV en 28 (63,6%). Tras la cirugía la insuficiencia mitral era trivial-leve en 41 casos (93,2%) y grado II en 3 (6,8%). Tres pacientes (6,8%) precisaron balón de contrapulsación previo por disfunción ventricular, uno de ellos falleció en el postoperatorio (2,3%). No se presentó ningún caso de movimiento sistólico anterior (SAM) tras la cirugía. No hubo reoperación por sangrado. Durante el seguimiento no ha habido reoperación por endocarditis ni por fracaso de reparación mitral, manteniéndose los grados postoperatorios sin variación.

Conclusiones: 1) La morbimortalidad de la serie está por debajo de lo esperado a pesar de los numerosos procedimientos asociados; 2) la reparación mitral con anillo-CG-Future® ofrece buenos resultados con durabilidad a medio plazo.

RESULTADO CLÍNICO Y COMPORTAMIENTO HEMODINÁMICO A LARGO PLAZO DE PRÓTESIS MECÁNICAS EN ANILLOS AÓRTICOS PEQUEÑOS: CARBOMEDICS ESTÁNDAR VS. CARBOMEDICS TOP HAT

V.X. Mosquera Rodríguez, A. Bouzas Mosquera, L. Fernández Arias, M. García Vieites, D. Vázquez Echeverri, C. Pradas Irún, C. Iglesias Gil, C. Velasco García de Sierra, F. Estévez Cid, V. Bautista Hernández, F. Portela Torrón, J.M. Herrera Noreña, N. Álvarez García y J.J. Cuenca Castillo

Complejo Hospitalario Universitario A Coruña.

Objetivo: Comparar resultados clínicos y hemodinámicos a largo plazo en pacientes con anillo aórtico pequeño (19-21 mm) sometidos a recambio valvular aórtico con prótesis mecánica intra-anular CarboMedics reducida o supra-anular CarboMedics Top Hat (CarboMedics, Austin, TX).

Métodos: Se incluyeron 186 pacientes consecutivos con anillo aórtico pequeño sometidos a sustitución valvular aórtica con prótesis mecánica intra-anular (n = 133) o supra-anular (n = 53) entre 2003 y 2013.

Resultados: No hubo diferencias entre grupos intra y supra-anular en mortalidad intrahospitalaria (11,3% vs 9,4%, p = 0,71), procedimientos asociados (68,4% vs. 69,8%, p = 0,85) ni cirugía cardíaca previa (21,8% vs 20,8%, p = 0,87). La incidencia de área efectiva orificio indexada < 0,85 cm²/m² fue menor en grupo Top Hat (34% vs. 55,6%, p = 0,008). Las supervivencias a 5 y 10 años en grupo intra-anular fueron 66,8% y 61,5%, respectivamente. Las supervivencias a 5 y 10 años en grupo supra-anular fueron 79,7% y 71,7%, respectivamente (p = 0,19). No hubo diferencias en supervivencia libre de eventos adversos valvulares. El análisis de regresión de Cox confirmó como factores independientes de supervivencia: endocarditis infecciosa previa (riesgo relativo [RR] = 4,801; intervalo confianza 95% [IC], 2,023-11,390); fracción eyección < 35% (RR = 4,572; IC95%, 2,309-9,050); edad > 70 años (RR = 3,420; IC95%, 1,754-6,670); tiempo pinzamiento aórtico > 90 minutos (RR = 3,332; IC95%, 1,766-6,289); accidente cerebrovascular previo (RR = 2,451; IC95%, 1,163-5,165); e hipertrofia ventricular severa (RR = 2,428; IC95%, 1,034-5,696). El grupo Top Hat presentó mayor reducción porcentual de masa ventricular (33% ± 15,8% vs. 20% ± 16,5%, p < 0,001) y menores gradientes aórticos máximos (20 ± 8,9 mmHg vs 29,6 ± 8,6 mmHg, p < 0,001) con seguimiento medio 4,1 ± 2,9 años.

Conclusiones: Aunque el tipo de prótesis no influyó en la supervivencia a largo plazo, la prótesis Top Hat presentó menor incidencia de mismatch paciente-prótesis y demostró mejor comportamiento hemodinámico y mayor reducción de masa ventricular durante el seguimiento. Por tanto, se perfila como una excelente alternativa en aquellos pacientes con anillo aórtico pequeño e hipertrofia ventricular severa.

SUSTITUCIÓN VALVULAR AÓRTICA CON PRÓTESIS NO SOPORTADAS: RESULTADOS A CORTO Y MEDIO PLAZO

L. Doñate Bertolín, T. Heredia Cambra, C.E. Hernández Acuña, M. Schuler, A. Berbel Bonillo, A.M. Bel Mínguez, M. Pérez Guillén, F.J. Valera Martínez, S. Torregrosa Puerta, J.M. Maroñas Andrade, A. Vázquez Sánchez y J.A. Montero Argudo

Hospital Universitari i Politècnic La Fe. Valencia.

Objetivo: Mostrar los resultados clínicos y hemodinámicos a corto y medio plazo tras sustitución valvular aórtica (SVA) con la prótesis Freedom SOLO de Sorin®, una prótesis de pericardio bovino no soportada o stentless.

Métodos: Entre noviembre de 2005 y diciembre de 2013, 133 pacientes fueron sometidos a SVA con la prótesis Freedom SOLO según el criterio del cirujano. Se implanta con una línea única de sutura en posición supraanular. Se recoge y analizan retrospectivamente parámetros ecocardiográficos y clínicos pre-cirugía, en el postoperatorio inmediato y en el seguimiento a 6 y 12 meses.

Resultados: La edad media fue de 75,62 ± 5,20 años, con un 85% de mujeres y un EuroSCORE I logístico de 9,46 ± 9,39. Se realizaron procedimientos concomitantes en 21 pacientes (15,8%). El tiempo de clampaje aórtico fue 85,92 ± 25,02 minutos. La mortalidad hospitalaria fue del 9,02% (12 casos). La capacidad funcional, medida como clase de la New York Heart Association (NYHA), mejoró significativamente tras la cirugía (p < 0,001). El gradiente transvalvular máximo fue de 24,34 ± 10,74 en el postoperatorio inmediato y de 23,33 ± 10,48 a 12 meses (p < 0,001). Los diámetros telediastólico y telesistólico de ventrículo izquierdo se redujeron significativamente tras la cirugía: de 44,18 ± 7,35 a 42,05 ± 6,58 mm (p 0,033) y de 29,1 ± 8,38 a 26,56 ± 6,21 mm (p 0,011), respectivamente, así como el grosor de pared posterior: de 12,54 ± 2,02 preoperatoriamente a 10,97 ± 1,92 a 12 meses (p 0,001). No se detectó regurgitación intraprotésica o periprotésica más de ligera durante el seguimiento en el 99,24% de los casos. 3 pacientes requirieron reoperación durante el seguimiento (2 por endocarditis protésica tardía y 1 por mismatch severo).

Conclusiones: Las válvulas stentless se asocian con unos resultados clínicos excelentes en seguridad y hemodinámica, y constituyen una alternativa para aquellos casos en los que existe un anillo aórtico pequeño o en los que se prevé un mismatch prótesis-paciente.

TÉCNICA DE ENOLIZACIÓN TISULAR EN ENDOCARDITIS MITROAÓRTICA AGUDA DE ALTO RIESGO

I. Moriones Elosegui, J.L. Fernández, R. Sánchez, L. Jiménez, R. Sadaba, J. de Diego y M.T. Beunza

Complejo Hospitalario Navarra.

Objetivo: La endocarditis aguda masiva sobre prótesis aórtica con abscesificación del anillo aórtico y afectación mitroaórtica, obliga a una cirugía radical "monobloque" de toda la zona infectada, que incrementa el riesgo y complicaciones quirúrgicas. Por ello presentamos una técnica novedosa, conservadora y menos agresiva mediante enolización del absceso y los tejidos infectados circundantes.

Material y métodos: Se trata de un paciente de 79 años portador de prótesis aórtica, carcinoma de próstata, diabetes, arteriopatía periférica, insuficiencia renal e hipertensión ingresando con un cuadro de fiebre, leucocitosis, vómitos, artralgias, estado confusional, bloqueo auriculoventricular y embolia periférica. Los hemocultivos detectaron un estreptococo bovis. El ecocardiograma muestra imágenes de endocarditis protésica aórtica y absceso anular de 2,5 centímetros afectando además septo interauricular y parte anterior del anillo mitral surgiendo una vegetación hacia aurícula izquierda. Tras tratamiento antibiótico con Euroscore 60 se indica cirugía. Se recambia la prótesis aórtica, limpiando el absceso sin extraer el material sólido del mismo, inyectando alcohol etílico al 90% en el absceso y en el anillo afectado. Se extrae la vegetación del anillo mitral inyectando nuevamente alcohol en el absceso respetando la válvula mitral. La evolución presentó bajo gasto en las primeras 24 horas con extubación a los 5 días sin fiebre y con buena función. Implantamos marcapaso permanente dando alta a los 48 días de la intervención. El ecocardiograma a los seis meses mostró buena función valvular, FE de 0,4 y retracción del absceso.

Conclusiones: 1) La enolización del absceso permitió reducir la complejidad, tiempo de intervención y potenciales complicaciones. 2) El resultado obtenido nos hace considerar esta opción para casos similares con absceso anular. 3) La enolización permite un efecto bactericida local y de curtidor, que aumenta la consistencia tisular para un implante más seguro.

ANÁLISIS TOMOGRÁFICO DEL DIÁMETRO DEL TRONCO ARTERIAL PULMONAR Y SU RELACIÓN CON LAS DISTINTAS CARACTERÍSTICAS DE LA VÁLVULA AÓRTICA BICÚSPIDE

C.E. Hernández Acuña, L. Doñate Bertolín, M. Schuler, A. Berbel, A. Bel, T. Heredia Cambra, M. Pérez Guillén, A. Vázquez, F. Valera Martínez, S. Torregrosa Puerta y J.A. Montero Argudo

Hospital Universitario La Fe. Valencia.

Objetivo: Tradicionalmente se ha sugerido que las personas con válvula aórtica bicúspide (VAB) presentan dilatación del tronco de la arteria pulmonar (TAP). Nuestro objetivo es valorar si la dilatación del TAP tiene alguna relación con la morfología y la lesión valvular primaria (LVP) de la VAB.

Métodos: En 107 pacientes con diagnóstico de VAB operados en nuestro servicio desde enero de 2007 a noviembre de 2013, obtuvimos de forma retrospectiva las dimensiones exactas del TAP así como la LVP y morfología de la VAB. La medición de los diámetros del TAP la realizamos con tomografía preoperatoria, la morfología valvular se determinó intraoperatoriamente y la LVP la obtuvimos con la ecocardiografía. También recogimos datos del pre, intra y post-operatorio para su posterior análisis.

Resultados: De los 107 pacientes intervenidos pudimos obtener los diámetros de TAP en 95 de ellos. El diámetro medio de TAP fue de 26,3 mm. No se observaron diferencias estadísticamente significativas en cuanto a género (varones 26,7 mm vs mujeres 25,8 mm). Con respecto a la LVP, comparamos el diámetro TAP sin encontrar diferencias significativas (estenosis 26,3 mm, insuficiencia 25,2 mm, doble lesión 26,8 mm). Los pacientes con hipertensión pulmonar (HTP) severa presentaron diámetros de TAP significativamente mayores que aquellos con ausencia de HTP o HTP ligera. No encontramos asociación entre el diámetro del TAP y las distintas morfologías de VAB. No se encontró una correlación significativa entre el TAP y el diámetro máximo de aorta tubular (Pearson 0,051, P: NS).

Conclusiones: En nuestra muestra el diámetro medio del TAP se encuentra dentro de los límites globalmente aceptados para personas normales. El sexo, el patrón de fusión comisural y la LVP de la VAB no están relacionados con el aumento de tamaño del TAP.

SUSTITUCIÓN VALVULAR AÓRTICA TRANSAPICAL O MÍNIMAMENTE INVASIVA. ESTUDIO EN PACIENTES OPERABLES DE ALTO RIESGO MEDIANTE ANÁLISIS DE PROPENSIÓN

A. Berbel Bonillo, A. Vázquez Sánchez, L. Doñate Bertolín, C. Hernández Acuña, M. Schuler, S. Torregrosa Puerta, F.J. Valera, M. Pérez Guillén, T. Heredia Cambra, A.M. Bel Mínguez, J.M. Maroñas Andrade y A. Montero Argudo

Hospital Universitari i Politècnic La Fe. Valencia.

Objetivo: Las técnicas transcáteter ofrecen una opción terapéutica quirúrgica en pacientes inoperables seleccionados. Sin embargo, sus potenciales beneficios en los pacientes operables de alto riesgo siguen siendo controvertidos.

Métodos: Se seleccionaron retrospectivamente 11 pacientes sometidos a procedimientos transapicales basándose en el riesgo preoperatorio (EuroSCORE logístico > 15) y la operabilidad (ausencia de contraindicaciones anatómicas o clínicas para cirugía convencional) de una cohorte de pacientes intervenidos en un solo centro durante un periodo de 3 años (n = 53). Se emparejaron con 11 pacientes de similares características sometidos durante el mismo periodo de tiempo a un procedimiento de recambio valvular aórtico convencional mediante cirugía mínimamente invasiva (mini-esternotomía superior en J) de una base de 415 pacientes basándose en edad, comorbilidad y riesgo preoperatorio.

Resultados: Ambos grupos fueron comparables en términos de riesgo preoperatorio (EuroSCORE logístico 19,67 ± 10,35 frente a 16,68 ± 5,46). La mortalidad a 30 días fue superior en el grupo transapical: 18% (n = 2) frente a 9% (n = 1), aunque sin alcanzar significación estadística. La incidencia de eventos neurológicos fue también mayor en el grupo transapical: 18% (n = 2) frente a ninguno en el grupo quirúrgico; así como de fibrilación auricular postoperatoria (36% frente a 9%) y de implantación de marcapasos permanente (9% frente a 0%). La estancia media en la unidad de cuidados intensivos (2,6 ± 1,34 frente a 3,45 ± 2,34 días) y la estancia hospitalaria total (7,33 ± 3,08 frente a 7,64 ± 9,66 días) fueron comparables en los 2 grupos. La hipertensión pulmonar severa preoperatoria resultó ser el único predictor independiente de mortalidad operatoria.

Conclusiones: Las técnicas transcáteter han ampliado el alcance de las indicaciones quirúrgicas para la estenosis aórtica. Sin embargo, siguen siendo procedimientos complejos con una inherente morbimortalidad. La cirugía convencional se sugiere como estándar para pacientes operables, incluso aquellos con un perfil de alto riesgo. Las técnicas mínimamente invasivas podrían ofrecer ciertas ventajas clínicas y cosméticas en determinados pacientes.

EXPERIENCIA TRAS DOSCIENTOS CASOS DE CIRUGÍA REPARADORA MITRAL

A.M. Bel Mínguez, L. Doñate Bertolín, C.E. Hernández Acuña, M. Schuler, A. Berbel Bonillo, M. Pérez Guillén, V.E. Miró Palau, B. Igual Muñoz, L. Martínez Dolz y J.A. Montero Argudo

Hospital Universitari i Politècnic La Fe. Valencia.

Objetivo: El gold estándar en el tratamiento de la insuficiencia mitral es la reparación valvular mitral siempre que ésta sea posible. Nuestro objetivo es exponer la experiencia en nuestro centro.

Material y métodos: Desde que iniciamos la cirugía de reparación valvular mitral en 2006 hasta la actualidad hemos realizado 200 casos. La edad media de los pacientes es de 62,94 años (22-84 años) siendo 128 varones (64,15%). En la distribución por etiologías destaca la degenerativa (69%) como causa principal aunque también hemos realizado 26,4% reparaciones valvulares complejas. El seguimiento de los volúmenes ventriculares se han realizado mediante ecocardiografía y cardioRMN (realizándose preoperatoriamente y al año de la cirugía).

Resultados: La mortalidad hospitalaria ha sido de 6 casos (3%). Los éxitos fueron en pacientes con cirugía concomitante en 3 de ellos, siendo las causas de la muerte de origen no cardíaco. La reducción media de los volúmenes ventriculares telediastólicos y telesistólicos fue de 9,7 mm (DT 14 mm) y de 5,59 mm (DT 12 mm) respectivamente, con una significación estadística de p < 0,05. La reducción del volumen ventricular fue significativamente superior cuando el VTSVI es menor a 45 mm. Con un seguimiento medio de 32 meses (1-70 meses) la supervivencia libre de reintervención es del 93%+7,5%. En caso de prolapso aislado de velo posterior la supervivencia libre de reintervención es del 99%. A un año la supervivencia global es del 94,4% + 3% y del 92,48% + 5,1% a cinco años.

Conclusiones: Gracias a la curva de aprendizaje, no solo realizamos reparación valvular sencilla sino que hemos aumentado los casos de reparación valvular compleja obteniendo excelentes resultados con mínima morbimortalidad. La mayor reducción de volúmenes ventriculares, cuando éstos son menores preoperatoriamente, indican que la cirugía debe ser precoz.

ANÁLISIS DE LOS NIVELES DE MIRNA-141 EN PACIENTES CON ESTENOSIS AÓRTICA CALCIFICADA

A.M. Barral Varela, M.I. Rodríguez García, S. Panizo García, M. Barreiro Pérez, C. Morales Pérez, P. Isidro Marrón, J.B. Cannata Andía y J.C. Llosa Cortina

Hospital Universitario Central de Asturias.

Introducción: La estenosis aórtica calcificada ha pasado a ser un proceso activo de calcificación heterotópica en el que se encuentran implicadas numerosas proteínas osteogénicas. Dichas proteínas juegan un papel crucial, como es el caso de la proteína morfogénica de hueso 2 (BMP-2), que tiene en el miRNA-141 uno de sus principales reguladores a nivel postranscripcional.

Hipótesis: Los niveles plasmáticos y/o tisulares de miRNA-141 están asociados con el grado de calcificación valvular.

Métodos: Analizamos 54 pacientes sometidos a reemplazo valvular aórtico con el diagnóstico de estenosis aórtica calcificada sin patología coronaria ni otras patologías valvulares, desde marzo de 2012 a mayo de 2013. Se obtuvieron muestras de tejido valvular aórtico y plasma de dichos pacientes, se extrajo el RNA total y se determinaron los niveles de miRNA-141 mediante PCR cuantitativa (qPCR).

Resultados: Los niveles de miRNA-141 en pacientes con hipertrofia ventricular severa se encuentran estadísticamente reducidos en comparación con el resto de pacientes (p = 0,034) y los niveles plasmáticos son menores aunque sin significación estadística. No existen diferencias significativas entre válvulas bicúspides y tricúspides, aunque los valores plasmáticos y tisulares de miRNA-141 se encuentran reducidos en pacientes con válvulas bicúspides.

Conclusiones: Los valores plasmáticos de miRNA-141 parecen estar asociados con el grado de hipertrofia ventricular severa y la anatomía valvular. Es necesario un grupo de casos más amplio, así como un grupo control para confirmar la posible relación entre niveles tisulares y/o plasmáticos de miRNA-141 y la calcificación valvular. El miRNA-141 podría convertirse en un marcador importante en las nuevas estrategias preventivas y terapéuticas de la estenosis aórtica calcificada. Nos encontramos en una fase preliminar del estudio.

MIRNA-141: UN POSIBLE BIOMARCADOR EN PLASMA DE LA CONEXIÓN ENTRE LA ESTENOSIS AÓRTICA Y LA ENFERMEDAD RENAL CRÓNICA

A.M. Barral Varela, M.I. Rodríguez García, S. Panizo García, C. Morales Pérez, M. Barreiro Pérez, P. Isidro Marrón, J.B. Cannata Andía y J.C. Llosa Cortina

Hospital Universitario Central de Asturias.

Introducción: La estenosis aórtica calcificada es un proceso de calcificación distrófica cuya fisiopatología guarda una estrecha relación con la enfermedad renal crónica. Distintas proteínas osteogénicas son imprescindibles en ambos procesos, como es el caso de la proteína morfogénica de hueso 2 (BMP-2). BMP-2 es inhibida por la forma carboxilada de la proteína Gla de la matriz (MGP), pero esta carboxilación es inhibida por la administración de warfarina.

Hipótesis: Los niveles plasmáticos de miRNA-141 están asociados con la función renal en pacientes con estenosis aórtica calcificada.

Métodos: Se analizaron 54 muestras de pacientes sometidos a recambio valvular aórtico con el diagnóstico preoperatorio de estenosis aórtica calcificada entre marzo de 2012 y mayo de 2013. Se obtuvieron muestras de plasma de dichos pacientes y se extrajo el RNA total. Se determinaron los niveles de miRNA-141 mediante RT-PCR cuantitativa y se utilizó como control el RNA 4.5S para normalizar las muestras.

Resultados: Se observó una clara correlación entre los niveles plasmáticos de miRNA-141 y el filtrado glomerular ($p = 0,028$). Además en los pacientes tratados con warfarina se determinaron niveles menores que en los pacientes no anticoagulados previamente a la cirugía ($p = 0,047$).

Conclusiones: En el presente estudio, los niveles plasmáticos de miRNA-141 parecen estar asociados con la función renal y la administración de warfarina. Este es un estudio inicial encaminado a determinar si el miRNA-141 puede servir como nueva diana preventiva o terapéutica en la estenosis aórtica, especialmente en pacientes con enfermedad renal crónica.

EXPERIENCIA INICIAL EN LA REPARACIÓN DE LA INSUFICIENCIA TRICÚSPIDE FUNCIONAL CON EL NUEVO ANILLO TRIDIMENSIONAL EDWARDS PHYSIO TRICÚSPIDE

A. Arévalo Abascal, J.M. González Santos, J. López Rodríguez, M.J. Dalmau Sorlí, M. Bueno Codoñer y E. Arnaiz García

Hospital Universitario de Salamanca.

Objetivo: La insuficiencia tricúspide (IT) funcional es frecuente en los pacientes con valvulopatías izquierdas. La anuloplastia tricúspide (AT) con anillo es la técnica de reparación más extendida y que mejor garantiza la competencia valvular. Presentamos nuestra experiencia inicial con el nuevo anillo tridimensional Carpentier-Edwards Physio Tricúspide (CEPHT).

Métodos: El anillo CEPHT es un anillo semirrígido abierto de bajo perfil, con un contorno tridimensional. Entre febrero de 2012 y junio de 2013, hemos utilizado este anillo en 79 pacientes (31 hombres y 48 mujeres), con una edad media 70 años. Las indicaciones para la AT fue la presencia de una IT severa (39%) o bien una IT ligera o moderada asociada a dilatación anular importante (61%). 60 (76%) pacientes tenían hipertensión pulmonar moderada o grave. La AT se asoció a otros procedimientos, como cirugía valvular mitral (89%), cirugía valvular aórtica (39%), revascularización coronaria (11%), crioblación auricular (9%), sustitución de la aorta ascendente (6%), u otros (8%). La mortalidad esperada estimada con el EuroScore I era del 10,81% y con el Euroscore II del 7,71%.

Resultados: El implante del anillo resultó técnicamente sencillo y no se registraron complicaciones perioperatorias relacionadas con su utilización. La mortalidad precoz fue del 6,3% ($n = 5$). Se realizó seguimiento clínico y ecocardiográfico de los supervivientes al cabo de 24 meses. La supervivencia a los 24 meses fue del 90% y el 97% de los pacientes se encontraban en CF I ó II del la NYHA. El estudio ecocardiográfico demostró ausencia de IT residual importante (moderada o grave) en el 92% de los pacientes. No se registraron eventos clínicos desfavorables relacionados con el anillo.

Conclusiones: El nuevo anillo tricúspide tridimensional CEPHT es más fácil de implantar que otros modelos precedentes, corrige la IT de manera eficaz y proporciona buenos resultados clínicos y ecocardiográficos a corto plazo.

RESULTADOS CLÍNICOS A LARGO PLAZO DE UNA NUEVA TÉCNICA DE RECONSTRUCCIÓN DEL ANILLO MITRAL ANTE ANILLOS SEVERAMENTE CALCIFICADOS

M.P. Pareja Peláez, S. Di Stefano, H. Valenzuela, G. Laguna, M. Blanco, C. Ortega, Y. Carrascal, J.R. Echevarría, M. Fernández, N. Arce y E. Fulquet

Hospital Clínico Universitario de Valladolid.

Objetivo: La sustitución valvular mitral en pacientes con anillos severamente calcificados, resulta un reto quirúrgico. Se han descrito numerosas técnicas para crear un nuevo anillo donde implantar la prótesis, en la mayoría de ellas, supraanularmente, lo que obliga a la pared auricular a soportar una gran tensión que puede generar desgarros, provocando sangrado o fuga periprotésica. Sin embargo, la técnica descrita, permite la creación de un nuevo anillo para asentar la prótesis intraanularmente.

Material y métodos: Creación de un neo-anillo en el área donde exista una calcificación anular previa, mediante la plicatura de los velos mitrales y de la pared auricular simultáneamente. Se realiza un estudio observacional, descriptivo y retrospectivo. Desde febrero de 2007 hasta diciembre de 2013 se han intervenido 12 pacientes mediante esta técnica en nuestro centro.

Resultados: 9 de los pacientes se encontraban preoperatoriamente en clase funcional III de la NYHA (75%), 2 en clase II (16,7%), y 1 en clase IV (8,3%). Se colocaron 3 prótesis mitrales biológicas y 9 mecánicas. A 5 pacientes se les asocio implante de prótesis aórtica y a 3 revascularización coronaria. En el ETT postquirúrgica todas las válvulas resultaron normofuncionantes, sin observarse fuga periprotésica. No se observó mortalidad hospitalaria, permaneciendo todos en clase funcional I, salvo un paciente en clase II.

Conclusiones: La reconstrucción del anillo mitral, mediante la técnica utilizada en nuestro servicio, no ha presentado complicaciones ni a corto, ni largo plazo, lo que sugiere que puede ser utilizada de forma segura y reproducible. Aunque los resultados permiten una primera aproximación positiva, se requiere un estudio a mayor plazo y con mayor número de pacientes que permita demostrar tanto su efectividad, como la disminución de complicaciones.

REPARACIÓN DE LA INSUFICIENCIA MITRAL ISQUÉMICA CON ANILLO IMR. EXPERIENCIA DEL HOSPITAL SON ESPASES Y RESULTADOS A MEDIO PLAZO

D. Padrol Bagés, J.I. Sáez de Ibarra, R. Barril, F. Enríquez, R. Tarrío, L. Vidal y O. Bonnin

Hospital Universitari Son Espases. Palma de Mallorca.

Introducción: La corrección quirúrgica de la insuficiencia mitral (IM) isquémica es un tema controvertido, existiendo múltiples técnicas con resultados dispares y frecuentes recurrencias. Describimos nuestra experiencia con la utilización del anillo asimétrico IMR.

Métodos: Desde 2006 se ha practicado una anuloplastia mitral con anillo IMR en 121 pacientes, en 91 de ellos, por insuficiencia mitral isquémica pura. Se ha revisado registros clínicos y realizado un seguimiento telefónico. El 73% eran hombres (edad media 66 años) con una NYHA media de 2,5. La FEVI media fue 41% (24% con disfunción VI severa). La IM media preoperatoria fue 3,1.

Resultados: El 47% de las intervenciones fueron urgentes y el 92% asoció revascularización miocárdica (2,5 anastomosis distales-paciente). En un 93% de los casos se realizó anuloplastia aislada. El anillo más utilizado fue el 28. No hubo conversiones a sustitución valvular. La mortalidad hospitalaria fue de 1 paciente (1,1%). Como complicaciones mayores destacan: 1,1% de reintervenciones por sangrado, 1,1% de AVC, 7,7% de IAM y 5,5% de intubación superior a 48 h. La reparación fue óptima en el 90% de los casos (IM 0: 42 casos, trivial: 12, ligera: 28). En 5 casos IM II, en 3 II-III y en 1 caso grado III. Gradiente medio: 3,0 mmHg. En el seguimiento medio de 41 meses, ningún paciente ha sido reintervenido, el 83% estaban en NYHA I-II y la supervivencia estimada a los 5 años es del 74%.

Conclusiones: La corrección de la IM isquémica con el anillo asimétrico IMR ofrece buenos resultados clínicos y ecocardiográficos. La libertad de reintervención y la tasa supervivencia a 5 años son alentadoras.

RESULTADOS DE LA UTILIZACIÓN DE NEOCUERDAS DE PTFE PARA TRATAR EL VELO POSTERIOR EN PACIENTES CON INSUFICIENCIA MITRAL DEGENERATIVA

J.I. Sáez de Ibarra, D. Padrol, R. Tarrío, L. Vidal, F. Enríquez, R. Barril y O. Bonnin

Hospital Universitari Son Espases. Palma de Mallorca.

Introducción: La insuficiencia mitral (IM) por prolapso del velo posterior ha sido corregida clásicamente mediante técnicas de reconstrucción asociando una resección parcial. Describimos nuestra experiencia con la utilización de neocuerdas de PTFE.

Métodos: Desde 2007 se han utilizado cuerdas de artificiales para corregir el prolapso del velo posterior de la válvula mitral en 22 pacientes consecutivos. Se revisaron de forma retrospectiva los registros médicos, con un seguimiento telemático y telefónico.

Resultados: El 54% fueron hombres (edad media 64,5 años, rango, 42-79). El 60% estaban NYHA I-II. La IM y FEVI media preoperatoria fueron 3,5 y 59% respectivamente. Un 82% estaban en RS. Se utilizaron anillos semirrígidos en el 95% de pacientes de tamaño (mediana 30, rango 28-36). Se utilizaron 2 cuerdas por paciente y se asoció algún tipo de resección en 5 casos. Hubo procedimientos asociados en 15 (Reparación tricúspide: 3, CiCor: 7, Cirugía arritmias: 3, SVAO 3). No hubo mortalidad operatoria ni conversiones a recambio protésico. Las complicaciones se limitan a 2 casos de FA, una hepatitis tóxica y un infarto de VD. En el seguimiento medio de 37 meses, un paciente fue reintervenido por en-

docarditis mitral. Hubo 2 éxitos tardíos (Una neoplasia y otra de causa desconocida). EL 86% estaban en NYHA I. 77% en RS. Hubo 2 ingresos por FA. En el último ETT el 91% tenían una IM 0-I. Un paciente una IM II y un paciente una IM II-III. **Conclusiones:** La corrección de la IM severa degenerativa por prolapso del velo posterior mediante cuerdas de PTFE es una buena alternativa a las técnicas de resección clásicas de Carpentier en casos seleccionados. No se detectaron casos de fallo de reparación durante el seguimiento con un buen resultado clínico.

IMPLANTE DE VÁLVULA AÓRTICA POR VÍA TRANSAPICAL VERSUS SUSTITUCIÓN VALVULAR AÓRTICA. RESULTADOS A MEDIO PLAZO MEDIANTE ANÁLISIS CON PROPENSITY SCORE

L. Montes Villalobos, Z. Garcés Zulleyman, A. Ayaón Albarrán, P. Luengo Mondéjar, M. García Bouza, M. Carnero Alcázar, A. Alswies, J. Cobiella Carnicer y L.C. Maroto Castellanos

Hospital Clínico San Carlos. Madrid.

Objetivo: Comparar los resultados a medio plazo en el tratamiento de la estenosis aórtica severa sintomática en pacientes de alto riesgo mediante cirugía convencional por esternotomía media y TAVI vía transapical (TA-TAVI).

Material y métodos: Análisis retrospectivo consecutivo de pacientes sometidos a TA-TAVI o sustitución convencional de la válvula aórtica (SVAo) desde enero/2005 hasta diciembre/2011. Se dividieron en dos cohortes: TA-TAVI y SVAo. Se analizaron la mortalidad, el evento combinado: muerte, accidente cerebrovascular, infarto miocárdico y reintervención valvular; y otros eventos secundarios. En el seguimiento se analizaron la supervivencia absoluta y la supervivencia del evento combinado: muerte, ACV, IAM y reintervención valvular. **Resultados:** 991 pacientes fueron sometidos a una cirugía valvular aórtica aislada. 895 por SVAo y 96 por TA-TAVI. Mediante un propensity score se obtuvieron dos cohortes de 77 sujetos. No hubo diferencias significativas en la incidencia del evento combinado (OR = 1,08, IC95% 0,49-2,71). En el análisis multivariante, el implante TA-TAVI no predijo diferencias significativas en el riesgo de mortalidad ($p = 0,115$) o de evento combinado postoperatorio ($p = 0,754$) con respecto a la cirugía convencional. El seguimiento mediano del grupo convencional fue de 31,1 meses (SD 18,92), frente a 14,83 meses (SD 13,71) del grupo TA-TAVI. La supervivencia absoluta a 1, 2, 3 y 4 años fue: 85%, 80%, 71% y 71% en el grupo convencional Vs. 73%, 71%, 60% y 60% en el grupo TA-TAVI ($p = 0,178$). El tipo de implante no predijo mayor riesgo de mortalidad ($p = 0,104$) ni de MACE ($p = 0,131$) en el seguimiento.

Conclusiones: En nuestra serie de pacientes seleccionados con estenosis aórtica severa sintomática, no hubo diferencias en la morbimortalidad a corto y medio plazo entre la cirugía convencional y el implante transapical.

SUSTITUCIÓN VALVULAR AÓRTICA MÍNIMAMENTE INVASIVA VERSUS CONVENCIONAL EN OCTOGENARIOS

L. Doñate, T. Heredia Cambra, C.E. Hernández Acuña, M. Schuler, A. Berbel Bonillo, A.M. Bel Mínguez, M. Pérez Guillén, F.J. Valera Martínez, S. Torregrosa Puerta, A. Vázquez Sánchez y J.A. Montero Argudo

Hospital Universitari i Politècnic La Fe. Valencia.

Objetivo: Con el aumento de la esperanza de vida y el envejecimiento de la población, está aumentando el número de pacientes octogenarios referidos para cirugía cardíaca, tanto para tratamiento quirúrgico convencional como

para implante de válvula aórtica transcáteter (TAVI), abriéndose el debate sobre cuál es la estrategia de tratamiento más apropiada en este grupo de población de alto riesgo. Este estudio pretende comparar los resultados a corto plazo de la sustitución valvular aórtica aislada (SVA) mediante abordaje mínimamente invasivo y esternotomía.

Métodos: Entre enero de 2010 y diciembre de 2013, 64 pacientes de 80 o más años fueron sometidos a SVA, suponiendo el 19,5% del total de pacientes sometidos a ese mismo procedimiento en el mismo periodo. 21 pacientes (32,8%) fueron sometidos a SVA por hemiesternotomía superior, frente a 43 (67,2%) a los que se les realizó un abordaje convencional mediante esternotomía completa. Realizamos análisis retrospectivo de variables demográficas y de resultados. **Resultados:** Las características basales fueron similares en los 2 grupos, sin diferencias en el riesgo perioperatorio según EuroScore I logístico ($11,2 \pm 5,2$ vs $13,6 \pm 9,7$, $p = 0,291$). El tiempo de clampaje aórtico ($85,1 \pm 15,2$ vs $75,6 \pm 14,7$, $p = 0,025$) fue mayor en el grupo de mínimamente invasiva, sin diferencias en el tiempo de bypass cardiopulmonar ($116,9 \pm 13,8$ vs $111,3 \pm 24,4$, $p = 0,353$). No existieron diferencias significativas en la estancia hospitalaria ($11,76$ vs $12,35$) ni en la incidencia de complicaciones postoperatorias mayores ni menores. La mortalidad hospitalaria fue comparable en los 2 grupos ($14,28\%$ vs $13,95\%$, $p = 1$). La presencia de insuficiencia renal crónica en hemodiálisis y la hipertensión pulmonar severa fueron establecidas como predictores independientes de mortalidad hospitalaria en el análisis multivariado.

Conclusiones: Aunque se trata de un grupo de alto riesgo quirúrgico, la SVA mínimamente invasiva es un procedimiento seguro en octogenarios seleccionados, con resultados comparables a los de la cirugía convencional.

IMPLANTACIÓN TRANSAPICAL DE VÁLVULAS AÓRTICAS EN PACIENTES DE ALTO RIESGO

T.E. Chavez, M. Pasic y R. Hetzer

Deutsches Herzzentrum Berlin.

Introducción: La implantación transcáteter de válvula aórtica (TAVI) es una opción para pacientes de alto riesgo con estenosis aórtica. Un EuroSCORE de más de 40% es considerado contraindicación para dicho procedimiento; sin embargo, se realiza rutinariamente en estos pacientes.

Métodos: Se estudiaron 514 pacientes consecutivos sometidos a TAVI entre abril de 2008 y enero de 2013. El grupo de estudio comprendía un total de 186 pacientes, 122 mujeres y 64 hombres, con edad media de 81 ± 8 años, EuroSCORE promedio de 63 ± 16 (rango de 40 a 98) y puntuación STS de $23 \pm 14\%$ (rango 4 a 90); hubo 26 (14%) pacientes en shock cardiogénico. El grupo control consistía en 328 pacientes; 132 mujeres y 196 hombres, con edad media de 78 ± 8 (rango 29-97) años y EuroSCORE promedio 23 ± 9 , (rango de 2 a 40), con puntuación STS de $11 \pm 8\%$ (rango 1 a 48).

Resultados: En el grupo de estudio se implantó con éxito en el 99,5% (185 de 186). En 25 (13%) bajo circulación extracorpórea y 25 (13%) recibieron una intervención coronaria percutánea electiva en la misma sesión. El gradiente transvalvular postoperatorio fue de $4,5 \pm 2,5\%$ (rango 2 a 15) y regurgitación periprotésica grado 0 en 9, al menos grado I en 49, menor de grado II en 38, y grado II en 2. La mortalidad global a 30 días en el grupo estudiado fue de 6,5% (5,7% excluyendo a los pacientes en shock cardiogénico). La supervivencia a 1 año fue de 67% y 71%, y a los 2 años fue de 54% y 56%, respectivamente.

Conclusiones: No se puede negar TAVI a pacientes con EuroSCORE > 40%, siendo esta una clara indicación para TAVI.