

REPORTE DE CASO

Hepatectomía laparoscópica izquierda. Primer caso reportado en el Hospital Central Militar

Héctor Faustino Noyola-Villalobos*, Mayor Edgar Fernando Hernández-García,
Mayor Marco Antonio Loera Torres, Luis Manuel Garcia-Nuñez,
Luis Fernando Moreno-Delgado e Ignacio Magaña Sanchez

Hospital Central Militar, S.D.N., Distrito Federal, Escuela Militar de Graduados de Sanidad,
Universidad del Ejército y Fuerza Aérea, S.D.N., Distrito Federal, México

PALABRAS CLAVE

Hepatectomía
laparoscópica;
Hiperplasia nodular;
Técnica quirúrgica

Resumen

Introducción: Las indicaciones para hepatectomía laparoscópica son limitadas, generalmente tumores que miden menos de 5 cm. Entre estos, los tumores pequeños de menos de 4 cm del tipo nodular y los menores de 6 cm del tipo pedunculado son los que están dentro de las indicaciones más apropiadas.

Reporte de caso: Aquí se reporta un caso de un paciente con una masa hepática secundaria a hiperplasia nodular focal que mide 8 cm en el segmento lateral izquierdo del hígado, en el cual se realizó tratamiento por medio de segmentectomía lateral izquierda (resección de los segmentos II y III), siendo la primera resección hepática reportada en el Hospital Central Militar.

Conclusión: De acuerdo con las características del tumor y el tamaño, el objetivo en el tratamiento de la hiperplasia nodular focal es la durabilidad y la mínima invasión en el procedimiento. La hepatectomía laparoscópica en este caso fue benéfica para la calidad de vida y la recuperación del paciente.

© 2014 Asociación Mexicana de Cirugía General, A.C. Publicado por Elsevier España, S.L.U. Todos los derechos reservados.

KEYWORDS

Laparoscopic
hepatectomy;
Nodular hiperplasia;
Surgical technique

Left laparoscopic hepatectomy. First case report in the Army Central Hospital

Abstract

Introduction: The indications for laparoscopic hepatectomy are limited, usually tumors measuring less than 5 cm. Among these, small tumors less than 4 cm of nodular type and under 6 cm pedunculated type are those within the most appropriate indications.

*Autor para correspondencia: Circuito Misioneros No. 5, consultorio 206, Ciudad Satélite, Naucalpan, Estado de México, C.P. 53100.
Correo electrónico: hfnoyola@prodigy.net.mx (H.F. Noyola-Villalobos).

Case report: Here, a case of a patient with a secondary liver mass to focal nodular hyperplasia measuring 8 cm in liver left side segment, in which treatment is performed by means of Segmentectomy left side (resection segment II is reported and III), being the first liver resection reported in the Central Military Hospital.

Conclusion: According to the characteristics and size of the tumor, the goal in the treatment of focal nodular hyperplasia is durability and minimally invasive procedure. Laparoscopic hepatectomy in this case was beneficial to the quality of life and patient recovery.

© 2014 Asociación Mexicana de Cirugía General, A.C. Published by Elsevier España, S.L.U. All rights reserved.

Introducción

El explosivo crecimiento en la popularidad de la cirugía laparoscópica y la amplia aceptación en la colecistectomía laparoscópica han enfrentado a los cirujanos a aplicar métodos laparoscópicos para el manejo de numerosos tumores hepáticos. Desafortunadamente, la aplicación de la laparoscopia para hepatectomía ha sido lenta por las dificultades técnicas relacionadas con la hemostasis en la transección de los planos, el control de la hemorragia de los vasos intrahepáticos y la exploración profunda de las regiones hepáticas. Aun así, el continuo desarrollo de la cirugía laparoscópica, el cual ha sido rápidamente adoptado en general, con la mínima invasión, ha sido aplicado para la hepatectomía laparoscópica^{1,3}.

La hepatectomía laparoscópica ha ganado interés en varios centros hospitalarios desde el desarrollo de nuevas técnicas e instrumentos laparoscópicos. Algunos autores recomiendan la selección cuidadosa del paciente y los reportes más comunes son las limitadas resecciones de las lesiones periféricas, aunque algunos autores también han reportado resecciones hepáticas mayores. La segmentectomía lateral izquierda (resección de los segmentos II y III de acuerdo con Couinaud) fue la primera resección hepática formal reportada usando el abordaje laparoscópico^{4,5}.

Las indicaciones para la hepatectomía laparoscópica son limitadas. Generalmente, los tumores pequeños de menos de 4 cm del tipo nodular y los menores de 6 cm del tipo pedunculado son los que están dentro de las indicaciones más apropiadas^{4,6}. Aquí se reporta un paciente con una masa de tipo hiperplasia nodular de 9 × 7,5 cm en el segmento lateral del hígado, que fue tratado con técnica laparoscópica con los detalles del procedimiento y la técnica quirúrgica.

Reporte de caso

Paciente de 24 años de edad, originario del DF, estudiante de licenciatura, sin enfermedades crónico-degenerativas, con antecedente de presentar coartación aórtica diagnosticada a los 4 años de edad, con el único síntoma de disnea de grandes esfuerzos que no ameritó tratamiento quirúrgico, llevando a cabo una vida normal hasta haber cumplido los 18 años de edad, cuando se le propuso a los padres realizar cateterismo cardíaco y colocación de *stents* (2002), evolucionando en buenas condiciones y asintomático, con tratamiento médico a base de clopidogrel y ácido acetilsalicílico.

Posteriormente, se le realizó una angiotomografía de control (2005), en donde se reportan 2 imágenes secundarias a *stents*, una en la subclavia izquierda de 5 × 1,5 cm y de 4,5 cm, permeables.

En el mismo estudio se reportó la presencia de una masa en la región de epigastrio, de 7 × 5,5 cm, de bordes delimitados, que demuestra reforzamiento al medio de contraste, localizada en el segmento hepático izquierdo, secundaria a probable hiperplasia nodular. Esta lesión fue manejada conservadoramente y no ameritó ningún tratamiento médico ni quirúrgico en ese momento.

En el 2009, después de haber cursado asintomático durante 3 años, el paciente presentó intolerancia a la vía oral, acompañado de reflujo y pirosis, por lo que acudió a valoración a este nosocomio, en donde se le realizó una nueva angiotomografía de control de los *stents*, reportándose nuevamente permeables y sin complicaciones (figs. 5 y 6); sin embargo, se observa la persistencia de la masa hepática encontrada en el 2005, pero con aumento de tamaño, ahora de 6,7 × 7,9 cm (fig. 1).

Después de realizar la angiotomografía, se le realizó una resonancia magnética y se hace una mejor valoración acerca de la masa hepática, la cual es indicativa de una hiperplasia nodular, llevándose a cabo en mayo del 2009, reportando que se observa una imagen ovalada contornos lobulados, en los segmentos II y III, de 67,9 × 79,2 y 53,8, que condiciona la compresión del conducto hepático izquierdo, el estómago y el páncreas, y el lóbulo hepático derecho se encuentra normal (fig. 2).

El paciente fue referido al Servicio de Cirugía de Trasplante por presentar una masa hepática en estudio, indicativa de hiperplasia nodular, valorado para tratamiento quirúrgico por medio de una hepatectomía izquierda con abordaje laparoscópico, siendo aceptado el procedimiento por el paciente y los familiares, realizándose este en julio del 2009, posterior a realizar estudios preoperatorios y la valoración preanestésica necesarios para la cirugía.

La cirugía fue realizada con el paciente en decúbito supino, bajo anestesia general balanceada y con el cirujano de pie entre las 2 piernas del paciente, con un ayudante a cada lado del paciente. El neumoperitoneo fue instalado por medio de un trocar de Hasson de 12 mm. Cinco puertos fueron usados y una cámara laparoscópica de 30° fue usada en el puerto central a través de la cicatriz umbilical. Los puertos laterales mediales a un lado del puerto de la cámara, uno de 10 mm y otro de 5 mm, fueron los puertos de trabajo primarios y uno más, lateral izquierdo, fue usado para la retracción del hígado.

Posterior a la colocación de los trocates y del neumoperitoneo, se procedió a realizar una laparoscopia, encontrando la masa en el segmento hepático izquierdo, que ocupada las zonas II y III del hígado, y se confirmó que era posible la tumorectomía por medio una segmentectomía lateral izquierda hepática. Se dividió el ligamento redondo

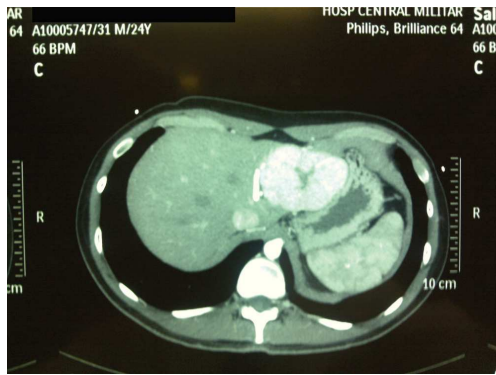


Figura 1. Angiotomografía (2009). Masa hepática en los segmentos II y III.

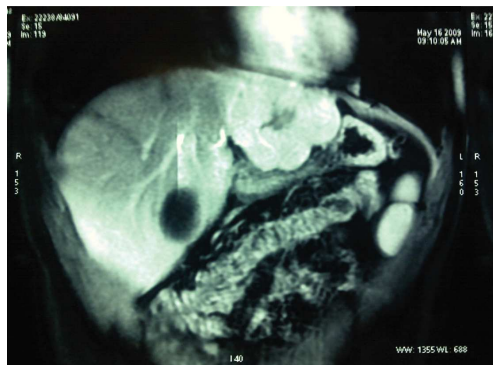


Figura 2. Resonancia magnética donde se observa la masa hepática en los segmentos II y III.

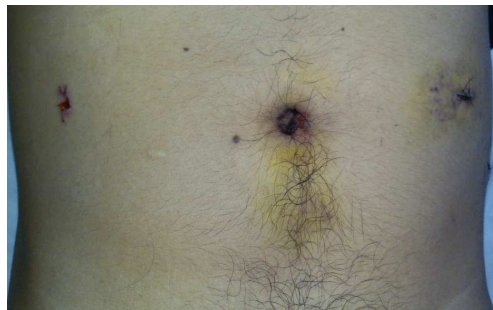

Figura 3. Se muestran la colocación de los trocares. Uno central de 12 mm a través de la cicatriz umbilical, 2 laterales mediales de 10 mm y 5 mm, y uno más lateral izquierdo.

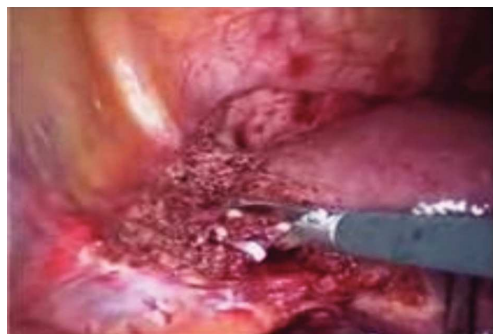

Figura 4. Transección y disección del parénquima hepático.

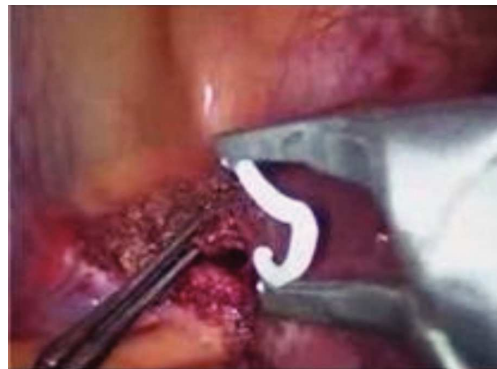

Figura 5. Control vascular y transección del pedículo hepático.

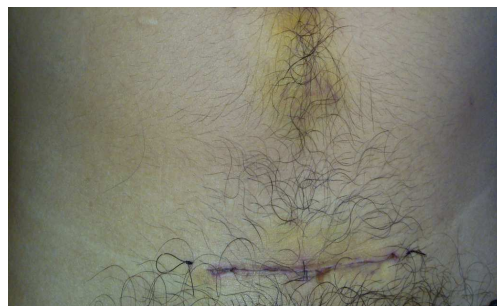


Figura 6. Incisión tipo *Pfannenstiel* para la extracción de la pieza quirúrgica.

por medio de bisturí armónico (Ethicon Endo Surgery). Así mismo se utilizó un equipo de electrocirugía para realizar la transección y la disección del parénquima hepático (fig. 4).

Los grandes vasos y los conductos hepáticos fueron ligados por medio de hemoclips, endoclips y engrapadora vascular lineal en 2 ocasiones. Durante todo el procedimiento quirúrgico se mantuvo un adecuado control de la hemorragia (fig. 5).

La pieza se extrajo por medio de una incisión suprapúbica de Pfannenstiel de aproximadamente 5 cm y una bolsa extractora de látex. Se dejó un drenaje tipo Blake hacia el lecho quirúrgico (fig. 6).

La duración del tiempo quirúrgico fue de, aproximadamente, 150 min y la pérdida sanguínea fue de aproximadamente de 200 ml. No fue necesaria ninguna transfusión sanguínea.

El tumor midió $9 \times 7,5 \times 7$ cm, pesó 190 g y se envió a patología, con las características macroscópicas de estar bien encapsulado, de tejido suave y multilobulado. El estudio histopatológico reportó una hiperplasia nodular focal y el parénquima hepático residual sin alteraciones.

El paciente comenzó con deambulacion y a tolerar la vía oral al segundo día postoperatorio, sin datos de dolor, con gasto serohemático escaso a través del drenaje y fue egresado al cuarto día del postoperatorio en buenas condiciones.

Discusión

Las indicaciones para realizar la hepatectomía laparoscópica son las mismas que las de hepatectomía abierta en términos de la valoración preoperatoria y la función hepática. Las

consideraciones importantes para tomar la decisión para hepatectomía laparoscópica incluyen el tamaño, el tipo y la localización del tumor. Los tumores nodulares menores de 4 cm o los tumores pedunculados menores de 6 cm son buenos candidatos a este tipo de cirugía. Con respecto a la localización, los tumores en el segmento inferior y el segmento lateral izquierdo son candidatos a este tratamiento. Para los tumores localizados en el segmento superior, la hepatectomía toracoscópica puede ser más factible. Inclusive si es difícil obtener márgenes quirúrgicos libres en la porción inferior del tumor^{7,8}.

Conclusiones

La hepatectomía laparoscópica no supe por completo al procedimiento abierto, pero la laparoscópica debe ser elegida en paciente seleccionados. El procedimiento laparoscópico requiere la colaboración de cirujanos endoscópicos y cirujanos de hígado, y cada grupo necesita la experiencia considerable para manejar las dificultades técnicas inherentes de la laparoscopia. Nosotros esperamos que esta técnica se desarrolle más frecuentemente en nuestro medio como nuevo tratamiento para pacientes con tumores hepáticos anteriormente mencionados^{9,10}.

Bibliografía

1. Kaneko H, Takagi S, Shiba S. Laparoscopic partial hepatectomy and left lateral segmentectomy: technique and results of a clinical series. *Surgery*. 1996;120:468-475.
2. Hironori K, Masaru T, Yuichiro O. Laparoscopy-assisted hepatectomy for giant hepatocellular carcinoma. *Surg Laparoscopic*. 2008;18:127-131.
3. Shang S, Laurent A, Tayar C. Laparoscopy as a routine approach for left lateral sectionectomy. *Br J Surg*. 2007;94:58-63.
4. Vibert E, Perniceni C, Levard H. Laparoscopic liver resection. *Br J Surg*. 2006;93:67-72.
5. Saint Marc O, Cogliandolo A, Piquard A. Early experience with laparoscopic major liver resections. *Surg Laparoscopic*. 2008;18:551-555.
6. Kaneko H. Laparoscopic hepatectomy: indications and outcomes. *J Hepatobil Pancreatic Surg*. 2005;12:438-443.
7. Morino M, Morra I, Rosso E, Miglietta C, Garrone C. Laparoscopic vs open hepatic resection: a comparative study. *Surg Endoscopic*. 2003;17:1914-1918.
8. Lesurtel M, Cherqui D, Laurent A, Tayar C, Faniez PL. Laparoscopic versus open left lateral hepatic lobectomy: a casecontrol study. *J Am Coll Surg*. 2003;196:236-242.
9. Huscher C, Lirici M, Chiodini S. Laparoscopic liver resection. *Seminary of Laparoscopic Surgery*. 1998;5:204-210.
10. Chequi D, Husson E, Hammond R, Malassagne B, Stéphan F, Bensaid S, et al. Laparoscopic liver resection: a feasibility study in 30 patients. *Ann Surgery*. 2000;232:753-762.