




Cirujano General

www.elsevier.es/cirujanogeneral



IMÁGENES EN CIRUGÍA

Peritonitis esclerosante encapsulada

Sclerosing encapsulating peritonitis

Isac Ismael Ramírez Preciado*, Javier Valle Ramírez y Lorena Denisse Huerta Orozco

Departamento de Cirugía General, Unidad Médica de Alta Especialidad, Hospital de Especialidades, Centro Médico Nacional de Occidente, IMSS, Guadalajara, Jalisco, México

Recibido el 1 de julio de 2014; aceptado el 30 de agosto de 2014

Introducción

La peritonitis esclerosante (SP) es un problema poco común y devastador que implica las superficies peritoneales visceral y parietal de la cavidad abdominal¹, y se caracteriza por la presencia de una reacción inflamatoria y fibrótica en el peritoneo que produce síntomas recurrentes, intermitentes o persistentes de obstrucción intestinal. Su incidencia real es desconocida, y varía desde el 0.7% hasta el 3.3% según diferentes series publicadas, aumentando progresivamente con el tiempo de permanencia en diálisis peritoneal (DP).

La SP probablemente sea un proceso multifactorial, que incluye la DP y su duración, los episodios de peritonitis, hemoperitoneos intensos o repetidos, cirugías abdominales, uso de inhibidores de la calcineurina en pacientes trasplantados e incluso puede haber predisposición genética².

En la actualidad el diagnóstico se basa en los criterios propuestos en 2005 por la Sociedad Internacional de DP (ISPD), donde los elementos clave son: a) presencia de síntomas clínicos con grados variables de reacción inflamatoria sistémica, y b) hallazgos radiológicos compatibles (engrosamiento peritoneal, calcificación, obstrucción intestinal y encapsulamiento)³.

Dentro de las opciones de tratamiento una vez que se cuenta con el diagnóstico, se puede emplear los corticoides como metilprednisolona y tamoxifeno. También es importante agregar soporte nutricional debido a que la mayoría de estos pacientes presentan pérdida de peso importante al momento del diagnóstico. El tratamiento quirúrgico solo se debe realizar si lo anterior falla; consiste en la adherenciólisis únicamente cuidando, en la medida de lo posible, la integridad de la pared intestinal y evitando los procedimientos resectivos, ya que estos se asocian a peores respuestas con elevada incidencia de fuga⁴.

Caso clínico

Mujer de 47 años de edad con diagnóstico de insuficiencia renal crónica de 5 años de evolución, trasplantada de riñón de donador cadavérico 2 años antes, ingresó al hospital por oclusión intestinal parcial. Se inició manejo conservador con ayuno, sonda nasogástrica y soluciones parenterales; se realizó tomografía simple abdominal, que identificó calcificación intestinal periférica, líquido libre y dilatación de asas (figura 1). Como no mejoraba el cuadro clínico, se decidió

*Autor para correspondencia: Belisario Domínguez 1000, Colonia Independencia, CP 44349 Guadalajara, Jalisco, México. Teléfono 36170060, ext. 31534.

Correo electrónico: Isak1234@hotmail.com (I.I. Ramírez Preciado).

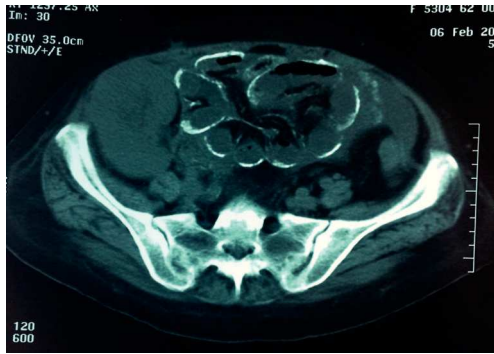


Figura 1 Tomografía computarizada abdominal simple, corte axial. Se aprecia discreta dilatación de las asas intestinales, líquido libre en cavidad abdominal y calcificación de la pared del intestino delgado.

realizar laparotomía exploradora, que identificó engrosamiento y calcificaciones de intestino delgado, de predominio en borde antimesentérico, así como peritoneo parietal (figura 2). No se observaron perforaciones ni adherencias. Con esos hallazgos, se decidió no realizar procedimientos resectivos, solo se realizó biopsia de peritoneo, que reportó fibrosis. La paciente recibió apoyo nutricional mediante NPT, con posterior tolerancia a la dieta, y se le dio el alta para continuar en vigilancia por la consulta externa.

Conclusiones

Se trata de una complicación rara de la DP, que se presenta con frecuencia en pacientes posteriormente sometidos a trasplante. Su diagnóstico implica un elevado índice de sospecha, y su tratamiento debe de ser cauteloso, agotando las opciones médicas y asegurando un adecuado aporte nutricional, dejando como última opción los procedimientos quirúrgicos y evitando en su mayoría los resectivos, como se llevó a cabo en esta paciente, a fin de no aumentar la morbilidad y la mortalidad que esta enfermedad conlleva.

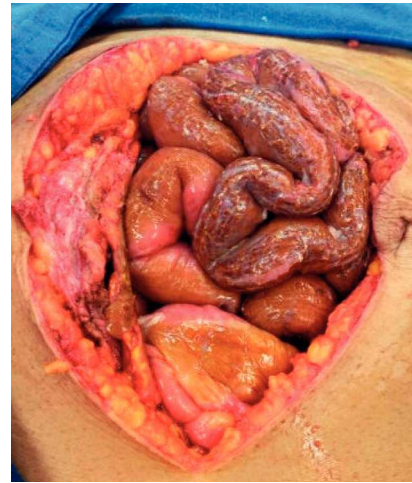

Figura 2 LAPE. Asas de intestino delgado con cambios de coloración y consistencia pétreas que afectan predominantemente al borde antimesentérico.

Conflicto de intereses

Los autores declaran no tener ningún conflicto de intereses.

Referencias

1. Bower VD, Ackermann JR, Richardson W, et al. Sclerosing peritonitis. *Clin Transplant*. 1994;8:369-72.
2. De Sousa E, Del Peso-Gilsanz G, Bajo-Rubio MA, et al. Peritonitis esclerosante encapsulante asociada a la diálisis peritoneal. Una revisión y una iniciativa unitaria europea para abordar el cuidado de una enfermedad rara. *Nefrología*. 2012;32:707-14.
3. Brown E, Van Biesen W, Finkelstein F, et al. Length of time on peritoneal dialysis and encapsulating peritoneal sclerosis: position paper for ISPD. *Perit Dial Int*. 2009;29:595-600.
4. Kawanishi H, Harada Y, Sakikubo E, et al. Surgical treatment for sclerosing encapsulating peritonitis. *Adv Perit Dial*. 2000;16:252-6.