



CASO CLÍNICO

Estenosis de la apertura piriforme: a propósito de un paciente tratado exitosamente

JL Treviño-González, R Santos-Lartigue, VJ Villagómez-Ortiz, B González-Andrade, M Villegas-González

Servicio de Otorrinolaringología y Cirugía de Cabeza y Cuello Hospital Universitario Dr. José Eleuterio González, Universidad Autónoma de Nuevo León.

Recibido: Noviembre 2010. Aceptado: Abril 2011

PALABRAS CLAVE

Estenosis Congénita de la apertura piriforme, recién nacido, cianosis cíclica, México.

Resumen

La estenosis congénita de la apertura piriforme es una patología sumamente rara la cual consiste en un crecimiento excesivo del proceso nasal del maxilar durante el desarrollo embrionario el cual causa una obstrucción de la apertura piriforme, se presenta un caso de un recién nacido a término el cual presenta al nacimiento cianosis cíclica y uso de músculos accesorios de la respiración. Se abordan los hallazgos clínicos y radiológicos para su tratamiento.

KEYWORDS

Congenital piriform aperture stenosis, newborn, cyclic cyanosis, Mexico.

Piriform aperture stenosis: report of a patient successfully treated

Abstract

The congenital piriform aperture stenosis is a rare pathology, which consists in an excessive growth of the nasal maxillary process during embryonic development causing nasal obstruction of the piriform aperture, we report a case of a term neonate which present at moment of birth cyclic cyanosis and use of accessory muscles in breathing. We approached clinical and radiological findings for his treatment.

Correspondencia: José Luis Treviño González. Avenida Francisco I. Madero y Gonzalitos s/n, colonia mitras Centro CP64460, Monterrey, Nuevo León, México. *Correo electrónico:* josel-2011@live.com.mx

Introducción

La estenosis congénita de la apertura piriforme fue descrita por primera vez en 1988 por Ey.¹ En la bibliografía se han descrito aproximadamente 70 casos.² Es una anomalía del desarrollo embrionario poco común, que se origina por un crecimiento excesivo del proceso nasal del maxilar, ocasionando una disminución del área de la apertura piriforme lo que ocasiona signos y síntomas de obstrucción nasal. Se puede asociar a un diente incisivo central superior,³ de igual manera se han descrito asociaciones a alteraciones endocrinas del eje hipotálamo hipófisis y se ha asociado a una forma leve de holoprosencefalia.^{4,6} El cuadro clínico depende del grado de estenosis, desde signos leves de insuficiencia respiratoria nasal, cianosis cíclica que mejora con el llanto, hasta casos graves que constituyen una urgencia real y que pueden requerir intubación orotraqueal.⁷ El tratamiento es variable dependiendo de la severidad de la insuficiencia respiratoria y de la cianosis, que puede ser desde expectante con medidas conservadoras como chupones orales hasta cirugía.⁸

Informe del caso

Recién nacido masculino a término, hijo de madre diabética con malformaciones: hipertrofia ventrículo izquierdo, agenesia de riñón izquierdo, implantación baja de orejas, retrognatia y poliotia. Es revisado por disfagia caracterizada por uso de músculos accesorios de la respiración, además, presentaba episodios de cianosis cíclica que se resolvían con el llanto con respiración oral. A la exploración física se encontró paladar íntegro, fosas nasales muy pequeñas por las que no pudo pasar endoscopio flexible de 4 mm, se le tomó tomografía de senos paranasales encontrando rectificación y desplazamiento hacia la línea media de los procesos ascendentes de ambos huesos maxilares, al igual que las cabezas de los cornetes inferiores, septum central y coanas permeables. Estos datos radiográficos son compatibles con estenosis de la apertura piriforme, también presentaba incisivo superior central característico de esta enfermedad (Figuras 1, 2 y 3). Se descartaron otras malformaciones de holoprosencefalia y deficiencias de hormonas del eje hipotálamo hipófisis. Se trató inicialmente con medidas conservadoras como oxígeno suplementario; sin embargo, la sintomatología continuó, lo cual se reflejó con poca ganancia en el peso del paciente, además de los síntomas ya mencionados. Se decidió efectuar una cirugía para liberarlo de la estenosis piriforme.

La intervención quirúrgica se llevó a cabo a los 18 días de nacido con peso corporal de 3390 g. La cirugía se realizó bajo visión microscópica haciendo una incisión sublabial ampliada, identificándose los procesos ascendentes maxilares. Se utilizó fresa diamantada para su ampliación hasta localizar la cabeza del cornete inferior, siendo los límites en la ampliación quirúrgica (Figura 4). Se colocaron férulas con tubos endotraqueales recortados de un diámetro de 3.5 (5.0 mm en su diámetro externo) por 15 días. En el postoperatorio el paciente presentó

Figura 1. Corte axial de TC donde se observa estrechamiento de la apertura piriforme por el proceso ascendente del maxilar (Entre flechas).

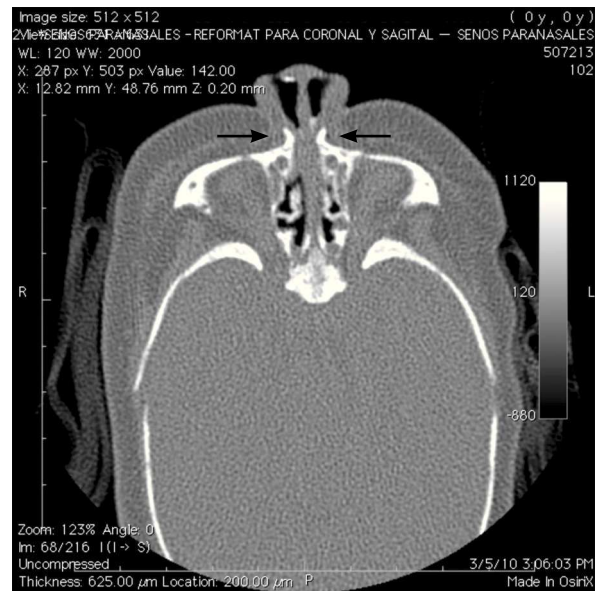
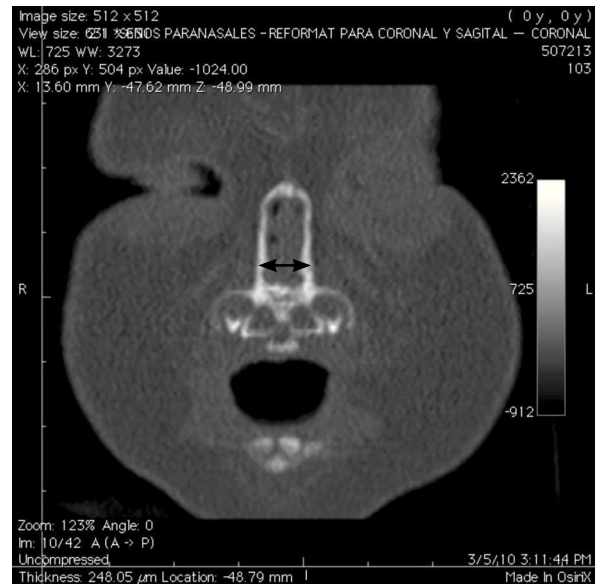
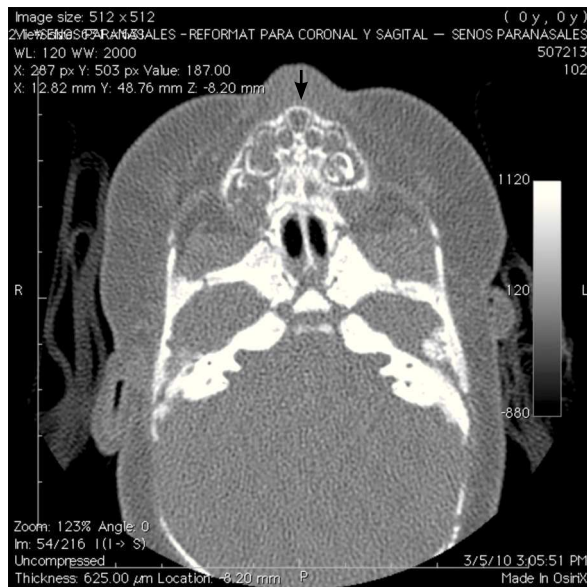
Figura 2. TC corte coronal con estrechez de la apertura piriforme.



mejoría de los síntomas obstructivos y cianosis. De manera gradual recurrieron a las tres semanas de operado los episodios de taquipnea, taquicardia, uso de músculos accesorios y cianosis al alimentarse, por lo que se utilizó una sonda orogástrica para su alimentación. Se realizó

Figura 3. TC corte Axial donde se observa incisivo superior central único.

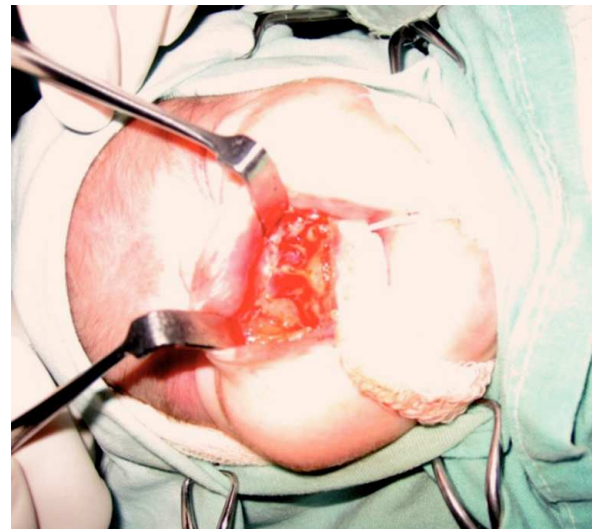


endoscopia nasal encontrando sinequias en ambas fosas nasales entre el septum y los cornetes inferiores, liberándose con el uso de radiofrecuencia colocando férula en nariz con espaciadores cilíndricos de silastice retirando los espaciadores a los siete días. Durante su internamiento fue tratado con dexametasona IV 1 mg cada ocho horas y omeprazol 4 mg IV cada 24 horas. Posterior a esta segunda intervención quirúrgica el paciente dejó de presentar síntomas obstructivos dándose de alta a los 57 días de vida.

Discusión

La obstrucción nasal en el recién nacido puede ser una condición que pone en peligro la vida ya que el paciente es respirador nasal obligado en las primeras seis a ocho semanas de vida, por lo tanto la obstrucción de la vía aérea a nivel de la nariz en estos pacientes puede presentarse con una variedad de síntomas que incluyen problemas en la alimentación, respiración forzada, apnea y episodios recurrentes de cianosis los cuales empeoran con la alimentación y mejoran con el llanto. Algunas de las causas de obstrucción nasal en esta edad incluyen fracturas desplazadas de los huesos nasales, desviación del septum, estenosis de la apertura piriforme y atresia de coanas.² En el presente caso el paciente presentó datos clínicos típicos de esta patología, así como dificultad para ganar peso secundario a problemas de alimentación por la obstrucción nasal. Aunque en los casos publicados se ha descrito la gastrostomía temprana, en nuestro caso

Figura 4. Foto quirúrgica del abordaje sublabial y exposición y fresado de la apertura piriforme.



se decidió un manejo menos invasivo por lo que se colocó sonda orogástrica.

La apertura piriforme es la entrada ósea de la nariz y representa la parte más estrecha de la vía aérea nasal. Incluso un pequeño cambio en su área puede resultar en un incremento significativo de la resistencia del paso de aire a este nivel, este incremento puede aumentar el esfuerzo necesario para respirar a tal grado que conlleve al agotamiento.

Aunque se desconoce la causa de la estenosis de la apertura piriforme se cree que es secundario a un aumento en el crecimiento óseo del proceso nasal del maxilar, la cual puede ocurrir como anomalía única o en asociación con otras malformaciones como la ausencia del lóbulo anterior de la hipófisis, paladar hendido submucoso, senos maxilares hipoplásicos, incisivo central prominente, o también como una manifestación de holoprosencefalia, la cual se puede transmitir de manera autosómica recesiva y autosómica dominante. Así también, se ha asociado con trisomía 13, trisomía 18, síndrome de alcohol fetal y con diabetes materna tipo 1, deleción de 18p, 13q y 5q.⁹ En este caso no hubo asociación con holoprosencefalia, si bien, presentó un incisivo central prominente, implantación baja de pabellones auriculares, montículos auriculares y madre diabética, así como hipertrofia de ventrículo izquierdo y agenesia del riñón izquierdo.

La sospecha de estenosis de la apertura piriforme se presenta cuando no es posible introducir una sonda de succión cinco o seis French por la nariz y se diagnostica por medio de nasoendoscopia seguida de tomografía

computada. En la tomografía se realiza con cortes finos cada 1 mm a 3 mm desde el paladar hasta el techo de la órbita, y se considera diagnóstico de estenosis de la apertura piriforme cuando esta mide menos de 11 mm en el corte axial a nivel del meato inferior.¹⁰

En cuanto al tratamiento el objetivo principal es establecer una vía aérea segura, y ésto se puede llevar a cabo de manera conservadora así como quirúrgica; la manera conservadora incluye descongestivos nasales, esteroides tópicos y aire húmedo. Aunque los esteroides nasales no están aprobados por la FDA en niños menores de dos años de edad, su uso está descrito en el tratamiento de recién nacidos postoperados de reparación de atresia de coanas. Además se puede utilizar la cánula de McGovern y es necesaria la monitorización con pulsoximetría. Los pacientes que no mejoren con tratamiento conservador o que presenten episodios de cianosis y apneas son candidatos quirúrgicos, debiendo cumplir la regla de los 10:10 gramos de hemoglobina, 10 libras de peso y 10 semanas de edad; como se marcan en otros procedimientos del recién nacido.⁸

Nuestro paciente se trató de manera quirúrgica con buen resultado. Se necesita un alto índice de sospecha y un diagnóstico oportuno para el manejo de esta patología. Se han descrito perforaciones septales, desarrollo de sinequias, re-estenosis, formación de tejido de granulación en el manejo de estos pacientes. Es muy importante el manejo postoperatorio de los mismos evitando manipular la cavidad nasal para asegurar una mejor evolución.

Conclusiones

La estenosis de la apertura piriforme es una forma inusual de obstrucción nasal en el recién nacido. La evaluación

inicial debe estar enfocada en distinguir entre estenosis de apertura piriforme y atresia de coanas, y ésto se logra por medio de tomografía y estudio endoscópico. Se debe investigar anomalías asociadas, aunque se puede presentar de manera aislada. El diagnóstico oportuno y el manejo de la vía aérea es esencial para evitar complicaciones, ya sea de manera conservadora o quirúrgica, ambas con buenos resultados.

Referencias

1. Ey EH, Han BK, Towbin RB, Jaun W. Bony inlet stenosis as a cause of nasal airway obstruction. *Radiology* 1988;168:477-9.
2. Tate JR, Sykes J. Congenital nasal aperture stenosis. *Otolaryngol Clin N Am* 2009;42:521-25.
3. Castillo M. Congenital abnormalities of the nose: CT and MR findings. *AJR* 1994;162:211-7.
4. Tavin E, Stecker E, Marion R. Nasal pyriform aperture stenosis and the holoprosencephaly spectrum. *Int J Pediatr Otorhino-laryngol* 1994;28:199-204.
5. Beregszaszi M, Lergler J, Garel C, et al. Nasal pyriform aperture stenosis and absence of the anterior pituitary gland: report of two cases. *J Pediatr* 1996;128:858-61.
6. Godil MA, Galvin-Parton P, Monte D, et al. Congenital nasal pyriform aperture stenosis associated with central diabetes insipidus. *J Pediatr* 2000;137:260-2.
7. Brown OE, Myer CM, Manning SC. Congenital nasal pyriform aperture stenosis. *Laryngoscope* 1989;99:86-91.
8. Baker KA, Pereira KD. Congenital nasal pyriform aperture stenosis. *Operative Tech in Otolaryngol Head Neck Surg* 2009;20:178-82.
9. Lo FS, Lee YJ, Lins P, et al. Solitary maxillary central incisor and congenital nasal pyriform aperture stenosis. *Eurr J Pediatr* 1998;157:39-44.
10. Belden CJ, Mancuso AA, Schmalfluss IM. CT features of congenital nasal pyriform aperture stenosis: Initial experience. *Radiology* 1999;213:495-501.