




SOCIEDAD MEXICANA DE ONCOLOGÍA, A.C.  
**GACETA MEXICANA  
DE ONCOLOGÍA**

www.elsevier.es



## CASO CLÍNICO

# Tumor neuroectodérmico melanocítico de la infancia: presentación de un caso

Luis Enrique Juárez-Villegas<sup>a</sup>, Analli Elideth Cruz-Carrasco<sup>b</sup>, Carmen Marlene Medina-Acosta<sup>b</sup>, Marco Antonio Murillo-Maldonado<sup>b</sup>, Lilia Adriana Vollbrechtshausen-Castelán<sup>b</sup> y María Argelia Escobar-Sánchez<sup>c</sup>

<sup>a</sup> Departamento de Hemato-Oncología, Hospital Infantil de México Federico Gómez, México D.F., México

<sup>b</sup> Residencia en la Especialidad de Oncología Pediátrica, Hospital Infantil de México Federico Gómez, México D.F., México

<sup>c</sup> Departamento de Patología, Hospital Infantil de México Federico Gómez, México D.F., México

### PALABRAS CLAVE

TNEM; Tumor neuroectodérmico melanocítico de la infancia; Tumor de mandíbula; México.

### KEYWORDS

TNEM; Melanocytic neuroectodermal tumor of infancy; jaw tumor; Mexico.

**Resumen** El tumor neuroectodérmico melanocítico de la infancia (TNEM), es un tumor derivado de las células de la cresta neural, que se presenta con mayor frecuencia en región maxilar, como una lesión de crecimiento progresivo. El diagnóstico histopatológico se apoya con la inmunohistoquímica, y aunque suele considerarse un tumor benigno puede tener una alta tasa de recidiva local. Su tratamiento ha sido enfocado a la resección quirúrgica.

Presentamos el caso de un niño de 2 años de edad, con diagnóstico de TNEM de región maxilar derecha, que presentó recurrencia local tras manejo quirúrgico inicial, tratado con quimioterapia. Actualmente se encuentra libre de enfermedad.

Se presenta este caso dado que se trata de un tumor muy poco frecuente, siendo su edad de presentación generalmente en el primer año de vida.

### Melanocytic neuroectodermal tumor of infancy: a case report

**Abstract** Melanocytic neuroectodermal tumor of infancy (MNET) is a tumor derived from neural crest cells that occurs in childhood, most often in maxillary region, as a progressively growing lesion. Diagnosis is made by histopathology with specific immunohistochemistry and although generally considered a benign tumor can have a high rate of local recurrence. His treatment has been focused on surgical resection.

\* Autor para correspondencia: Dr. Márquez 162, Colonia Doctores, Cuauhtémoc, C.P. 06720, México D.F., México. Teléfono: 5228 9917, ext. 2124. Correo electrónico: luisjuarezvillegas@gmail.com (Luis Enrique Juárez-Villegas).

We present a case of a 2-year-old with a diagnosis of right maxillary region MNET who present local recurrence after initial surgical management, being treated with adjuvant chemotherapy. The patient is currently free of disease.

This case is presented because MNET is an infrequent tumor and it presents during first year of live.

## Introducción

El tumor neuroectodérmico melanocítico de la infancia (TNEM), fue descrito por primera vez en 1918 por Krompecher<sup>1</sup> como melanocarcinoma congénito, inicialmente considerado de origen odontogénico. En 1956, Misugiet propuso que este tumor se originaba del tejido derivado de la cresta neural, lo que fue apoyado más tarde por Borello y Gorlin, quienes en 1969 demostraron en el análisis histológico, que las células de este tumor asemejan neuroblastos, así como estudios de microscopía electrónica mostraron gránulos neurosecretorios<sup>2,3</sup>, proponiendo además el nombre con el que se identifica actualmente. Posteriormente, la detección de niveles altos de ácido vanilmandélico urinario también apoyaron esta teoría<sup>3</sup>.

La mayoría de los tumores están localizados a nivel del maxilar o de la mandíbula; se presentan con mayor frecuencia dentro del primer año de vida. Los pacientes son valorados por la evidencia de una masa cráneo-facial de crecimiento progresivo, sin compromiso neurológico.

## Presentación de caso

Masculino de 2 años 10 meses de edad, quien inicia cuadro clínico con presencia de masa en arcada dental superior izquierda, y posteriormente, en región maxilar ipsilateral. Se inicia abordaje diagnóstico con tomografía computada (TC) de cráneo, en donde se encuentra lesión lítica en maxilar izquierdo. Se realiza biopsia-curetaje fuera de nuestra institución, con reporte histopatológico (RHP) de melanoma vs. tumor teratoide, por lo que es referido al Hospital Infantil de México Federico Gómez (HIMFG) para su abordaje y manejo. A su ingreso, se encuentra con aumento de volumen en región maxilar izquierda, que se extiende hasta región infraorbitaria (fig. 1). La TC de cráneo reporta lesión heterogénea dependiente de rama izquierda de maxilar, con compromiso de región inferior de la órbita (fig. 2). Se realiza hemimaxilectomía izquierda, respetando piso de la órbita por abordaje transoral. Reporte histopatológico: Tumor maligno constituido por células que tienden a disponerse en rosetas en algunas áreas, y en otras, adoptan patrón difuso, hay escaso pigmento (figs. 3 y 4). Tinciones de inmunohistoquímica negativas para: Fli-1, CD99, sinaptosina y miogenina negativo; RT-PCR negativo para t(11:22) con diagnóstico definitivo de TNEM. Se consideró resección completa del tumor y se envía al paciente a vigilancia.

Cuatro meses más tarde, presenta nuevo aumento de volumen en región maxilar. En la TC de cráneo se observa tumor en región maxilar con infiltración sobre la cavidad orbitaria izquierda, sin descartar afectación del nervio óptico y espacio parafaríngeo izquierdo. La resonancia magnética (RM) de cráneo presenta lesión en maxilar izquierdo, sin

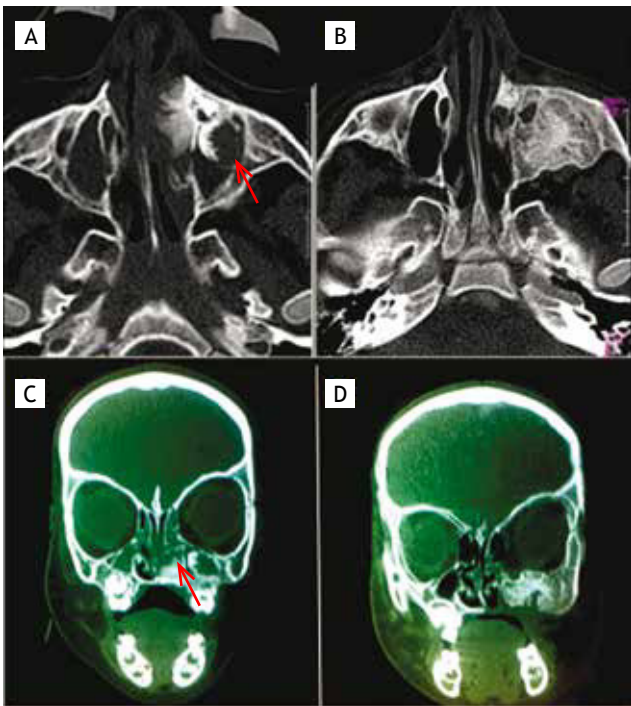
infiltración a tejidos blandos (fig. 5). En el gammagrama con Tc99 se descarta enfermedad metastásica ósea. Se inicia quimioterapia, con vincristina 1.5mg/m<sup>2</sup>/dosis semanal por 3 veces, ciclofosfamida 2.1 g/m<sup>2</sup>/día por un día y actinomicina D 15 mcg/Kg/día por 5 días, cada 21 días, además de factor estimulante de colonias de granulocitos. Posterior al 6° ciclo de quimioterapia, se realiza biopsia-resección por presencia de una imagen en estudio de RM sugestiva de tumor. El RHP es negativo a actividad neoplásica. Se concluyen 8 ciclos de quimioterapia con esquema mencionado. Previo envío a vigilancia, se realiza RM de cráneo en la cual se encuentran sólo cambios relacionados a resección parcial de maxilar izquierdo superior. Actualmente, se encuentra a 13 meses de último evento de recurrencia sin actividad neoplásica.

## Discusión

El TNEM es una neoplasia rara, derivada de células de la cresta neural, polifenotípica, caracterizada histológicamente por la formación de nidos y espacios irregulares microquísticos o alveolares, constituidos por 2 tipos celulares: células pequeñas, redondas y azules, con características de neuroblastos, y otras, más grandes, claras y cargadas de pigmento melánico con fenotipo epitelial y melanocítico; ambas contenidas dentro de una matriz fibrosa o neurofibrilar. En raras ocasiones, muestran diferenciación ganglioneuromatosa<sup>4</sup>. La inmunohistoquímica revela que ambos tipos de células son reactivos a proteína ácida glial fibrilar, enolasa específica neuronal, sinaptosina y antígenos asociados a melanoma (HMB-45). Además, las células grandes reaccionan con anticuerpo para vimentina, citoqueratina y antígeno de membrana epitelial. El estudio ultraestructural

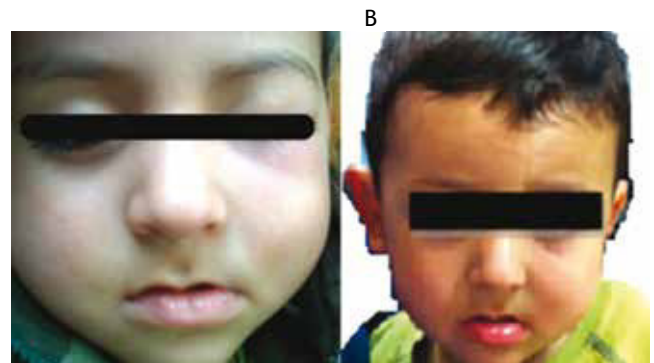

Figura 1 A) Fotografía clínica tomada al diagnóstico, en la cual se observa tumor en región malar izquierda. B) Disminución de volumen en dicha región después de tratamiento quirúrgico.



**Figura 2** TC de cráneo con ventana ósea en cortes axiales y coronales. A) y C) imágenes tomadas antes de la maxilectomía, en las que se observa un tumor con componentes quístico y sólido, que ocupa el seno maxilar izquierdo; en el corte coronal es posible observar el importante edema de tejidos blandos. B) y D) Estudio realizado al final del tratamiento, en el que es posible ver un área osteoblástica en el sitio que ocupaba el tumor.

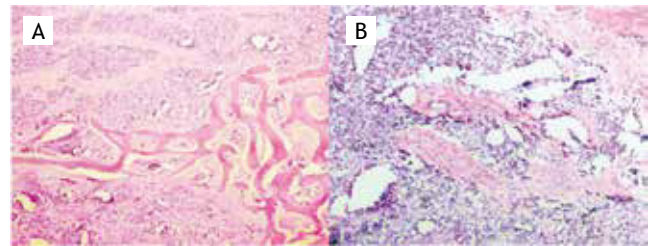
muestra células epiteliales y melanosomas en varias etapas de desarrollo y características neuroblásticas, que incluyen procesos citoplasmáticos y gránulos densos<sup>5</sup>.

Este tipo de neoplasia como se describe, se presenta en la infancia, con una mayor incidencia antes del año de edad<sup>6</sup>.

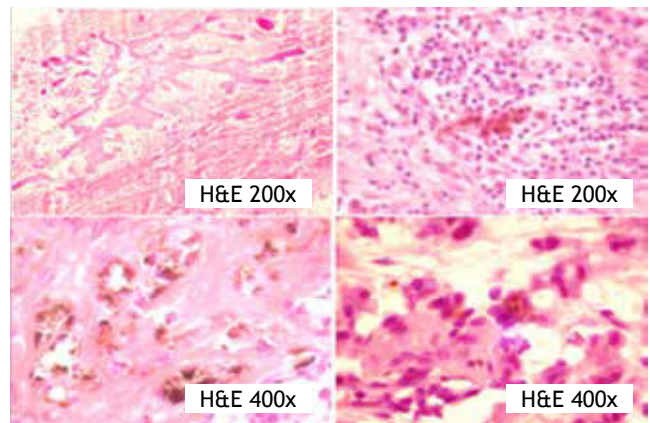
El cuadro clínico más frecuente es la presencia de un tumor, en más del 90% de los casos originado en los huesos de la región orofacial; sin embargo, se han informado otros sitios de presentación como meninges, cerebelo, piel, mediastino, huesos largos, útero, ovario, paratesticulares y epidídimo.

Hay muy pocos reportes sobre los hallazgos en estudios de imagen, como la TC y la RM en relación al TNEM. En la TC pueden observarse lesiones expansivas con áreas de calcificación, que realzan de forma importante tras la administración del medio de contraste. En la RM, el tumor se muestra hipointenso en T1 y T2, el centro de los tumores suele observarse hiperintenso con relación a tejido cerebral en T1, e hipointensas en T2, refiriendo imágenes que se correlacionan con el hallazgo patológico de grandes concentraciones de melanina<sup>7</sup>.

El diagnóstico definitivo se establece mediante el estudio de patología, ya sea por biopsia por aguja fina o por resección excisional de la lesión; siendo de gran utilidad



**Figura 3** Microfotografías en donde se observa A) neoplasia de células pequeñas redondas y basófilas, que infiltra las trabéculas óseas. B) Microfotografía a mayor acercamiento que permite apreciar el patrón de crecimiento difuso (Cortesía Dra. María Argelia Escobar Sánchez).



**Figura 4** Se observa en la imagen superior izquierda, la morfología epitelial que puede tener este tumor. En las imágenes restantes, se observa el pigmento melánico característico, producido por las células neoplásicas.

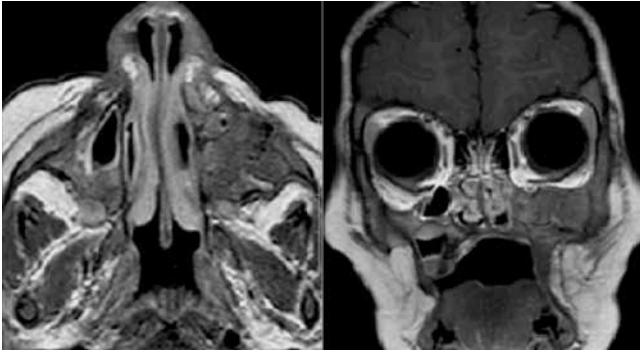
la inmunohistoquímica para diferenciarlo de otros tipos de neoplasias de células pequeñas, redondas y azules<sup>8</sup>.

Aunque se considera un tumor benigno, puede ser localmente agresivo. Algunos autores como Dilu, Bardfield y Pleassants, refieren que tras la excisión completa el riesgo de recidiva es casi nulo<sup>9</sup>. Por otro lado, algunos reportes han referido recurrencia de la lesión hasta en 60% de los casos, aunque se considera en general, que ésta no sobrepasa un 10% a 15%.

En el 3.2% de los casos se ha documentado enfermedad metastásica, existiendo reportes aislados de TNEM con componente maligno, que adquiere características de neuroblastoma<sup>10</sup>.

Se considera que el manejo inicial es una resección excisional local con márgenes amplios, para disminuir el riesgo de recurrencia.

En los casos en que el manejo quirúrgico falla, se han utilizado agentes quimioterapéuticos como vincristina, ifosfamida y actinomicina con éxito, manteniendo a los pacientes libres de enfermedad por más de 6 años. Otro de los esquemas de quimioterapia que se ha utilizado es carboplatino, ciclofosfamida, doxorubicina y etopósido<sup>11</sup>. El rol de la



**Figura 5** Imágenes de resonancia magnética en secuencia T1 con Gadolinio, en cortes axial y coronal que documentan recaída, en donde se observa tumor que ocupa seno maxilar izquierdo.

radioterapia en el tratamiento de este tipo de neoplasias aún es controvertido.

### Conclusión

Aunque el TNEM se considera un tumor benigno, este puede tener un comportamiento agresivo que requiere de cirugías mutilantes. Por lo tanto, la quimioterapia puede ser de gran utilidad en estos casos para evitar la recurrencia y por consiguiente, cirugías extensas. En el caso presentado, el paciente fue sometido a 2 intervenciones antes de iniciar tratamiento con quimioterapia, con la cual se alcanzó remisión completa del tumor. En los estudios de imagen posteriores al término de la quimioterapia, se reportaron cambios en la densidad e intensidad relacionados con los procedimientos quirúrgicos y no con actividad neoplásica. La importancia de identificar el diagnóstico histopatológico correcto de forma inicial optimiza un tratamiento adecuado de forma temprana.

### Financiamiento

No se recibió ningún patrocinio para la realización de este artículo.

### Conflicto de intereses

Los autores declaran no tener conflicto de intereses.

### Referencias

1. Krombecher E. Zur Histogenese und Morphologie der Adamantome und sonstiger Kiefergeschwulste Beitr. Pathol Anat Allg Pathol 1918;64:165-197.
2. Coffin ChM, Dehner LP. Neurogenic tumors of soft tissue. In: Coffin ChM, Dehner LP, O'Shea PA, (editors). Pediatric soft tissue tumors. Baltimore: Williams & Wilkins; 1997. p. 80-132.
3. Borello ED, Gortin RJ. Melanotic neuroectodermal tumor of infancy - a neoplasm of neural crest origin. Report of a case associated with high urinary excretion of vanilmandelic acid. Cancer 1966;19:196-206.
4. Tandon E. Melanotic neuroectodermal tumor of infancy; Contemporary Clinical Dentistry 2011;2(4).
5. Galera-Ruiz H, Gómez-Angel D, Vazquez-Ramirez FJ, et al. Fine needle aspiration in the pre-operative diagnosis of melanotic neuroectodermal tumor of infancy. J Laryngol Otol 1999;113:581-584.
6. Mirich DR, Blaser SI, Harwood-Nash DC, et al. Melanotic neuroectodermal tumor of infancy: clinical, radiologic, and pathologic findings in five cases. AJNR Am J Neuroradiol 1991;12:689-697.
7. Atkinson GO, Davis PC, Patrick LE, et al. Melanotic neuroectodermal tumor of infancy. Pediatr Radiol 1989; 20:20-22.
8. Cutler LS, Chaudhry AP, Topazian R. Melanotic neuroectodermal tumor of infancy: An ultrastructural study, literature review and reevaluation. Cancer 1981;48:257-270.
9. Bardfield GH, Pleasants JE. Melanocytic neuroectodermal tumor of infancy. J Oral Surg 1976;34(9):839-841.
10. Pettinato G, Manivel JC, D'Amore ES, et al. Melanotic neuroectodermal tumor of infancy. A re-examination of histogenic problem based on immunohistochemistry, flow cytometry and ultrastructural study of 10 cases. Am J Surg Pathol 1991;15:233-245.
11. Woessmann W, Neugebauer M, Gossen R, et al. Successful chemotherapy for melanotic neuroectodermal tumor of infancy in a baby. Med Pediatr Oncol 2003;40:198-199.