



CASO CLÍNICO

Linfoma linfoblástico T primario de parótida. Reporte de un caso y revisión de la literatura

Raúl Montiel-Esparza^a, Luis Enrique Juárez-Villegas^b, Rubén Darío Pérez-Velásquez^c, Mariana Sánchez-Curiel^d y Marta Zapata-Tarrés^{e,*}

^a Pregrado Escuela de Medicina y Ciencias de la Salud TEC de Monterrey (ITESM), México D.F., México

^b Departamento de Oncología, Hospital Infantil de México Federico Gómez, México D.F., México

^c Departamento de Patología, Hospital Infantil de México Federico Gómez, México D.F., México

^d Departamento de Imagenología, Hospital Infantil de México Federico Gómez, México D.F., México

^e Departamento de Oncología, Instituto Nacional de Pediatría, México D.F., México

PALABRAS CLAVE

Linfoma linfoblástico;
Glándula parótida;
Detección oportuna;
México.

Resumen Los linfomas primarios malignos de la glándula parótida son neoplasias infrecuentes. La gran parte son de tipo no Hodgkin de celularidad B; sin embargo, los linfomas de celularidad T/NK primarios de las glándulas salivales, son casos muy poco frecuentes; existen solamente 17 casos reportados en la literatura. El propósito de este reporte es describir los rasgos clínico-patológicos, así como el abordaje diagnóstico en este caso de linfoma primario de la glándula parótida, basado en el análisis del caso de un niño con un linfoma linfoblástico de células T de ambas glándulas parótidas, comparado con casos similares reportados en la literatura.

Se presenta caso de un paciente masculino de 9 años de edad, que inicia su padecimiento actual con aumento de volumen progresivo de región parotídea, seguido de adenomegalias generalizadas y datos de un síndrome infiltrativo. El abordaje diagnóstico, mediante aspirado de médula ósea y biopsia excisional del ganglio adherido a la parótida, demostró datos compatibles con un linfoma no Hodgkin de inmunofenotipo T. El paciente se encuentra vivo en remisión hace 3 años sin secuelas.

Debido a que la incidencia de las neoplasias de glándulas salivales ha incrementado, aunado al hecho de que el impacto de la etapa, pronóstico y presentación clínica es motivo de controversia; se recomienda que ante el aumento de tamaño de una glándula salival, el paciente sea valorado oportunamente por un oncólogo pediatra.

* Autor para correspondencia: Instituto Nacional de Pediatría. Av. Insurgentes Sur n° 3700-C, Colonia Coyoacán Cuicuilco, Delegación Coyoacán, C.P. 04530, México D.F., México (Marta Zapata-Tarrés).

KEYWORDS

Lymphoblastic lymphomas; Parotid gland; Prompt recognition; Mexico.

Primary bilateral T-cell lymphoblastic lymphoma of the parotid gland. Report of a case and literature review

Abstract Primary malignant lymphomas of the parotid gland are infrequent neoplasms. Most of them are B-cell non-Hodgkin lymphomas; nonetheless, primary T/NK lymphomas of the parotid gland are unique due to the fact that there are only 17 cases reported in the literature. The main purpose of this case-report is to describe the clinic-pathological features and the diagnostic workup of primary lymphomas of the parotid gland, based on the analysis of a case of a boy with primary bilateral malignant T-cell lymphoblastic lymphoma of the parotid gland compared to the results from similar cases reported.

The present case is a 9-year old boy who started with progressive bilateral volume increase of the parotid gland with secondary generalized adenopathies and clinical data consistent with an infiltrative syndrome. The diagnostic workup included a bone marrow aspirate and a supraclavicular lymph node excisional biopsy which were compatible with a non-Hodgkin T-cell lymphoma. The patient has been in remission for 3 years now with no sequelae.

Given that the incidence of salivary gland lymphomas is increasing, and the fact that the real impact of the stage of the disease, prognosis and clinical presentation is still a motive of controversy; it is suggested that whenever a patient with increase of volume in the parotid gland, should be promptly referred to a pediatric oncologist.

Introducción

Los linfomas primarios malignos de la glándula parótida son infrecuentes, conformando el 10% de las enfermedades malignas de las glándulas salivales; afectan a ambos sexos por igual y son raros antes de los 50 años de edad. Hasta el momento, no se han podido identificar factores carcinogénicos específicos para su desarrollo. La mayoría de estas neoplasias son linfomas no Hodgkin de celularidad tipo B¹. En contraste, los linfomas de celularidad T/NK primarios de las glándulas salivales, son extremadamente raros. Hasta la fecha, sólo se han reportado 17 casos², y al momento del diagnóstico cerca del 80% de los pacientes tienen una etapa I-II de acuerdo a la clasificación de Ann Arbor¹.

Presentación del caso

Masculino de 9 años de edad, quien inicia su padecimiento 20 días previos a su ingreso, con un cuadro clínico caracterizado por aumento progresivo de volumen a nivel de regiones parotídeas y región inguinal derecha. Se niegan datos de fiebre, diaforesis, pérdida de peso o cambios de coloración en las zonas afectadas.

A su ingreso al Servicio de Urgencias, se atiende a un niño de 33 Kg (percentil 75) con un buen estado general de salud. Signos vitales: taquicárdico, sin dificultad respiratoria y afebril. A la exploración física, destaca la presencia de 2 masas en cuello en regiones parotídeas izquierda y derecha, con hematomas en sus porciones inferiores que medían aproximadamente 10 x 7 cm y 8 x 6 cm, respectivamente, las cuales eran no móviles, no dolorosas y de consistencia dura. Se detectaron además 2 adenomegalias submaxilares de 3 cm de diámetro, una supraclavicular izquierda de 2 cm y una inguinal derecha de 4 cm, la cual era dolorosa a la palpación. A la exploración abdominal, se palpó el hígado 3-4 cm y el polo esplénico a 2 cm, por debajo del reborde costal. El resto de exploración física fue normal (fig. 1).

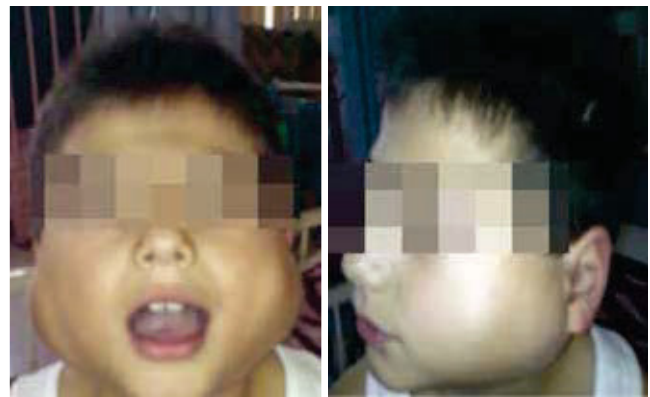

Figura 1 Presencia de 2 masas en cuello en regiones parotídeas izquierda y derecha, de 10 x 7 y 8 x 6 cm, respectivamente, las cuales eran no móviles, no dolorosas y de consistencia dura.

La biometría hemática reportó con hemoglobina de 14.0 g/dL, leucocitos 4,000/mm³, plaquetas 223,000/mm³, deshidrogenasa láctica de 168 UI/L, ácido úrico en 7.8 mg/dL, potasio en 4.7 meq/L y creatinina en 0.7 mg/dL.

El abordaje diagnóstico se encaminó hacia la detección de alguna etiología infecciosa, sin embargo, las serologías mediante reacción en cadena de polimerasa para virus del Epstein Barr y Citomegalovirus resultaron negativas.

Se realizó un aspirado de médula ósea (AMO), el cual demostró infiltración de blastos de características L1 en un 13%. La tomografía computada (TC) contrastada en cortes axiales y reconstrucciones multiplanares de cuello, tórax, abdomen, mostró aumento en el tamaño de ambas glándulas parótidas y submandibulares con parénquima homogéneo sin evidencia de lesión focal, así como múltiples imágenes ovoideas con centro hipodenso en ambas regiones

supraclaviculares y axilares menores a 1.3 cm. En el abdomen, el hígado con aumento en su tamaño en forma global sin lesiones nodulares o reforzamientos anormales, así como múltiples crecimientos ganglionares retroperitoneales e inguinales de aspecto inflamatorio (fig. 2).

Mediante la observación del tejido obtenido a través una biopsia excisional del ganglio supraclavicular izquierdo, se detectó pérdida de la arquitectura del ganglio linfático por una proliferación de células neoplásicas recordando la imagen de cielo estrellado. A bajo aumento se observan células de medianas a pequeñas con escaso citoplasma y núcleo hipercromático. A mayor aumento se observa que los núcleos de las células neoplásicas tienen contornos irregulares, cromatina fina, algunos con nucleólo. Con la tinción de inmunohistoquímica los resultados fueron los siguientes: Tdt (+), CD43 (+), CD99 (+), CD45RO (+), HLA-DR (+), CD3 (+), CD19 (-), CD79 (-), CD57 (-) y CD20 (-/+); por lo que se concluyó que se trataba de un linfoma linfoblástico de inmunofenotipo T (figs. 3 y 4).

De manera consecuente a este reporte, se procedió a estadificar al paciente catalogándolo como etapa IV. Se inició quimioterapia con el esquema institucional de tratamiento basado en el protocolo TOTAL XV de St. Jude, así como radioterapia a cráneo y neuroeje por el riesgo de infiltración a sistema nervioso central dado por la celularidad T. Actualmente, el paciente se encuentra vivo, libre de enfermedad después de 3 años y sin secuelas.

Discusión

Los linfomas malignos originarios de las glándulas salivales son infrecuentes, conformando el 5% de los linfomas extraganglionares, 2% de las neoplasias de glándulas salivales y 10% de las enfermedades malignas de las glándulas salivales. La mayoría de los linfomas de las glándulas salivales son del linaje de células B: linfomas de bajo grado de

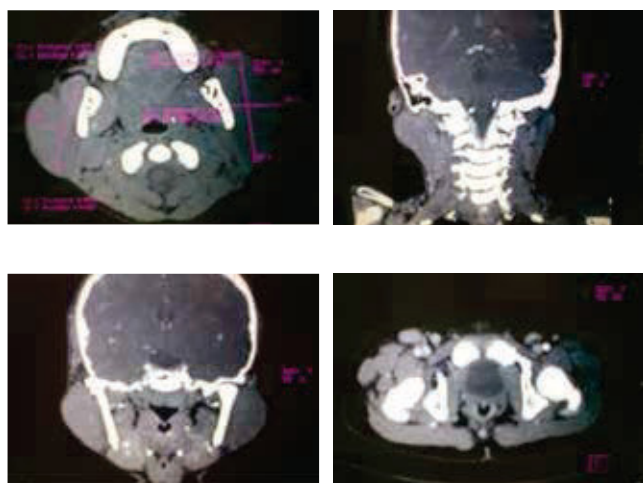


Figura 2 La tomografía computada en cortes axiales y reconstrucciones multiplanares de cuello, tórax, abdomen mostró aumento en el tamaño de ambas glándulas parótidas y submandibulares con parénquima homogéneo. El hígado con aumento en su tamaño, así como múltiples crecimientos ganglionares retroperitoneales e inguinales.

células B del tejido linfoide asociado a las mucosas (MALT), linfomas difusos de células B grandes y linfomas foliculares².

Una gran proporción de las neoplasias de células B primarias han demostrado ocurrir en el contexto de sialoadenitis asociada con enfermedades autoinmunes como el síndrome de Sjögren, por lo que estos pacientes poseen un riesgo 44 veces mayor que el resto de la población general, siendo el pronóstico más sombrío³.

En contraste, los linfomas de células T/NK primarios de glándulas salivales son extremadamente raros. Hasta donde se sabe, sólo se han reportado 17 casos². Por lo general, se asocian con infección por virus del Epstein Barr y poseen un pronóstico considerablemente variable⁴.

Para aclarar la asociación que existe entre la infección del virus del Epstein Barr con los tumores de glándulas salivales, Wen et al. estudió 114 casos de tumores de glándulas salivales, en donde el DNA del virus del Epstein Barr fue detectado en todos los 3 casos de linfoma de células T de glándulas salivales de su serie. Fue en este último tipo

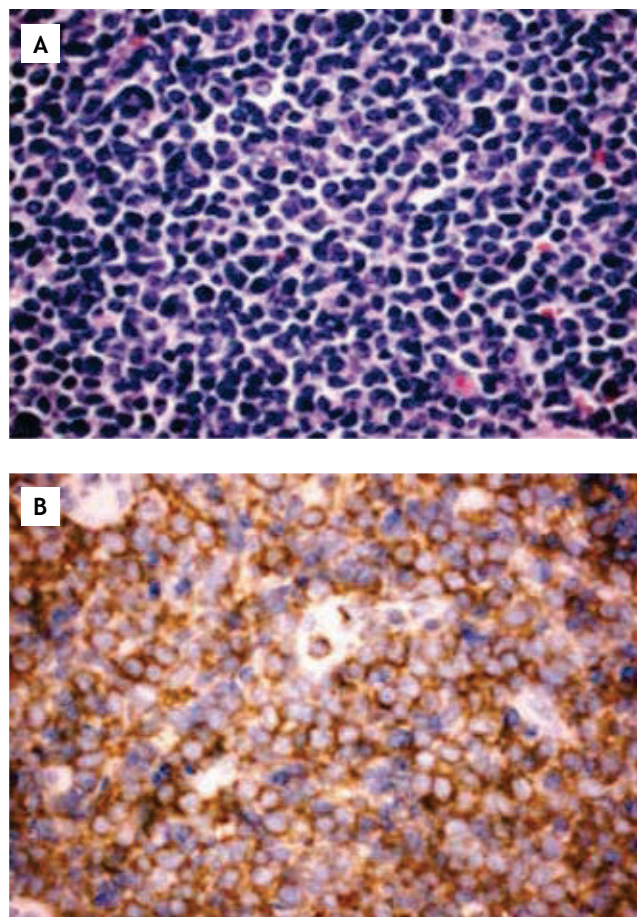


Figura 3 A) Se observa pérdida de la arquitectura del ganglio linfático por una proliferación de células neoplásicas con células de medianas a pequeñas con escaso citoplasma y núcleo hipercromático. Se observa que los núcleos de las células neoplásicas tienen contornos irregulares, cromatina fina, algunos con nucleólo. B) CD3 positivo en el citoplasma de las células neoplásicas. También resultaron positivas: Tdt, CD43, CD45RO, HLA-DR y CD99 en el citoplasma de las células neoplásicas.

de neoplasias que descubrieron que las células tumorales se encontraban en un estado latente de infección por virus del Epstein Barr, mientras que las células epiteliales contiguas no neoplásicas se encontraban en un estado lítico de la infección. Ellos llegaron a la conclusión de que las células T infectadas por VEB pueden ser una fuente de infección para las células epiteliales contiguas e inducir replicación del virus, tal vez a través de interacción célula-célula u otros factores solubles⁵.

Este caso resulta particular, debido a que el rango de edades va de los 24 a los 79 años de edad (media de 58.9 años), siendo la mayoría de casos provenientes de Asia (tabla 1). La glándula parótida es el sitio más común de tales lesiones y la glándula submandibular el segundo en frecuencia².

El linfoma de glándulas salivales puede originarse de los ganglios linfáticos intraglandulares o a través del tejido linfóide extraganglionar dentro de las glándulas. Algunos linfomas son indistinguibles de aquellos linfomas MALT, sin embargo éstos últimos se consideran una enfermedad indolente y los pacientes afectados poseen una supervivencia prolongada³.

En el estudio de Barnes, en la Escuela de Medicina de la Universidad de Pittsburgh, se analizaron de manera retrospectiva 33 casos de linfomas malignos primarios de glándulas salivales, en donde 15 pacientes fueron hombres y 18 mujeres. Cuatro de los casos (12%) eran menores de 50 años. La manifestación clínica más frecuente fue una masa indolora con aumento progresivo de volumen en 91% de los pacientes y sólo 3 pacientes (9%) presentaron adenopatías cervicales. El 21% de los pacientes tenía historia de enfermedades autoinmunes como Sjögren y artritis reumatoide¹.

De acuerdo a la clasificación de Ann Arbor, la etapa de la enfermedad fue I en el 61% de los casos, 7% II, 6% III y 12% IV. En el caso de este paciente, debido a la infiltración a la médula ósea se etapificó como IV¹.

Comparamos nuestro caso con los descritos en la literatura y observamos que todos los linfomas analizados fueron linfomas no Hodgkin e incluyeron 8 variantes diferentes, dentro de las cuales el folicular fue el predominante¹.

Al igual que Barnes, optamos por usar el término "primario" para designar a cualquier linfoma maligno que se manifiesta por primera vez en la glándula parótida, sin importar la etapa subsecuente de la enfermedad. La mayoría de los pacientes con linfomas malignos de la glándula parótida se muestran con una masa indolora unilateral, detectada de manera incidental, la cual muestra un aumento progresivo de volumen de 0.5-8 cm asociada a adenopatías cervicales en el 9%-69% de los casos¹. Síntomas como el dolor y la parálisis de nervios craneales junto con adenopatías cervicales, indican enfermedad local avanzada y por lo tanto, un peor pronóstico³.

Los siguientes rasgos clínicos pueden sugerir el diagnóstico: desarrollo de una masa parotídea en un paciente con antecedente de linfoma maligno, desarrollo de una masa parotídea en un paciente con un desorden autoinmune (enfermedad de Sjögren, artritis reumatoide o virus de la inmunodeficiencia adquirida), desarrollo de una masa parotídea en un paciente con diagnóstico previo de lesión linfopitelial benigna, presencia de masas múltiples unilaterales o bilaterales en la glándula parótida, además de adenopatías cervicales unilaterales o bilaterales¹.

La biopsia por aspiración por aguja fina es un método que puede ser fácilmente realizado de manera ambulatoria y posee una sensibilidad de 80%-90%, en el caso de neoplasias malignas de glándulas salivales. Es eficaz y precisa para clasificar las neoplasias de las glándulas salivales de manera preoperatoria⁶. Debido a que la recomendación general es la extirpación quirúrgica de la glándula salival con cualquier tipo de neoplasia, el costo-beneficio de un procedimiento como el mencionado es motivo de controversia³. Siempre se preferirá la biopsia excisional que nos permite hacer un análisis más detallado del tejido enfermo y del que lo rodea.

La TC y la resonancia magnética son herramientas útiles para visualizar el tamaño, así como para valorar la extensión local y regional de estas neoplasias. La tomografía de emisión por positrones se utiliza para la evaluación de enfermedad metastásica³. El inmunofenotipo más frecuente detectado en linfomas de celularidad T es CD2+, CD3+, CD56+⁷.

Tal como lo muestran los 17 casos reportados, similares al de nuestro paciente, la mayoría fueron tratados mediante quimioterapia y radioterapia⁸⁻¹⁰. Se ha observado que por lo general, el pronóstico es favorable, con una supervivencia global de 70%-80% a 5 años y de 40%-50% a 10 años⁷.

Aunque en los casos de linfomas no Hodgkin en la edad pediátrica es difícil definir cuál es el sitio primario, sobretudo en etapas avanzadas, podemos considerar que nuestro paciente desarrolló el primario en las glándulas salivales basado en el cuadro clínico inicial. La TC comprueba el crecimiento de las glándulas parótidas y submandibulares de ambos lados, con características radiológicas de infiltración neoplásica. La biopsia de la parótida en el caso de nuestro paciente no la consideramos necesaria, ya que se comprobó la histología del linfoma en un ganglio linfático regional. La infiltración del 13% a la médula ósea confirma una etapa avanzada del linfoma; descartando la presencia de leucemia o de síndrome de leucemia/linfoma.

Conclusiones

Se ha reportado un incremento paulatino en la incidencia de linfomas de glándulas salivales en las últimas décadas². Esto puede resultar de una combinación de factores: patrones de referencia, incremento en la esperanza de vida de individuos en riesgo de desarrollar la enfermedad y realización de técnicas moleculares sofisticadas, ya que muchas de las lesiones linfopiteliales benignas son ejemplos claros de neoplasias linfoides malignas.

Ante el diagnóstico de un linfoma de glándulas salivales, se debe realizar una evaluación física completa en búsqueda de otros sitios involucrados y el paciente debe ser referido oportunamente a un oncólogo para su estudio.

El impacto real del grado histológico, etapa de la enfermedad y la presencia o ausencia de enfermedades autoinmunes, es aún motivo de controversia.

Conflicto de intereses

Los autores declaran no tener ningún conflicto de intereses.

Tabla 1 Casos reportados en la literatura²⁻¹⁰

Rasgos histológicos de los casos de linfomas de celularidad T primarios de glándulas salivales reportados en la literatura (incluyendo nuestro caso)									
N° referencia	Sexo	Edad	Etnicidad	Localización	Historia familiar	Histología	Status VEB	Tratamiento	Supervivencia
2	M	58	Japonesa	Parótida	N/A	LNH-T	Negativo	Qtz. + Rtx. + Resección quirúrgica	>3 meses, vivo
4	M	69	Caucásica	Parótida	Negada	LNH-T	Negativo	Qtz. + Rtx.	>30 meses, vivo
5	N/A	N/A	China	Sublingual	N/A	LNH-T	Positivo	N/A	N/A
	N/A	N/A	China	Sublingual	N/A	LNH-T	Positivo	N/A	N/A
	N/A	N/A	China	Submandibular	N/A	LNH-T	Positivo	N/A	N/A
6	N/A	N/A	N/A	N/A	N/A	Periférico cels. T	N/A	N/A	N/A
	M	46	China	Submandibular	N/A	LNH-T	Negativo	Resección quirúrgica	6 meses, muerto
	M	65	China	Parótida	N/A	LNH-T	Negativo	Qtz. + Rtx.	36 meses, muerto
	M	24	China	Submandibular	N/A	T/NK	Positivo	Resección quirúrgica	6 semanas, muerto
7	M	64	China	Parótida	N/A	T/NK	Positivo	N/A	5 meses, muerto
	M	63	China	Submandibular	N/A	T/NK	Positivo	Qtz. + Rtx. + Resección quirúrgica	>18 meses, vivo
	M	62	China	Parótida	N/A	Anaplásico-T	Negativo	Qtz. + Rtx. + Resección quirúrgica	>48 meses, vivo
8	M	48	N/A	Parótida	N/A	Anaplásico-T	N/A	N/A	N/A
	M	71	N/A	Parótida	N/A	Anaplásico-T	N/A	N/A	N/A
9	M	79	N/A	Submandibular	N/A	LNH-T	Positivo	Qtz.	N/A
10	M	59	Japonesa	Parótida	N/A	Linfoma de células T	N/A	Qtz. + Rtx.	65 meses, vivo
	F	57	Japonesa	Parótida	N/A	Linfoma de células T	N/A	Qtz.	8 meses, muerta
Nuestro caso	M	9	Hispana	Parótida	Negada	LNH-T	Negativo	Qtz. + Rtx.	>36 meses, vivo

M: masculino; F: femenino; VEB: virus del Epstein Barr; N/A: información no disponible; LNH-T: linfoma no Hodgkin de células T; NK: células *natural killer*; Qtz: quimioterapia; Rtx: radioterapia.

Financiamiento

Los autores no recibieron patrocinio para llevar a cabo este artículo.

Referencias

- Barnes L, Myers EN, Prokopakis EP. Primary Malignant Lymphoma of the Parotid Gland. *Archives of Otolaryngology, Head & Neck Surgery* 1998;124:573-577.
- Yanagawa N, Osakabe M, Furuse H, et al. Peripheral T-cell lymphoma arising from an intraglandular lymph node in the parotid gland: A case report and literature review. *Pathology International Journal* 2012;62:60-64.
- Concus A, Phuong T, DeLacure M. Malignant Diseases of the Salivary Glands. *Current Diagnosis & Treatment in Otolaryngology-Head & Neck Surgery*. Comp. Anil Lalwani. 2nd ed. USA: LANGE CURRENT series; 2008. p. 311-323.
- Hew WS, Carey FA, Kernohan NM, et al. Primary T cell lymphoma of salivary gland: a report of a case and review of the literature. *Journal of Clinical Pathology* 2002;55:61-63.

5. Wen S, Mizugaki Y, Shinozaki F, et al. Epstein-Barr Virus (EBV) infection in salivary gland tumours: lytic EBV infection in non-malignant epithelial cells surrounded by EBV-positive T-lymphoma cells. *Virology* 1997;227:484-487.
6. MacLeod CB, Frable WJ. Fine needle aspiration biopsy of the salivary gland: problem cases. *Diagn Cytopathol* 1993;9:216-224.
7. Chan JK, Tsang WY, Hui PK, et al. T and T/Natural Killer-Cell Lymphomas of the Salivary Gland: A clinicopathologic, immunohistochemical and Molecular Study of six Cases. *Human Pathology Journal* 1997;28(2):238-245.
8. Takahashi H, Tsuda N, Tezuka F, et al. Non-Hodgkin's lymphoma of the major salivary gland: a morphologic and immunohistochemical study of 15 cases. *J Oral Pathol Med* 1990;19:306-312.
9. James M, Norton AJ, Akosa AB. Primary T-cell lymphoma of the salivary gland. *Histopathology* 1993;22:83-85.
10. Miyagi T, Nagasaki A, Taira T, et al. Extranodal adult T-cell leukemia/lymphoma of the head and neck: a clinicopathological study of nine cases and a review of the literature. *Leuk Lymphoma* 2009;50(2):187-195.