



SOCIEDAD MEXICANA DE ONCOLOGÍA, A.C.  
**GACETA MEXICANA  
DE ONCOLOGÍA**

www.elsevier.es



## CASO CLÍNICO

# Rol del ultrasonido transrectal en la guía para biopsia de tumores pélvicos de origen ginecológico: utilidad en el diagnóstico de tumor primario y recurrencia tumoral

Montserrat J. Olvera-Juárez<sup>a,\*</sup>, Luis A. Rodríguez-Palomares<sup>b</sup> e Irlanda Pacheco-Bravo<sup>c</sup>

<sup>a</sup> Residencia en la Especialidad de Radiología Oncológica, Departamento de Radiología e Imagen, Instituto Nacional de Cancerología, México D.F., México

<sup>b</sup> Área de Intervención, Departamento de Radiología e Imagen, Instituto Nacional de Cancerología, México D.F., México

<sup>c</sup> Área de Ultrasonido, Departamento de Radiología e Imagen, Instituto Nacional de Cancerología, México D.F., México

### PALABRAS CLAVE

Biopsia transrectal;  
Estudio  
histopatológico;  
México.

**Resumen** La necesidad de estudio histopatológico para determinar recurrencia/recidiva tumoral vs. fibrosis es vital para normar la conducta terapéutica en pacientes oncológicas. La biopsia transrectal de lesiones pélvicas en estas pacientes ha resultado ser segura, eficaz y accesible.

Presentamos la experiencia del Instituto Nacional de Cancerología, México, donde se realizaron 56 biopsias (53 pacientes) con tumoraciones pélvicas de origen a determinar. Previo rastreo sonográfico se identificó la lesión y se realizó biopsia con aguja de corte.

Se utilizó estadística descriptiva de las variables de interés. El rango de edad más frecuente fue de 26 a 74 años. En 3 pacientes se repitió la biopsia, por discordancia histopatológica con clínica o imagen. El diagnóstico de base más frecuente fue cáncer cervicouterino (CaCu), el sitio más frecuentemente biopsiado fue el cuello uterino/cúpula de la vagina. Se presentaron 6 complicaciones menores que se resolvieron de inmediato (dolor, mínimo sangrado). En ningún caso se reportó muestra insuficiente o inadecuada para diagnóstico. El 60.71% de los casos evidenció malignidad con impacto en la terapéutica a seguir.

La biopsia transrectal guiada por ultrasonido es segura, rápida, de bajo costo, sin exposición a radiación y con relativas pocas molestias a la paciente; resulta técnicamente idónea para garantizar la toma de muestra de calidad, así como su estudio histopatológico, lo cual impacta en el tratamiento de las pacientes.

\* Autor para correspondencia: Departamento de Radiología e Imagen, Instituto Nacional de Cancerología. Av. San Fernando N° 22, Colonia Sección XVI, Delegación Tlalpan, C.P. 14080, México D.F., México. Teléfono: 4747 1020, ext. 10005. Celular: 014772694956. Correo electrónico: monseoj@gmail.com (Montserrat J. Olvera-Juárez).

**KEYWORDS**

Transrectal biopsy;  
histopathological  
analysis; Mexico.

## Role of transrectal ultrasound in the guidance for biopsy of pelvic tumors from gynecologic origin: usefulness in the diagnosis of primary tumor and tumor recurrence

**Abstract** The need for histopathological analysis establishing tumor recurrence/relapse vs. fibrosis is vital in guiding the therapeutic approach in oncologic female patients. Transrectal biopsy of pelvic lesions in these patients has turned out to be safe, efficacious, and accessible. We present the experience at the National Institute of Cancerology, Mexico, where 56 biopsies (53 patients with pelvic tumors) were performed in order to determine the origin of the tumors. The lesion was previously identified by ultrasound and a core needle biopsy was performed. Descriptive statistics was used for variables of interest. The most frequent age range was 26 to 74 years. In 3 patients, the biopsy was repeated due to histopathological discordance with clinical or imaging observations. The most common primary disease diagnosis was cervical cancer and the most frequently biopsied site was the cervix/vaginal vault. Six minor complications occurred, which resolved immediately (pain, minimal bleeding). In no case was the sample reported as being insufficient or inadequate for diagnosis. A total of 60.71% of cases showed malignancy that impacted on the therapeutics to be followed. Ultrasound-guided transrectal biopsy is safe, fast, and low-cost, free of radiation-exposure and with relatively little discomfort to the patient; it is technically suitable to ensure the acquisition of quality samples, as well as their histopathological analysis, which impacts on the treatment of patients.

1665-9201 © 2014 Gaceta Mexicana de Oncología. Publicado por Masson Doyma México S.A. Todos los derechos reservados.

## Introducción

El diagnóstico diferencial de las patologías pélvicas oncológicas es extenso, en tumores de gran tamaño no siempre es posible diferenciar el sitio de origen o distinguir entre varios tipos de tumores, por lo que familiarizarse con los hallazgos de imagen y conocer las características clínico-patológicas es de gran importancia<sup>1,2</sup>.

Las recurrencias locales o sistémicas son un problema latente en mujeres con patología pélvica oncológica. El mayor porcentaje de recurrencias se presenta en los 2 primeros años de iniciado el tratamiento. La combinación de quimio y radioterapia pueden mejorar el pronóstico, sin embargo la detección temprana de las recurrencias, así como la determinación precisa de las dimensiones y distribución del tumor, son de vital importancia para el establecimiento de la terapéutica adecuada. El diagnóstico de recurrencia local es complejo e involucra la evaluación clínica y por imagen, así como de estudio histopatológico<sup>3</sup>.

Independientemente de los resultados de los estudios de imagen, tanto funcionales como anatómicos, un diagnóstico histopatológico definitivo es indispensable antes de iniciar el manejo subsecuente.

Las principales vías de abordaje para la toma de biopsia de las lesiones pélvicas han sufrido una evolución constante. La vía transabdominal para el drenaje de estas lesiones presenta grandes limitaciones, como la interposición de estructuras abdominales como intestino, vejiga, útero y anexos, que dificultan una adecuada visualización del trayecto de la aguja; haciendo que tenga poco alcance hacia la pared pélvica, lo que en muchos casos imposibilita la utilización de esta vía y en otros es necesario utilizar una aguja de trayecto largo con mayor discomfort del paciente y aumento del riesgo de infección intraperitoneal<sup>4</sup>.

Como alternativa a la vía transabdominal se ha empleado la biopsia por aspiración de estas lesiones con abordaje iliaco paralelo, mayormente utilizado para linfadenectomía pélvica profunda, que usa un abordaje retroperitoneal paralelo a la cresta iliaca<sup>5,6</sup>; el procedimiento transglúteo para las masas presacras o pélvicas profundas que utiliza un abordaje a través del foramen ciático mayor, con el riesgo de lesión a estructuras neurovasculares adyacentes y molestias importantes del paciente al decúbito supino, con amplias probabilidades de disfunción del catéter<sup>6,7</sup>. Estas vías de abordaje han sido poco utilizadas por los inconvenientes en la técnica, complicaciones y la necesidad de usar guía tomográfica.

El abordaje transvaginal para el drenaje y toma de biopsia de lesiones pélvicas ha logrado ser efectivo. Este método provee excelente visualización de las colecciones líquidas y un excelente acceso a ellas. Sin embargo, las colecciones presacras pueden no ser debidamente evaluadas debido a la interposición del recto. Otros factores adversos limitan este tipo de acceso, como el acortamiento vaginal posmenopáusic o posquirúrgico, así como la capacidad para distinguir entre pared vaginal engrosada o recurrencia del tumor y la fibrosis posradiación, lo que confiere mayor probabilidad de producir tejido necrótico y friable, con el consecuente mayor discomfort de la paciente y aumento del sangrado, lo que dificulta el procedimiento<sup>8,9</sup>.

La ultrasonografía pélvica transrectal, inicialmente diseñada para evaluar el cáncer prostático, es una excelente herramienta que provee información útil de las estructuras de la pelvis verdadera así como de la pared pélvica, la región presacra y la región central (vagina, útero, ovarios, receso recto-vaginal y parametrios), la afección parametrial por neoplasia particularmente en el CaCu es óptimamente evaluada por este método, con mejor sensibilidad que la

exploración manual (83% vs. 78%), resulta de mayor utilidad que el ultrasonido transabdominal ya que no presenta los inconvenientes técnicos propios de este abordaje. De igual forma, el ultrasonido transrectal provee información adicional a la obtenida en tomografía computarizada (TC) de la pelvis, ya que es capaz de delimitar estructuras presacras y de la pelvis central, describiendo la morfología de las lesiones, inclusive las de pequeño tamaño<sup>6</sup>.

Además se ha convertido en una gran herramienta para la guía de biopsias, ya que presenta múltiples ventajas frente a otros tipos de abordajes: nos da una mejor visualización de masas recurrentes y una evaluación precisa de la anatomía pélvica, lo que le confiere mayor sensibilidad en la detección de la lesión, además de obtener una biopsia precisa. Requiere mínima anestesia o incluso prescindir de ella; la distancia hacia las lesiones de interés es corta; respeta las estructuras intraabdominales anteriores, es una vía netamente extraperitoneal, lo cual minimiza la contaminación intraperitoneal, aporta imágenes biplanares que hacen precisa la localización de la aguja, por lo que el procedimiento reduce sus complicaciones<sup>4</sup>.

El acceso limitado a lesiones de localización baja, confinadas a la pelvis verdadera constituye una de las limitaciones de esta vía de abordaje<sup>10,11</sup>.

En cuanto al tipo de biopsia, la técnica mínimamente invasiva más socorrida es la biopsia con aspiración por aguja fina (BAAF), la cual consiste en usar una aguja de delgado calibre 19-22G para obtener tejido por aspiración. Su principal limitación radica en el pequeño tamaño de la muestra que es obtenida, así como en la pérdida de la arquitectura tisular; que resulta en un alto porcentaje de muestras inadecuadas y la imposibilidad de realizar estudios complementarios, pudiendo llegar a un diagnóstico citológico más que histológico. La exactitud de esta técnica se ha calculado en un 72% a 92% de muestras adecuadas, con una sensibilidad diagnóstica del 54% a 67%<sup>12</sup>.

Por otro lado, la biopsia tru-cut nos proporciona un tejido estructuralmente conservado, por lo que la evaluación histológica completa, incluida la realización de inmunohistoquímica puede realizarse; exactitud de la muestra de 93% a 100% de muestras adecuadas y sensibilidad del 82% a 100%<sup>13</sup>.

El objetivo de este trabajo fue determinar las ventajas y desventajas de la toma de biopsia vía transrectal guiada por ultrasonido, en el diagnóstico diferencial de las lesiones de origen oncológico ubicadas en la pelvis verdadera femenina.

## Métodos

El presente es un estudio retrospectivo, observacional y descriptivo. Se incluyeron a todas las pacientes con antecedente conocido de malignidad pélvica, en quienes los estudios de imagen evidenciaron tumoraciones pélvicas residuales/recidivantes, siendo enviadas al Servicio de Ultrasonido del Instituto Nacional de Cancerología (INCan) para la toma de biopsia transrectal.

Antes de realizar el procedimiento a todas las pacientes se les explicaron los beneficios y riesgos de éste, además de pedirse la firma correspondiente de consentimiento informado.

Se administró ciprofloxacina profilácticamente en dosis de 500 mg vía oral (VO) 12 horas antes del procedimiento y 500

mg (también VO) 12 horas después. Para realizar una limpieza intestinal completa previa al estudio, las pacientes tomaron polietilenglicol (Nulytely®) por lo menos 12 horas antes del estudio, acompañado de una dieta blanda. Previo al procedimiento se realizó un examen rectal digital y en secuencia un ultrasonido transrectal. La exploración ultrasonográfica se realizó utilizando un equipo Aloka® ProSound Alpha 7 (Tokio, Japón) con transductor endocavitario de 3-7.5 MHz. Se utilizaron agujas de corte de 18G con 20 cm de largo (BARD®), con disparador semiautomático. Para BAAF o infiltración de anestesia se utilizó una aguja Chiba de 19G, de 20 cm de largo. Generalmente, se aplica anestesia local (5-10 cc) con xilocaína simple al 2% o, en algunos casos, se puede utilizar sedación con midazolam y fentanilo, en este estudio sólo en una paciente se aplicó este tipo de anestesia.

La paciente se coloca en posición fetal hacia su lado izquierdo. El transductor se cubrió con un preservativo antes de ensamblar la guía metálica para biopsia; se colocó otro preservativo por arriba de todo. Seguidamente, se deslizó la aguja de corte a través de la guía para biopsia, ya estando el transductor en la cavidad. Con la línea de punción en el monitor del ultrasonido se apunta a la lesión y se introduce la aguja siguiendo la línea punteada. Por último, se realizó la biopsia guiada para obtener 4 o 6 cortes de tejido. El tiempo promedio del procedimiento fue entre 10 y 20 minutos. El Doppler color se utiliza para guiar la aguja de la biopsia a partes de tumor viables y así evitar las muestras inadecuadas y, en las lesiones altamente vascularizadas, permite elegir una zona segura para punción con el fin de reducir el riesgo de hemorragia. Las pacientes ambulatorias permanecieron en vigilancia al menos 30 minutos posteriores al procedimiento.

Se incluyeron 53 pacientes (56 procedimientos) referidas al Servicio de Ultrasonido del INCan para realizar biopsia transrectal de lesiones pélvicas, durante el periodo comprendido entre julio de 2010 a febrero del 2013. La privacidad de cada paciente fue garantizada en cada estudio el cual fue realizado en la Sala de Ultrasonido, con el equipo de trabajo ampliamente capacitado.

Se utilizó estadística descriptiva para el análisis de datos, los cuales fueron presentados como media (medida central) y desviación estándar (medida de dispersión), al tener los datos una distribución normal. El análisis descriptivo se presenta en tablas de frecuencias absolutas y relativas, y gráficas respectivas.

## Resultados

En el Departamento de Ultrasonido del INCan se recibieron 53 pacientes, a quienes se les realizó biopsia transrectal para el diagnóstico de lesiones pélvicas. La edad de la población estudiada se presenta en la tabla 1. En 3 pacientes fue necesario repetir la biopsia por diversos motivos (tabla 2), por lo que el número total de procedimientos realizados fue de 56.

### Diagnóstico primario

El diagnóstico de base en los 56 procedimientos se muestra en la figura 1.

**Tabla 1** Distribución de los pacientes por grupo de edad

Grupos de edad	Total	
	N°	%
MED		
51.66		
DE		
±13.06		
Menos 40	12	22.64
40-59	27	50.94
60-69	6	11.32
70 o más	8	15.09
TOTAL	53	100

MED: media; DE: desviación estándar.

El 10.71% de los casos marcados con otro diagnóstico está representado por 6 casos de patología no común o sin diagnóstico hasta antes de realizarse la biopsia: adenocarcinoma bien diferenciado tipo intestinal, fibrotecoma, carcinoma poco diferenciado se desconoce origen, leiomioma, carcinoma urotelial, carcinoma de canal anal (figs. 2 a 5).

### Tratamiento previo

El 54% de las pacientes recibió tratamiento médico a base de quimioterapia, quimio-radioterapia, radioterapia o braquiterapia. El 14% tuvo diversas modalidades de tratamiento quirúrgico. Un 16% de la población estuvo manejada por personal médico fuera del INCan. Otro 16% fueron pacientes sin tratamiento hasta antes de la biopsia.

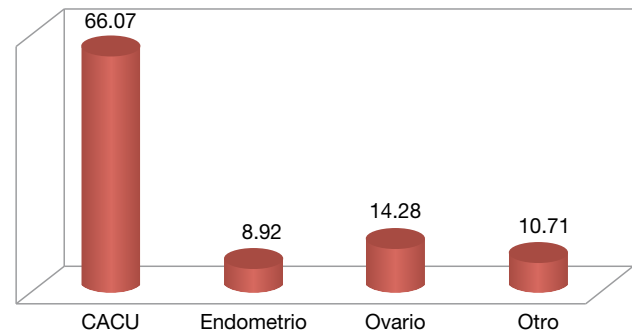
### Localización de la lesión/sitio de biopsia

El sitio específico donde se realizó la biopsia fue aquel en donde la toma de la muestra fuese representativa de la lesión, además de que ésta fuese técnicamente más accesible. La cúpula vaginal/cuello uterino, fue el sitio más frecuente.

### Número de muestras y complicaciones

El número de muestra tomadas dependiente a la calidad y suficiencia de las muestras obtenidas tenía una moda de 5. El número de muestras tomadas no tuvo asociación con complicaciones ni con el resultado histopatológico. De los

### Diagnóstico primario



CaCu: cáncer cervicouterino.

**Figura 1** Porcentaje de los diagnósticos oncológicos de ingreso.

56 procedimientos, únicamente se presentaron 6 casos de complicaciones menores (dolor y sangrado).

### Reporte histopatológico

El reporte histopatológico de los 56 procedimientos realizados en ningún caso reportó muestra insuficiente o inadecuada para diagnóstico. En 22 casos (39.38%) se reportaron hallazgos benignos, y en los restantes 34 casos (60.71%) el resultado evidenció malignidad.

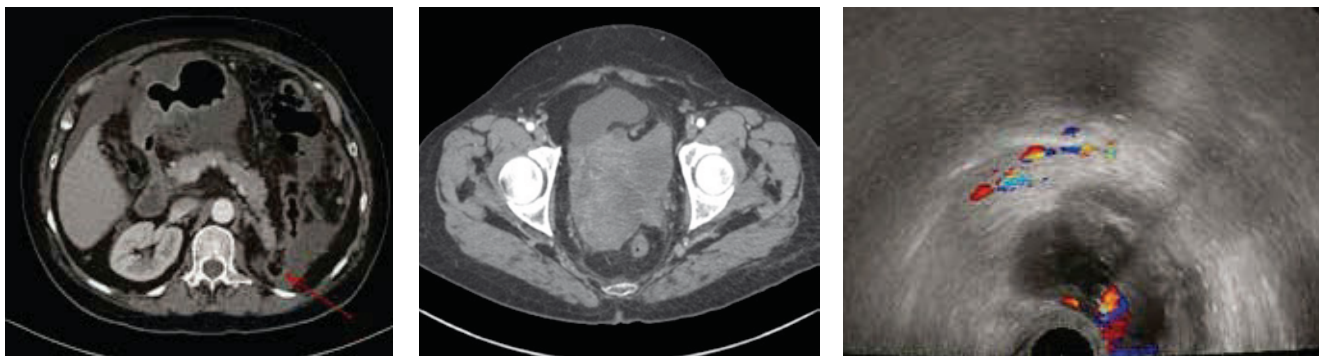
### Manejo posterior a resultado histopatológico

Cinco pacientes (8.92%) no recibieron tratamiento oncológico (referidas a otro hospital, padecimiento benigno, rechazo del paciente). Nueve pacientes (16.07%) se manejaron con vigilancia estrecha, una vez que el reporte histopatológico fuera benigno, posterior a concluir su tratamiento oncológico y no presentar datos de actividad tumoral. Tres pacientes recibieron tratamiento quirúrgico. Siete pacientes (12.5%) fueron canalizadas a Unidad de Cuidados Paliativos, debido a la progresión de su enfermedad y la imposibilidad de ofrecerles una nueva línea de tratamiento. Veintinueve pacientes (51.78%) recibieron tratamiento médico con quimio y/o radioterapia.

**Tabla 2** Análisis de biopsias repetidas

N°	Diagnóstico inicial	Reporte histopatológico (1° biopsia)	Motivo repetición	Reporte histopatológico (2° biopsia)	Manejo posterior
1	CaCu IIIB	Reacción granulomatosa	Evidencia clínica de AT	Carcinoma adenoescamoso invasor	QT paliativa
2	CaCu IIIB	Reacción granulomatosa	Reporte RM de malignidad	Reacción granulomatosa	QT por afección a retroperitoneo
3	Cáncer de endometrio	Células columnares atípicas	Evidencia clínica de AT	Focos de adeno carcinoma	Escisión

CaCu: cáncer cervicouterino; QT: quimioterapia.



**Figura 2** Paciente de 70 años, con antecedente de cáncer urotelial alto grado, con nefroureterectomía izquierda. Control oncológico quirúrgico de 10 meses. Dolor abdominal difuso, incremento de volumen abdominal, pérdida de peso. Ausencia quirúrgica de riñón izquierdo (flecha roja), ascitis, imagen quística-septada con componente sólido en territorio del anexo derecho. Reporte histopatológico: carcinoma urotelial metastásico. Se propone laparoscopia. Abandona tratamiento.

## Discusión

Un diagnóstico certero de malignidad en lesiones pélvicas femeninas, no siempre es posible, éste representa un verdadero reto aún con un manejo médico multidisciplinario.

Los estudios de imagen representan un arma diagnóstica importante para la evaluación de respuesta/recidiva tumoral, sin embargo en muchos casos la imposibilidad de distinguir entre fibrosis postratamiento frente a recurrencia de la enfermedad está presente.

Aún cuando la resonancia magnética (RM) presenta una alta sensibilidad y especificidad para identificar recurrencia de la enfermedad (86% a 94%)<sup>8</sup>, la existencia de falsos positivos/negativos con este método nos obliga a implementar otros recursos diagnósticos.

La posibilidad de contar con una muestra de la lesión para el estudio histopatológico, resulta ser pieza clave para ofrecer a la paciente el manejo idóneo de su padecimiento. La toma de biopsia con aguja de corte representa ventajas claras sobre la biopsia con aguja fina<sup>20</sup>.

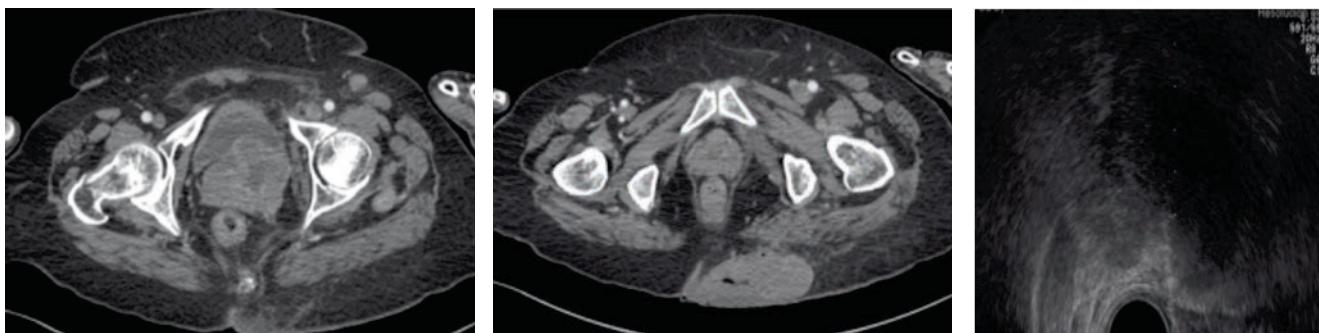
La toma de biopsia con abordaje transrectal representa una herramienta útil en el diagnóstico diferencial de lesiones confinadas a la pelvis verdadera<sup>6</sup>, con ventajas demostradas frente a otros tipos de abordajes<sup>11</sup>, representa una

vía de acceso confiable, útil, accesible, con pocas complicaciones, y en ocasiones una única vía de abordaje en pacientes con complicaciones postratamiento (vagina corta, fibrosis, dolor importante), como lo es el paciente oncológico.

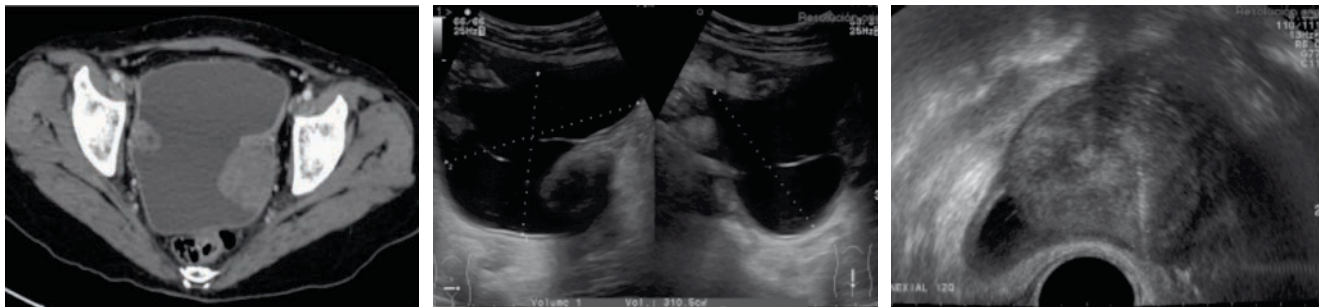
Aunque la biopsia tru-cut puede llevarse a cabo con guía por TC, RM y ultrasonido, este último método debido a su bajo costo, accesibilidad y falta de exposición a la radiación es de elección, y aunado al tipo de abordaje, hacen que la biopsia tru-cut de lesiones pélvicas por la vía transrectal sea ideal para un diagnóstico certero.

## Conclusiones

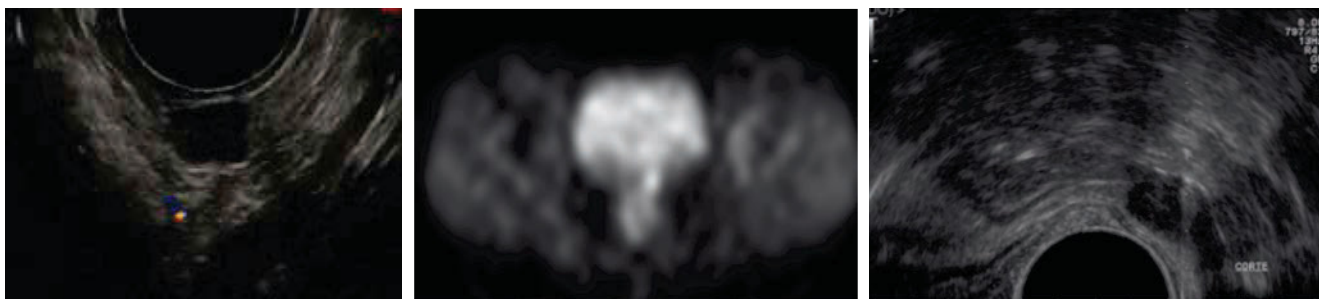
El diagnóstico certero de las lesiones pélvicas de pacientes oncológicas, es vital para el adecuado manejo. Distinguir entre complicaciones postratamiento frente a recidiva tumoral no siempre es fácil. Un resultado histopatológico de la lesión de interés, es por mucho, clave para implementar la mejor ruta terapéutica. La toma de biopsia guiada por medio de los diferentes métodos de imagen es recomendada, sin embargo en pacientes ya sometidas a tratamiento y con lesiones localizadas en la pelvis verdadera, las opciones son limitadas. Una vía de abordaje segura, rápida, de bajo costo, sin exposición a radiación y con relativamente pocas



**Figura 3** Paciente de 69 años, ingresa por tumoración en glúteo izquierdo de reciente aparición. En estudios de extensión se encuentra tumor dependiente de cuello uterino, con involucro de la pared vesical y parametrio izquierdo. Biopsia transrectal de parametrio izquierdo: carcinoma epidermoide moderadamente diferenciado. Biopsia percutánea de lesión glútea: carcinoma epidermoide metastásico.



**Figura 4** Paciente de 49 años, con epigastralgia, vómito, pérdida de peso, elevación del CA 125. Ultrasonido: anexo izquierdo con imagen nodular heterogénea, bordes lobulados, líquido libre en hueco pélvico. Biopsia transrectal: lesión anexial izquierda, heterogénea, vascularizada. Reporte histopatológico: fibrotecoma con inflamación crónica granulomatosa y necrosis caseosa secundaria a tuberculosis. Las tinciones de histoquímica con bacilos ácido-alcohol resistentes.



**Figura 5** Paciente de 46 años, con antecedente de cáncer de ovario sometida a cirugía, recibió quimioterapia. Dos años PLE. Lesión en cúpula vaginal sólida, hipoeoica, con vascularidad periférica, hipercaptante en PET. Biopsia transrectal: imagen sólida, hipoeoica, bien definida con incremento en la vascularidad. Reporte histopatológico: adenocarcinoma poco diferenciado. Citorreducción óptima.

molestias a la paciente, es la toma de biopsia con aguja de corte guiada por ultrasonido transrectal, que además es técnicamente preferible para garantizar la toma de muestra de calidad para su estudio histopatológico.

### Conflicto de intereses

Los autores declaran no tener ningún conflicto de intereses.

### Financiamiento

Los autores no recibieron patrocinio para llevar a cabo este artículo.

### Agradecimientos

Al Departamento de Ultrasonido del Instituto Nacional de Cancerología, por su apoyo en la realización del presente trabajo.

### Referencias

- Freeman S. The revised FIGO Staging system for uterine malignancies: implications for MR imaging. *Radiographics* 2012;32:1805-1827.
- Szklruk F. MR imaging of common and uncommon large pelvic masses. *Radiographic* 2003;23:403-424.
- Jeong YY. Uterine cervical carcinoma after therapy: CT and MR imaging findings. *Radiographic* 2003;23:969-981.
- Savader BL. Pelvic masses: aspiration biopsy with transrectal US guidance. *Radiology* 1990;176:351-353.
- Phillips VM. The parallel iliac approach: a safe and accurate technique for deep pelvic node biopsy. *J Comput Tomogr* 1984;8:237-238.
- Gupta S. Various approaches for CTguided percutaneous biopsy of deep pelvic lesions: anatomic and technical considerations. *Radiographics* 2004;24:175-189.
- Butch RJ. Drainage of pelvic abscesses through the greater sciatic foramen. *Radiology* 1986;158:487-491.
- O'Neill MJ. Transvaginal interventional Procedures: aspiration, biopsy and catheter drainage. *Radiographics* 2001;21:657-672.
- Van Sonnenberg E. Percutaneous drainage of 250 abdominal abscesses and fluid collections: Results, failures, and complications. *Radiology* 1984;151:337-341.
- Clive A. Recurrent female pelvic cancer: assessment with transrectal ultrasonography. *Radiology* 1987;162:278-281.
- Finne CO. Transrectal drainage of pelvic abscesses. *Disx Colon Rectum* 1980;23:293-297.
- Malmstrom H. Fine-needle aspiration cytology versus core biopsies in the evaluation of recurrent gynecologic malignancies. *Gynecol Oncol* 1997;65:69-73.
- Fischerova D. Ultrasound-guided tru-cut biopsy in the management of advanced abdomino-pelvic tumors. *Int J Gynecol Cancer* 2008;18:833-837.