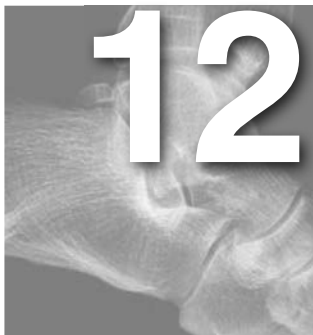



# Síndrome de la cola del astrágalo

Antonio Viladot Voegeli

Clínica Tres Torres, Barcelona

Expresidente de la Sociedad Española de Medicina y Cirugía del Pie y Tobillo (SEMCP)

Expresidente de la European Foot and Ankle Society (EFAS)

## RECUERDO ANATÓMICO

La cola del astrágalo está formada por 2 tubérculos, uno medial y otro lateral, que pueden variar tanto en su tamaño como en su forma. El proceso lateral, conocido como tubérculo de Stieda, es de mayor tamaño y se encuentra en una posición más posterior que el medial. En su parte inferior se continúa directamente con la superficie articular posterolateral del astrágalo, siendo por tanto una estructura que forma parte parcialmente de la subastragalina posterior. La parte superior de la cola no es articular y recibe la inserción del ligamento peroneoastragalino posterior. Ambos tubérculos están unidos por una banda fibrosa, formándose por tanto un túnel osteofibroso en el interior del cual discurre el flexor largo del *hallux* (fig. 1).

En ocasiones, el tubérculo lateral no se encuentra unido al astrágalo, formándose un hueso accesorio conocido como *os trigonum* de Bardeleben<sup>1</sup>. La incidencia de este osículo en la población normal es variable. Según Chao<sup>2</sup>, se encuentra presente entre el 1,7 y el 7% de la población. La parte anterior del *os trigonum* se articula con la parte posterior del astrágalo, la parte inferior con el calcáneo y en la parte superior, que no es articular, es donde se inserta en estos casos el ligamento peroneoastragalino posterior.

## MECANISMO LESIONAL

El síndrome de la cola del astrágalo se produce por un mecanismo lesional de flexión plantar forzada del tobillo. En esta situación, la cola del astrágalo y las

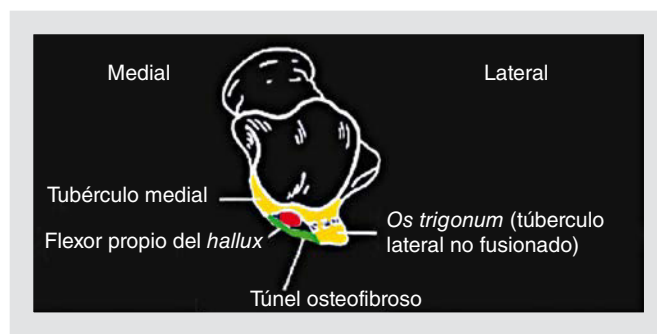
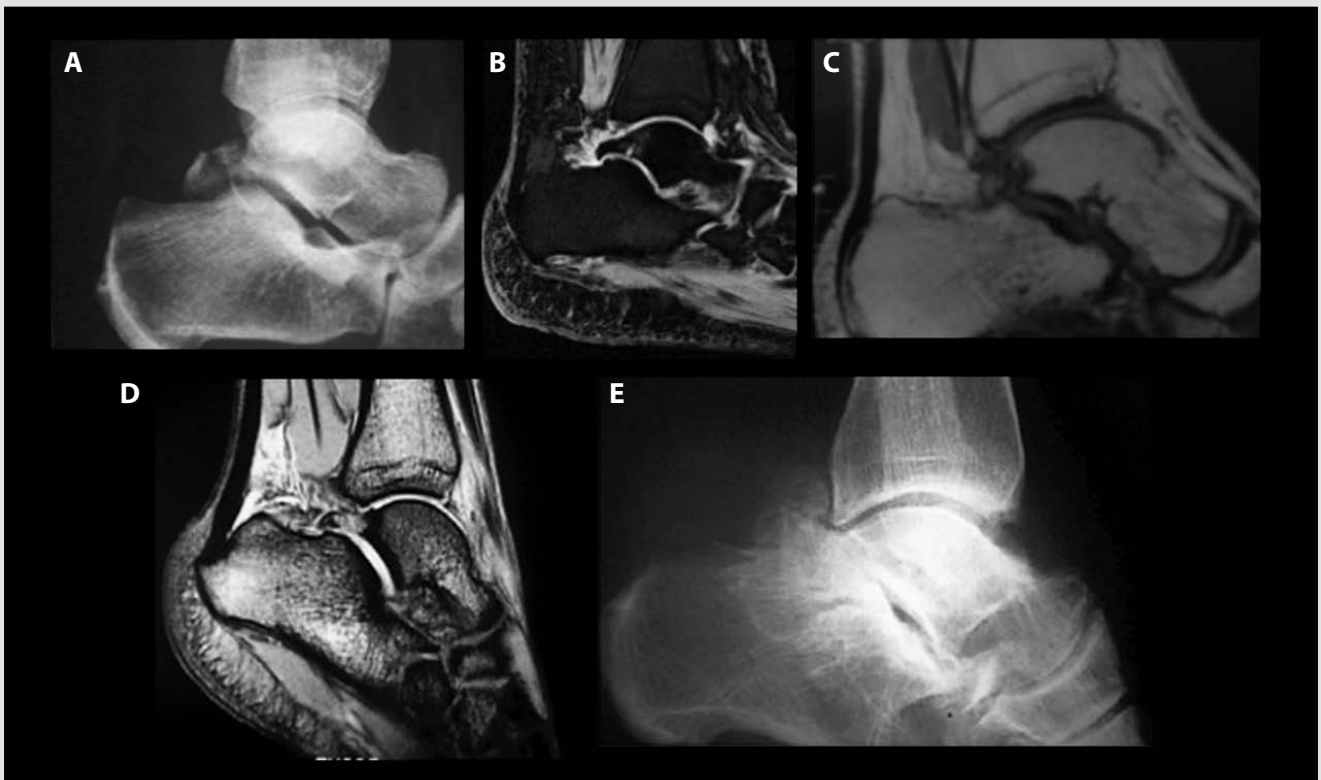
Figura 1. Esquema de la anatomía de la cola del astrágalo.

partes blandas adyacentes quedan comprimidas entre el reborde posterior de la tibia y la parte superior de la tuberosidad posterior del calcáneo, produciéndose la lesión. Si al mecanismo de flexión plantar se asocia una inversión forzada del pie (mecanismo lesional más frecuente del esguince de tobillo), el ligamento peroneoastragalino posterior tracciona de la cola fracturada o del *os trigonum* y se produce un desplazamiento de estos. Este mecanismo lesional puede tener lugar de forma aguda (en el contexto de un esguince de tobillo) o por microtraumatismos repetidos (característicos de deportes como el fútbol, la danza o el atletismo).

## CLÍNICA Y EXPLORACIONES COMPLEMENTARIAS

Habitualmente el paciente acude a la consulta por dolor en el tobillo, que puede ser agudo (después de un traumatismo) o crónico, en relación con la acti-



**Figura 2.** A) Fractura de Cloquet-Shepherd. B) Fractura oculta. C) *Os trigonum* con edema óseo postraumático. D) Necrosis con fractura por sobrecarga. E) Cola hipertrófica, artrosis y cuerpo libre.

vidad física, muchas veces con el antecedente de una entorsis o microtraumatismos repetidos durante la actividad deportiva.

En la exploración, el paciente presenta dolor a la palpación en la zona preaquílea. Este dolor empeora al forzar la flexión plantar a la vez que se empuja el calcáneo en sentido proximal.

En los casos en que se asocia una tenosinovitis del flexor, el paciente presenta una irradiación del dolor hacia la zona retromaleolar interna y a la planta del pie. Este dolor se exagera al realizar la flexión plantar del *hallux* contrarresistencia. En ocasiones se produce un *hallux* en resorte al realizar la flexoextensión.

Entre las exploraciones complementarias, la radiología simple es la primera que se indica, ya que muchas veces dará el diagnóstico de la lesión. En casos de duda diagnóstica se puede recurrir a la tomografía computarizada (TC), la resonancia magnética (RM) y la gammagrafía ósea.

En el diagnóstico diferencial entre los diferentes procesos patológicos de la región hay que recordar que el *os trigonum* (que es una variante anatómica) se encuentra presente en ambos tobillos.

Cuando se diagnostica a un paciente después de un esguince de un síndrome de la cola del astrágalo debe establecerse el diagnóstico diferencial entre diferentes patologías, tanto óseas como de partes blandas.

## DIAGNÓSTICO DIFERENCIAL

### Fractura aguda de la cola del astrágalo

Esta fractura es conocida como fractura de Cloquet<sup>3</sup> y Shepherd<sup>4</sup>. El mecanismo es por flexión plantar e inversión y el desplazamiento de la fractura está en relación con la tracción que el ligamento peroneoastragalino posterior ejerce sobre la cola, al insertarse en ella (fig. 2A). En ocasiones, las fracturas —si son pequeñas y no están desplazadas— pue-

den quedar ocultas<sup>5</sup> y ser difíciles de diagnosticar (fig. 2B).

El diagnóstico se establece por la clínica, la radiología y la TC o la RM.

### Lesión del *os trigonum*

Por el mecanismo lesional descrito se pueden provocar básicamente 2 tipos de lesiones:

- Por un lado, una inestabilidad del hueso accesorio al movilizarse la neoarticulación que lo une al astrágalo. Esta inestabilidad puede ser dolorosa y lesionar el tendón del flexor. Habitualmente, la inestabilidad solo se diagnostica en el momento de la cirugía.
- Por otro lado, se pueden producir edemas óseos y necrosis avasculares secundarias a microtraumatismos repetidos, sobre todo en aquellos casos de trígonos muy voluminosos (fig. 2C).

Aparte de la radiología, para el diagnóstico de estas lesiones son útiles la gammagrafía ósea y la RM.

### Fracturas por sobrecargas y necrosis avasculares

Con frecuencia estas lesiones son difíciles de diferenciar entre ellas (fig. 2D). Ambas se producen por microtraumatismos repetidos en flexión plantar, lo cual las hace frecuentes en la danza clásica (por la posición de punta y media punta), en el fútbol (por la percusión del balón con el dorso del pie) y en diversas modalidades de atletismo.

El diagnóstico de estas lesiones puede hacerse en fases avanzadas mediante radiografía simple. Habitualmente el diagnóstico es por gammagrafía y/o RM.

### Artrosis de la subastragalina posterior

En caso de lesiones degenerativas avanzadas de esta articulación es frecuente ver, además de deformidades de la cola del astrágalo, la formación de cuerpos libres que se sitúan entre el tendón de Aquiles y la parte posterior del tobillo y de la subastragalina (fig. 2E). Los pacientes presentan una tumefacción de la zona preaquílea, medial y lateral, que es dolorosa a la pal-

pación. El dolor se exagera con la movilización del tobillo.

La radiología simple confirma habitualmente el diagnóstico de esta lesión.

### Sinovitis del flexor largo del *hallux*

Como ya se ha comentado, este tipo de lesión se encuentra asociada habitualmente a una patología de la cola del astrágalo, por compresión del tendón dentro del túnel osteofibroso existente entre los 2 tubérculos posteriores. La compresión puede verse incrementada si existe una fractura de la cola desplazada o una inestabilidad del *os trigonum*.

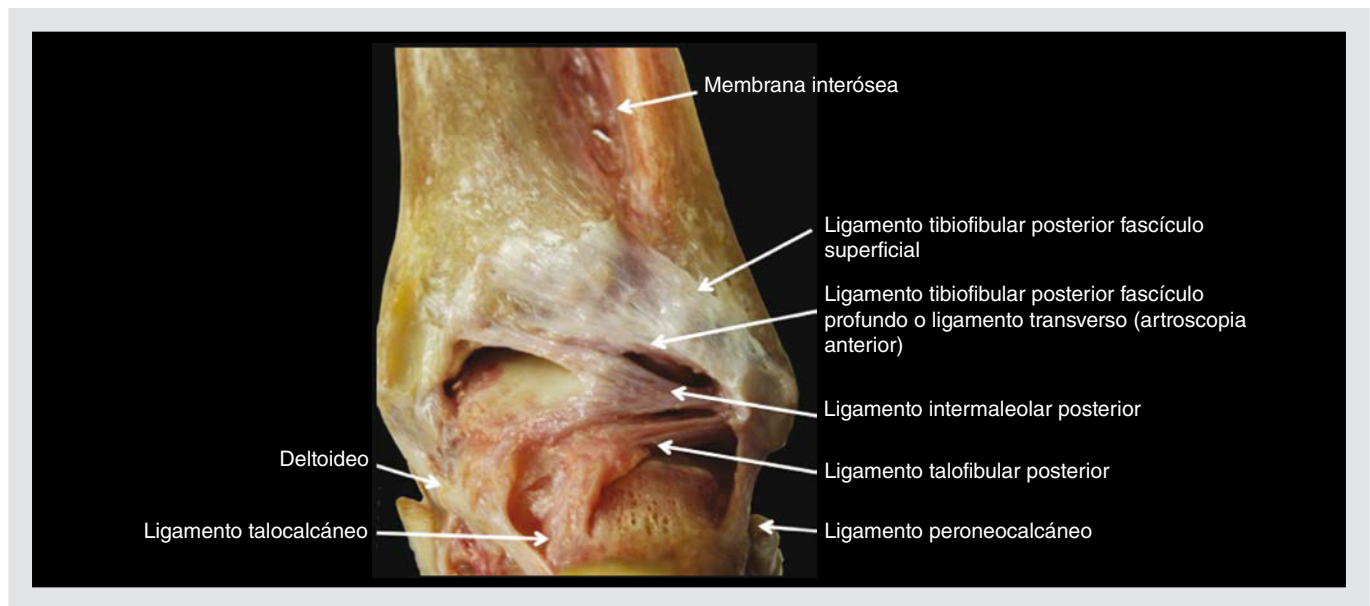
Hay una segunda zona donde el tendón es también especialmente vulnerable: se localiza detrás del maléolo tibial en el interior del canal del tarso. En este nivel existe una zona avascular, la cual coincide con el cambio de orientación del eje de tracción del tendón, que se asocia a una incongruencia relativa en los movimientos de flexión plantar y dorsal del tobillo. El conjunto favorece la degeneración y posterior rotura del tendón. Factores como una inserción baja del vientre muscular, hipertrofias del tendón o tendinopatías nodulares, contribuyen también a la lesión.

El diagnóstico de esta afección se basa en la clínica ya descrita, la radiología en los casos de alteración de la cola del astrágalo, y en la RM que aporta información sobre el estado de la estructura del tendón y la presencia de una posible sinovitis.

### Lesiones ligamentosas

Tal como puede observarse en la figura 3, el sistema ligamentoso en la cara posterior del tobillo y de la articulación subastragalina es muy complejo y está constituido por múltiples estructuras claramente diferenciadas.

En el contexto de un esguince de tobillo, estas estructuras pueden verse lesionadas y producirse una fibrosis con engrosamiento del ligamento, muchas veces asociada a una sinovitis. En estos casos, el dolor tiene lugar al forzar la flexión plantar del pie, por un mecanismo de atrapamiento posterior, al estar las partes blandas hipertróficas.



**Figura 3.** Imagen anatómica de las diferentes estructuras ligamentosas de la cara posterior del tobillo y de la subastragalina. Cortesía del Dr. Xavier Martín.

Los ligamentos que con mayor frecuencia se encuentran afectados son el ligamento tibioperoneo posteroinferior y el ligamento tibioperoneo transvers<sup>6</sup>, asociados muchas veces a otros atrapamientos en la sindesmosis o en la zona anteromedial del tobillo.

### TRATAMIENTO CONSERVADOR

El tratamiento inicial de un síndrome de la cola del astrágalo es siempre conservador. Se basa en:

1. Antiinflamatorios no esteroideos asociados a frío local. Son útiles para reducir el dolor y la inflamación, sobre todo en las fases iniciales.
2. Reposo deportivo. Muchas veces es suficiente para mejorar la sintomatología dolorosa.
3. Inmovilización del tobillo. Está indicada en casos de dolor y signos inflamatorios acentuados. Se colocará una botina de escayola durante 3 semanas con el pie a 90°. En casos de fractura aguda, la inmovilización se prolonga hasta las 6 semanas. Paulos et al<sup>7</sup> obtienen un 100% de buenos resultados con el tratamiento conservador en los casos de fracturas agudas, mientras que en los casos crónicos este tipo de tratamiento ha fracasado.

4. La infiltración local con anestésico ayuda a confirmar el diagnóstico y elimina el dolor agudo.
5. Fisioterapia. Se basa fundamentalmente en la electroterapia antiinflamatoria, ejercicios de elongación y contrarresistencia.
6. Ortesis y *taping*. Se utilizan para limitar la flexión plantar del tobillo y son útiles para la reincorporación del atleta al deporte.

Este tratamiento conservador, correctamente desarrollado, resulta eficaz en aproximadamente el 60% de los casos<sup>6</sup>.

### TRATAMIENTO QUIRÚRGICO

El tratamiento quirúrgico de las lesiones osteocondrales de la zona posterior del tobillo puede realizarse por cirugía abierta o por cirugía artroscópica.

#### Cirugía abierta

En esta cirugía, la vía de abordaje puede ser medial o lateral. La vía medial facilita el control del paquete vasculonervioso, evitando su lesión, y permite trabajar bien sobre los tendones flexores. La vía lateral permite abordar fácilmente el tubérculo lateral y el *os trigonum*<sup>8</sup>.

## Cirugía artroscópica

Tal como ha demostrado Ferkel<sup>9</sup>, esta cirugía de la cola del astrágalo es mucho menos invasiva que la cirugía abierta y permite una recuperación más rápida del paciente. Tiene el inconveniente de que solo debe ser realizada por artroscopistas expertos en esta región. La anatomía artroscópica ha sido magníficamente descrita por Golanó et al<sup>10,11</sup> y la técnica artroscópica se realiza habitualmente a través de los 2 portales posteriores propuestos por Van Dijk et al<sup>12</sup>.

Tal como se demuestra en la bibliografía, tanto la exéresis quirúrgica de la cola del astrágalo y del *os trigonum* —asociada o no a la tenolisis del flexor largo del *hallux*— como las sinovectomías y desbridamientos en los atrapamientos posteriores dan unos resultados excelentes<sup>13-17</sup>.

## Bibliografía

1. Bardeleben K. Das intermedium tarsi beim Menschen. Naturw. 1st March 1883. Communication to the Philosophical Society of Jena.
2. Chao W. Os trigonum. Foot Ankle Clin. 2004;9:787-96.
3. Cloquet JG. Manuel d'anatomie descriptive du corps humain. Paris: Bèchet Jeune; 1825. p. 340.
4. Shepherd FJ. A Hitherto Undescribed Fracture of the Astragalus. J Anat Physiol. 1882;18:79-81.
5. Labovitz JM, Schweitzer ME: Occult osseous injuries after ankle sprains: incidence, location, pattern, and age. Foot Ankle Int. 1998;19:661-7.
6. Hedrick MR, McBryde AM. Posterior ankle impingement. Foot Ankle Int. 1994;15:2-8.
7. Paulos LE, Johnson CL, Noyes FR. Posterior compartment fractures of the ankle: A commonly missed athletic injury. Am J Sports Med. 1983;11:439-43.
8. Hamilton WG. Foot and ankle injuries in dancers. Clin Sports Med. 1988;7:143-73.
9. Ferkel RD. Subtalar arthroscopy. En: Ferkel RD, Whipple TL, editors. Arthroscopic Surgery: The Foot and Ankle. Philadelphia: Lippincott-Raven; 1996. p. 231-54.
10. Golanó P, Mariani PP, Rodríguez-Niedenuhr M, Mariani PF, Ruano-Gil D. Arthroscopic anatomy of the posterior ankle ligaments. Arthroscopy. 2002;18:353-8.
11. Golanó P, Vega J, Pérez-Carro L, Götzens V. Ankle anatomy for the arthroscopist. Part II: Role of the ankle ligaments in soft tissue impingement. Foot Ankle Clin. 2006;11: 275-96.
12. Van Dijk CN, Scholten PE, Krips R. A 2-portal endoscopic approach for diagnosis and treatment of posterior ankle pathology. Arthroscopy. 2000;16:871-6.
13. Park CH, Kim SY, Kim JR, Lee WC. Arthroscopic excision of a symptomatic os trigonum in a lateral decubitus position. Foot Ankle Int. 2013;34:990-4.
14. Ahn JH, Kim YC, Kim HY. Arthroscopic versus posterior endoscopic excision of a symptomatic os trigonum: a retrospective cohort study. Am J Sports Med. 2013;41: 1082-9.
15. Smyth N, Zwiers R, Wiegerinck JI, Hannon CP, Murawski CD, Van Dijk CN, et al. Posterior hindfoot arthroscopy: a review. Am J Sports Med. 2014;42:225-34.
16. Cooper ME, Wolin PM. Os trigonum syndrome with flexor hallucis longus tenosynovitis in a professional football referee. Med Sci Sports Exerc. 1999;31 Suppl:S493-6.
17. Vilá y Rico J, Martín López CM. Estado actual de la artroscopia del pie. Rev Pie Tobillo. 2007;21: 94-100.