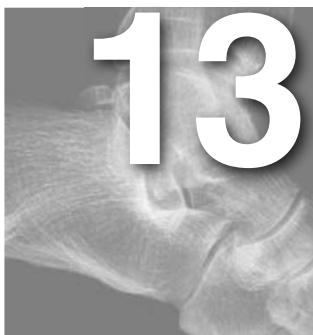



# Fracturas del proceso lateral del astrágalo, del *sustentaculum tali* y fracturas ocultas

Antonio Dalmau Coll

Hospital Asepeyo, Sant Cugat del Vallès, Barcelona

## INTRODUCCIÓN

En el retropié existen estructuras óseas que con cierta frecuencia pueden lesionarse y pasar desapercibidas o ser diagnosticadas como esguinces y ser causa de dolor crónico. Muchas de estas lesiones tienen lugar durante la actividad deportiva. En otros casos se desconoce el mecanismo de lesión, por lo que los errores diagnósticos no son raros. En cualquier caso la posición del pie y el sentido de la fuerza lesional son fundamentales para la producción de la fractura. Para que no pase desapercibido su diagnóstico, hay que tener en cuenta su existencia y realizar exploraciones de imagen que confirmen la sospecha. El tratamiento inicial adecuado puede evitar la presencia de dolor crónico y una importante alteración funcional.

## FRACTURA DE LA APÓFISIS LATERAL DEL ASTRÁGALO

El proceso lateral del astrágalo es una prominencia ósea ancha, en forma de cuña, que sale de la cara lateral del cuerpo del astrágalo. Da inserción al ligamento astrágalo-calcáneo lateral y tiene 2 carillas articulares: una dorsolateral para el peroné y otra inferomedial para la subtalar.

Las fracturas del proceso lateral del astrágalo son fracturas articulares y requieren especial atención para asegurar que la superficie articular mantenga la congruencia anatómica. Clínicamente pueden cursar como un esguince de tobillo, por lo que la suspicacia

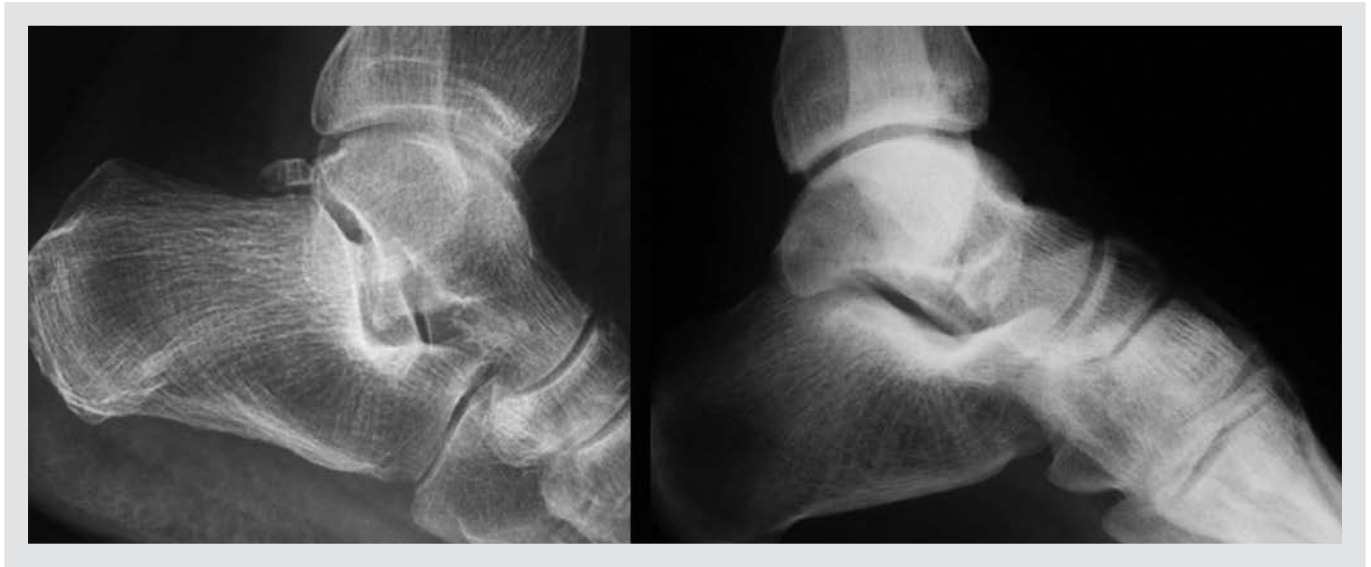en la exploración inicial puede ser fundamental para que el diagnóstico no pase desapercibido.

El tratamiento está en función del tipo de fractura, del tamaño del fragmento, el desplazamiento y las lesiones asociadas. El diagnóstico precoz y el tratamiento seguido conducen a una recuperación completa y disminuyen la incidencia de artrosis postraumática y morbilidad asociada.

## Mecanismo de lesión

La fractura de la apófisis lateral del astrágalo, también llamada *snowboarder's ankle*, en muchas ocasiones puede pasar desapercibida y confundirse con un esguince de tobillo. Comprende el 15% aproximadamente de las lesiones en el tobillo<sup>1,2</sup> y un 2,3% de las totales del *snowboard*<sup>2</sup>, y se produce por un mecanismo de dorsiflexión e inversión del tobillo combinado con carga axial, o por caída en rotación externa<sup>1,3,4</sup>.

Sin embargo, estudios biomecánicos recientes in vitro<sup>5</sup> sugieren el mecanismo de carga axial en dorsiflexión y eversión como la causa más frecuente de fractura del proceso lateral del astrágalo en practicantes de *snowboard*. Se cree que este mecanismo en eversión explicaría mejor lo que sucede en el aterrizaje del *snowboard* después de un salto o ejercicio aéreo. Valderrabano et al<sup>6</sup> realizaron un estudio sobre 20 pacientes con fractura de la apófisis lateral producida durante la práctica del *snowboard* y encontraron un 100% de impacto axial en el mecanismo, un 95% de



**Figura 1.** Visualización de la forma de “V itálica” simétrica de la apófisis lateral y “signo de la V positiva” en un caso de fractura.

dorsiflexión, un 80% de rotación externa y un 45% de eversión.

### Clasificación y diagnóstico

Hawkins<sup>7</sup> clasificó las fracturas de la apófisis lateral del astrágalo en 3 tipos:

- Tipo I: fractura no articular.
- Tipo II: fractura con fragmento único que afecta a la articulación talofibular y subastragalina.
- Tipo III: fractura conminuta que también afecta a las 2 articulaciones.

Posteriormente, McCrory y Bladin<sup>3</sup> modificaron la clasificación:

- Pequeño fragmento que afecta a las articulaciones peroneoastragalina y subastragalina.
- Fragmento mayor que afecta a las articulaciones talofibular y subastragalina (en ocasiones con una porción sustancial de la superficie articular subtalar).
- Fractura conminuta.

Clínicamente, los hallazgos pueden ser similares a una lesión ligamentaria de tobillo, lo que puede con-

ducir a una falta de diagnóstico<sup>8-10</sup>. Se caracteriza por dolor sobre el proceso lateral del astrágalo, palpable en la zona anterior e inferior de la punta del maléolo externo. El paciente puede referir dolor a la flexoextensión del tobillo y a la movilización subtalar, que puede llegar a ser persistente y conducir a la pérdida de movilidad.

Si bien con unas proyecciones estándar de tobillo puede visualizarse la fractura, es recomendable una proyección anterior de tobillo en rotación interna de 20° con discreta flexión plantar, que colocará la apófisis lateral en perfil. En la proyección de perfil, el proceso lateral intacto se visualiza como una “V itálica” simétrica, mientras que en las fracturas desplazadas se pierde esta simetría o bien se halla interrumpida. Knoch et al<sup>11</sup> denominan esta imagen “signo de la V positiva” (fig. 1).

Las proyecciones de Broden (anteroposterior de tobillo en rotación interna de 45 y 15° caudocraneal) o el *Broden reverse* (anteroposterior en rotación externa de 30° e inclinación de 10° caudocraneal) ayudan a evaluar las facetas posterior y anterior de la apófisis lateral respectivamente, siendo muy útiles en la comprobación en quirófano de la reducción.

Generalmente se utiliza la tomografía computarizada (TC) sagital y coronal para el estudio, clasificación y planificación operatoria, ya que ofrece la mayor

información del tamaño, desplazamiento y situación de los fragmentos y de la afectación articular.

### Tratamiento

De acuerdo con la mayoría de los autores<sup>6,7,11,12</sup>, el tratamiento se basa en el tipo de fractura, el grado de desplazamiento y las lesiones asociadas. Así, en fracturas no desplazadas (desplazamiento < 2 mm) el tratamiento propuesto es ortopédico mediante inmovilización con botina de yeso en descarga durante 6 semanas.

En caso de fracturas desplazadas 2 mm o más, si el fragmento es > 5 mm se aconseja la reducción abierta y la osteosíntesis con tornillo (fig. 2). En los fragmentos desplazados de menor tamaño o conminuciones es aconsejable su exéresis.

### Complicaciones

La pseudoartrosis es una complicación frecuente de las fracturas desplazadas tratadas de manera conservadora. El tratamiento es quirúrgico y dependerá del tamaño del fragmento. En fragmentos pequeños se procederá a la exéresis, y si son grandes, a la osteosíntesis.

En casos de diagnóstico tardío podemos encontrar a pacientes con dolor y consolidación viciosa del fragmento y que radiológicamente no han desarrollado artrosis. En estos casos puede estar indicada la osteotomía. Pero si ya han aparecido signos radiológicos y clínicos degenerativos pueden requerir la artrodesis subastragalina.

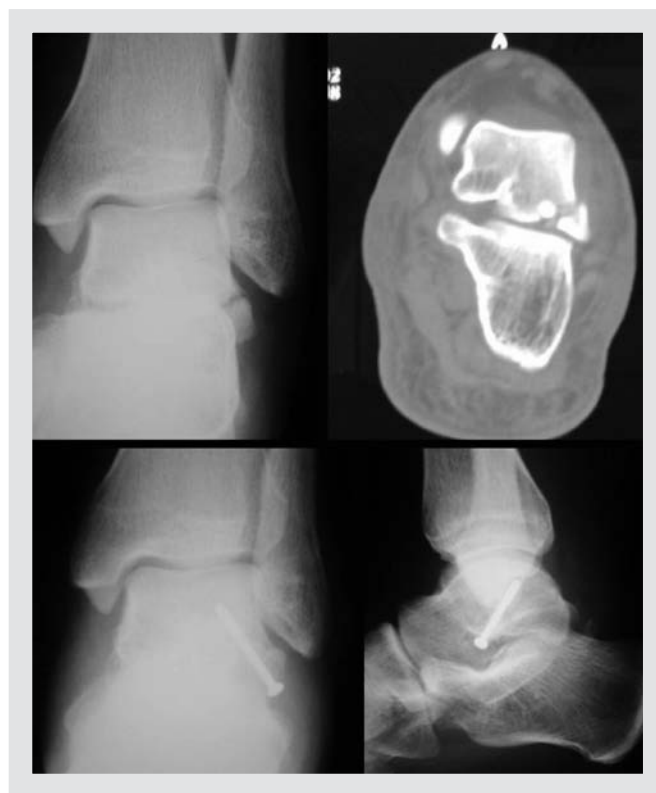## FRACTURAS DEL *SUSTENTACULUM TALI*

### Introducción y mecanismo de lesión

Las fracturas del *sustentaculum* son infrecuentes. Se producen por un mecanismo de carga axial e inversión forzada del retropié.

### Clínica y diagnóstico

Clínicamente presentan dolor en la zona medial del mesopié, inmediatamente distal y anterior al maléolo



**Figura 2.** Radiografía y tomografía computarizada de fractura de la apófisis lateral del astrágalo y radiografías postoperatorias de la osteosíntesis realizada.

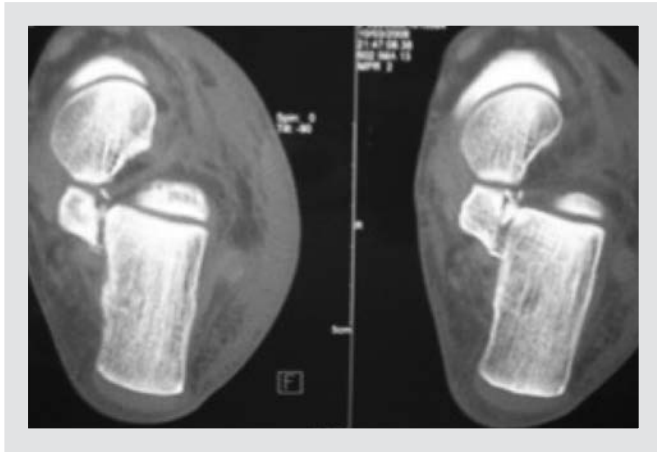medial, pudiéndose confundir por la localización con lesión del ligamento deltoideo, pero no por el mecanismo. La movilización pasiva del flexor del dedo gordo, situado adyacente al *sustentaculum*, puede también ser dolorosa<sup>13</sup>.

Aunque la radiología convencional para calcáneo en perfil, axial y *Brodén* son suficientes para mostrar la fractura, generalmente es necesaria la TC para determinar si existe extensión articular, el grado de desplazamiento y la decisión de tratamiento.

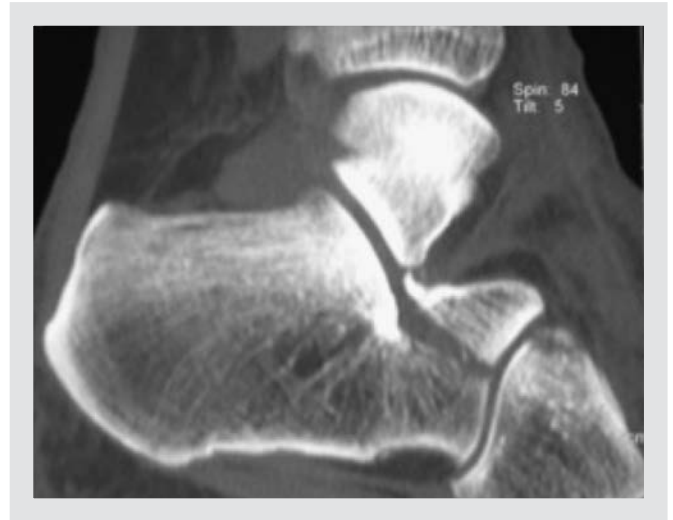
### Tratamiento

En las fracturas sin desplazamiento está indicado el tratamiento conservador mediante inmovilización enyesada durante 6 semanas y descarga durante 10-12 semanas.

El tratamiento quirúrgico está indicado en las fracturas con desplazamiento de 2 mm o con extensión intraarticular. El desplazamiento del *sustentaculum*



**Figura 3.** Imagen de tomografía computarizada de fractura de *sustentaculum tali*.



**Figura 4.** Fractura de apófisis anterior del calcáneo.

generalmente se acompaña de una desviación en varo del calcáneo, lo que en caso de no reducirse provocará una consolidación viciosa del calcáneo, incluso cuando no existe extensión intraarticular. El abordaje quirúrgico de estas fracturas se realiza por el lado medial, distal al maléolo medial y siguiendo el borde posterior del tendón tibial posterior.

## FRACTURAS DE LA APÓFISIS ANTERIOR DEL CALCÁNEO

### Mecanismo de lesión

Las fracturas de la apófisis anterior del calcáneo se pueden producir por 2 mecanismos:

- Como consecuencia de una inversión del tobillo con el pie en flexión plantar. Este mecanismo distiende el ligamento bifurcado provocando una fractura por avulsión de la apófisis anterior del calcáneo. El músculo extensor corto de los dedos también puede contribuir a este tipo de fractura.
- Por impactación o cizallamiento de la apófisis entre cuboides y astrágalo en un mecanismo de dorsiflexión y eversión forzada del tobillo. Con este mecanismo, la afectación articular y el fragmento suelen ser mayores que en el caso anterior.

### Clínica y diagnóstico

Clínicamente, el paciente presenta dolor e inflamación en la cara anterolateral del retropié y la exploración de la movilidad subtalar es dolorosa. Dada la localización del dolor y el edema, pueden confundirse fácilmente con un esguince de tobillo<sup>8,13</sup>.

Radiológicamente puede observarse la fractura cuando se la busca en las proyecciones lateral y oblicua del pie. Si hay sospecha de trazo intraarticular es necesaria la exploración mediante TC.

### Tratamiento

Las fracturas sin desplazamiento y/o sin afectación articular pueden tratarse de forma conservadora mediante inmovilización durante 4-6 semanas, autorizando carga a partir de las 3-4 semanas.

En los casos de afectación articular, con fragmentos desplazados o que afectan al 25% de la articulación calcaneocuboidea, se recomienda el tratamiento quirúrgico mediante osteosíntesis. Si los fragmentos son pequeños puede ser recomendable su exéresis. El abordaje se realiza mediante incisión longitudinal entre tercer peroneo y extensor común de los dedos, desde el seno del tarso a la base del cuarto metatarsiano, con elevación del músculo extensor corto de los dedos.

## Bibliografía

1. Young CC, Niefeldt MW. Snowboarding injuries. *Am Fam Physician*. 1999;59:131-6.
2. Kirkpatrick DP, Hunter RE, Janes PC, Mastrangelo J, Nicholas RA. The snowboarder's foot and ankle. *Am J Sports Med*. 1998;26:271-7.
3. McCrory P, Bladin C. Fractures of the lateral process of the talus: a clinical review. "Snowboarder's ankle". *Clin J Sports Med*. 1996;6:124-8.
4. Boon AJ, Smith J, Zobitz ME, Amrami KM. Snowboard's talus fracture. Mechanism of injury. *Am J Sports Med*. 2001;29:333-8.
5. Funk JR, Srinivasan SC, Crandall JR. Snowboarder's talus fractures experimentally produced by eversion and dorsiflexion. *Am J Sports Med*. 2003;31:921-8.
6. Valderrabano V, Perren T, Ryf C, Rillman P, Hintermann B. Snowboarder's talus fracture: treatment outcomes of 20 cases after 3.5 years. *Am J Sports Med*. 2005;33:871-80.
7. Hawkins LG. Fracture of the lateral process of the talus. *J Bone Joint Surg Am*. 1965;47:1170-5.
8. Berkowitz MJ, Kim DH. Fracturas de las apófisis y tubérculos del retropié. *J Am Acad Orthop Surg (ed Esp)*. 2005;5:28-38.
9. Murkhee SK, Pringle RM, Baxter AD. Fracture of the lateral process of the talus. A report of thirteen cases. *J Bone Joint Surg Br*. 1974;56:263-73.
10. Judd DB, Kim DH. Foot fractures frequently misdiagnosed as ankle sprains. *Am Fam Physician*. 2002;66:785-94.
11. Von Knoch F, Reckord U, Von Knoch M, Sommer C. Fracture of the lateral process of the talus in snowboarders. *J Bone Joint Surg Br*. 2007;89:772-7.
12. Maes R, Delmi M, Dojcinovic S, Peter R, Hoffmeyer P. Fractures of the lateral process of the talus. A report of seven operated cases. *Foot Ankle Surg*. 2004;10:131-3.
13. Sanders RW, Clare MP. Fracturas del calcáneo. En: Coughlin M, Mann R, Saltzman C. *Pie y Tobillo*. Madrid: Marban; 2011.