

La navegación quirúrgica en las artroplastias de rodilla. Experiencia clínica

D. Hernández-Vaquero^{a,b}, M.A. García-Sandoval^a y M.C. Cuervo Olay^a

^aHospital San Agustín. Avilés. ^bDepartamento de Cirugía. Facultad de Medicina. Oviedo.

Introducción. La navegación quirúrgica aporta seguridad en la alineación final de la artroplastia de rodilla y puede considerarse una técnica con suficiente apoyo bibliográfico en el implante de artroplastias en rodilla sin deformidades. Sin embargo, no se conoce cuál es el resultado de la navegación en rodillas con deformidades.

Estudio radiográfico comparativo. Se han comparado dos series de artroplastias de rodilla implantadas con y sin navegación en un estudio prospectivo y aleatorizado. La primera serie consta de 40 artroplastias sin deformidades previas, en 20 se utilizó la navegación y en otras 20 la instrumentación mecánica. Se compararon tres mediciones: ángulo femoral (AF), ángulo tibial (AT) y ángulo femorotibial (AFT) mediante la realización de una tomografía axial de toda la extremidad. La diferencia no fue significativa en el AT pero sí lo fue para el AF ($p = 0,001$), siendo muy significativa para el AFT ($p < 0,001$). Todos los casos pertenecientes al grupo con navegador mostraron un AFT considerado como ideal ($180 \pm 3^\circ$), mientras que eso sólo ocurrió en 9 de los pacientes intervenidos con la técnica estándar. Esta diferencia fue estadísticamente significativa ($p < 0,0001$). En la segunda serie se estudiaron otras 40 artroplastias totales de rodilla, pero en este caso con deformidades previas mayores de 10° en el plano frontal. Las mediciones postoperatorias se realizaron también con tomografía axial de la extremidad. La posición del componente femoral y tibial fue mejor en el grupo intervenido con navegación quirúrgica, siendo esta mejoría en el AFT estadísticamente significativa. El AFT resultante tras la artroplastia en el grupo con navegación se situó en el 90% de los casos dentro de los valores considerados correctos ($180 \pm 3^\circ$), mientras que eso sólo ocurrió en el 50% de los pacientes intervenidos mediante instrumentación estándar. Al comparar los resultados de ambas series se observa siempre una mayor precisión en el AFT cuando se usó la navegación. En cuanto al AFT óptimo se observó que

con la navegación los resultados fueron mejores tanto en el grupo con deformidad como en el realizado en rodillas sin deformidad previa.

Conclusiones. La navegación obtiene mejores resultados radiográficos en cuanto a la posición del componente femoral y tibial y en cuanto al eje final de la extremidad tanto en las artroplastias implantadas en rodillas con o sin deformidades previas.

Palabras clave: artroplastia total de rodilla, navegación, cirugía asistida con ordenador, deformidades, estudio comparativo.

Navigated Total Knee Replacement: Clinical Experience

Introduction. Surgical navigation offers a measure of safety to the final alignment of a TKR procedure and can be considered a well-established technique for performing TKR in non-deformed knees. Nonetheless, we still do not what the result of navigation may be in the case of knees with deformities.

Comparative radiographical study. A prospective randomized study was carried out to compare two series of knee arthroplasties implanted with and without navigation. The first series comprised 40 arthroplasties without previous deformities, with navigation being used in 20 of these and mechanical instrumentation in the remaining 20. Three measurements were compared, i.e. the femoral angle, the tibial angle and the tibiofemoral angle, by means of an axial tomography of the limb as a whole. The difference was not significant for the tibial angle, but it was significant for the femoral angle ($p = 0,001$), and very significant for the tibiofemoral angle ($p < 0,001$). All cases in the navigator group showed a tibiofemoral angle considered ideal ($180 \pm 3^\circ$), whereas this only happened in 9 cases operated with the standard technique. This difference proved statistically significant ($p < 0,0001$). In the second series, another 40 TKR procedures were analyzed, although this time they had previous deformities greater than 10° on the frontal plane. Post-operative measurements were also carried out by me-

Correspondencia:

D. Hernández Vaquero.
Apartado de Correos 341
33400-Avilés. Oviedo
Correo electrónico: dhernandezv@meditex.es

ans of an axial tomography of the limb. The position of the femoral and tibial components was more accurate in the group operated with the navigated technique, this greater accuracy being statistically significant for the tibiofemoral angle. The value of the resulting tibiofemoral angle after the procedure in the navigated group stood –in 90% of cases– with the values considered appropriate ($180 \pm 3^\circ$), although this only happened in 50% of patients operated by means of standard instrumentation. When comparing the results of both series, greater tibiofemoral angle precision is invariably observed when navigation is used. As regards optimal tibiofemoral angle values, it was observed that when navigation was used results were better both in the group with and without previous deformities.

Conclusions. Navigation offers better radiographical results as regards the position of both the femoral and tibial components and the final axis of the limb, in TKRs performed in knees with or without previous deformities.

Key words: *total knee arthroplasty, navigation, computer assisted surgery, deformities, comparative study.*

Puede afirmarse que la alineación errónea de los implantes es la causa más frecuente de fracaso de las artroplastias totales de rodilla (ATR), considerándose que la oblicuidad de la interlínea se asocia a un detrimento de la función, y sobre todo de la supervivencia del implante. A pesar de la incorporación de los nuevos instrumentales se conoce que el 10% de los cortes tibiales se realizan con errores mayores de 4° y que las desviaciones en la alineación final de la ATR son habituales, incluso en manos de cirujanos expertos.

Así mismo, existen dificultades para ajustar la rotación de los componentes como se ha referido en el primer trabajo de esta Comunicación. Es complejo hallar el eje transepicóndíleo en el estudio preoperatorio y en la propia intervención, de tal manera que aunque en la literatura se insiste en colocar el componente femoral siguiendo el eje epicóndíleo, también se acepta que ello es difícil e impredecible. Un error en la colocación rotacional de la ATR, aun en amplitudes mínimas, es responsable de la presencia de complicaciones relacionadas con la patela protésica, de dolor en la cara anterior de la rodilla, de desgaste anormal del polietileno, y al final de deslizamientos o hundimientos de las plataformas metálicas. Además no existe consenso sobre las ventajas de la alineación intra o extramedular en la tibia y no puede ignorarse que la instrumentación intramedular, aunque más precisa, puede ocasionar complicaciones.

Si por una parte se considera que es primordial la colocación de la ATR siguiendo el eje mecánico de la extremidad, y por otra se aceptan las dificultades que para ello concurren, es comprensible que se busquen permanentemente

alternativas para subsanar estos inconvenientes. La informática ha iniciado su contribución a la cirugía en los últimos años y desde hace algún tiempo se está aplicando a la colocación de las ATR. Se pretende que la asociación del ordenador y del cirujano pueda solucionar este problema clínico aumentando la calidad de la técnica. La estructura ósea puede ser bien evaluada mediante técnicas de imagen y permite ser reconstruida para crear imágenes tridimensionales. Al mismo tiempo es un armazón rígido y admite simulaciones de prácticas quirúrgicas mostrando los efectos de técnicas y gestos antes del acto quirúrgico real.

Existe ya una importante literatura sobre la utilidad de la navegación en las ATR, y son numerosos los trabajos que muestran estudios comparativos entre los resultados radiográficos con y sin navegación. Sin embargo, no existen publicaciones que muestren estos resultados cuando la navegación se aplica en rodillas con deformidades previas, salvo un reciente trabajo¹ que expone 5 casos con deformidades extra-articulares intervenidos con cirugía asistida con ordenador (CAO). El objetivo de nuestro trabajo es mostrar los resultados de dos series de ATR implantadas con y sin navegación, y a su vez en rodillas con o sin deformidades previas.

MATERIAL Y MÉTODO

La navegación quirúrgica en ATR comenzó a utilizarse en nuestro Servicio en octubre de 2001, teniendo en estos momentos una experiencia superior a los 170 casos. Presentamos dos estudios clínicos sobre la aplicación de la CAO en artroplastias de rodilla. Un primer trabajo se ha realizado comparando los resultados radiográficos en dos grupos de pacientes, implantando una ATR con y sin navegación en enfermos sin deformidades previas. El segundo sigue la misma metodología, pero los pacientes presentaban una deformidad preoperatoria mayor de 10° en el plano frontal. Ambos estudios son prospectivos de intervención y evaluación de resultados, y la valoración postoperatoria se refería a la exactitud en la posición de la artroplastia en relación con el segmento óseo correspondiente (ángulo femoral y ángulo tibial) y al eje de la extremidad (ángulo femorotibial). El primer estudio, que fue objeto de un trabajo publicado en el año 2003², se desarrolló en los años 2001 y 2002. Esta primera serie constaba de 40 ATR del mismo modelo y fueron implantadas por el mismo equipo quirúrgico. Los pacientes se asignaron aleatoriamente a dos grupos: en uno se implantó una ATR de manera convencional, con la instrumentación estándar que proporcionaba la casa comercial, y en otro se implantó una artroplastia similar mediante el sistema de navegación inalámbrico Stryker (Stryker-Leibinger, Freiburg, Alemania). Los criterios de inclusión para ambos grupos fueron: pacientes con enfermedad degenerativa articular de grado III o IV de Ahlback³, sin deformidades en varo o en valgo mayores de 10° , cirugía primaria sin utiliza-

ción de cuñas, que se hubiera implantado una artroplastia conservando el ligamento cruzado posterior y que no se hubiesen presentado complicaciones técnicas intraoperatorias. Los dos grupos fueron homogéneos en cuanto a la edad, sexo y peso. Tanto la técnica intraoperatoria, excluyendo el uso de la navegación, como la pauta postoperatoria fueron similares. Los pacientes entraron en uno u otro grupo de manera aleatoria, sin que el cirujano supiera previamente cuál era el grupo asignado a cada paciente hasta el momento de la intervención.

En el grupo intervenido con la técnica estándar se usaron guías de alineación intramedular femoral y extramedular tibial. La colocación del componente femoral se realizó sistemáticamente con 3° de rotación externa, y todos los cortes, tanto femorales como tibiales o patelares se realizaron siguiendo las recomendaciones técnicas ofrecidas por los diseñadores del implante.

En el grupo con navegación se utilizó un sistema inalámbrico que constaba de una estación de trabajo con cámara optoelectrónica que localiza puntos de emisión de luz-diodos con un margen de error de 1 mm (equivalente a un error de orientación de 1°), tres diodos emisores de luz infrarroja montados en brocas que se introducían en cresta ilíaca, extremidad distal del fémur y extremidad proximal de la tibia, provistos de una batería de litio que no necesita conexión con cables hasta la cámara.

El segundo estudio se hizo durante los años 2003 y 2004 por el mismo equipo. Los pacientes de esta serie presentaban deformidades mayores de 10° en el plano frontal. Se incluyeron 40 ATR asignadas aleatoriamente a dos grupos. En un grupo de 20 se utilizó la navegación quirúrgica con el sistema ya mencionado y en el otro, de control, también de 20 sujetos, se empleó la técnica estándar con guías mecánicas. El reclutamiento de los casos, la técnica quirúrgica y los criterios de inclusión (excepto la presencia de deformidad) fueron semejantes al primer estudio.

En el período postoperatorio inmediato se realizó a todos los pacientes un estudio mediante tomografía axial computarizada (TAC) de la extremidad intervenida. Se obtuvieron imágenes digitales empleando la técnica llamada de *surview* o *scanview* abarcando toda la extremidad, incluyendo la cabeza femoral y el tobillo. Se utilizó un sistema de posicionamiento para la extremidad inferior, con el objetivo de mantenerla en rotación neutra. Se obtuvo exclusivamente la imagen antero-posterior de la extremidad, pues la lateral fue imposible de conseguir con una aceptable calidad en algunos pacientes al tener que permanecer de pie. En cada caso se evaluaron tres ángulos (fig. 1): ángulo femoral (AF) definido por el formado entre la perpendicular al eje del componente femoral y el eje mecánico del fémur, entendiendo como tal una línea que transcurre desde el centro de la cabeza femoral hasta el centro de la rodilla, ángulo tibial (AT) formado por la perpendicular al eje de la plataforma tibial y por el eje anatómico de la tibia y ángulo femorotibial (AFT), formado

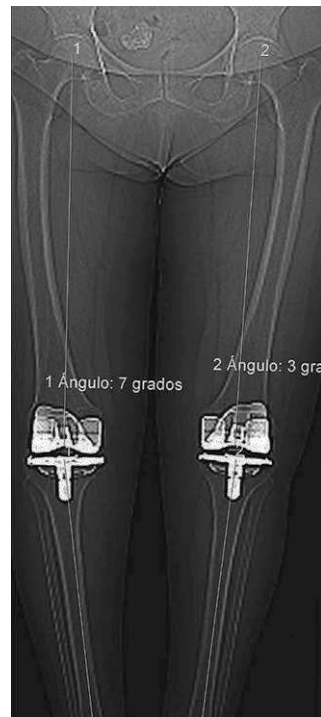

Figura 1. Medición de ángulo femoral, ángulo tibial y ángulo fémoro-tibial en la tomografía axial computarizada de extremidades inferiores.

por la unión de los ejes mecánicos del fémur y tibia. El AF y el AT muestran la calidad en la colocación de los componentes que teóricamente deben formar un ángulo de 90° con el eje mecánico del segmento óseo. El AFT es el exponente final de la colocación de la artroplastia y debe aproximarse a los 180°. Los datos fueron almacenados en una base de datos (Access) y tratados estadísticamente mediante el programa SPSS. El análisis estadístico de los datos se realizó en la Unidad de Apoyo a la Investigación del Hospital San Agustín de Avilés (Dr. Fernández Carreira). Se estudiaron todas las variables de forma descriptiva. Las hipótesis planteadas en el estudio fueron contrastadas atendiendo a la distribución de las variables mediante pruebas paramétricas («t» de Student-Fisher y análisis de la varianza) o pruebas no paramétricas en caso de distribuciones no gaussianas (U de Mann-Whitney y prueba de Wilcoxon).

RESULTADOS

Primera serie

El tiempo medio de intervención en el grupo con técnica estándar fue de 73 minutos (límites: 62-89) y en el grupo con navegación fue de 91 (límites: 83-121). En los primeros 5 casos del grupo con navegación la duración media fue de 117 minutos, pero en los últimos 5 descendió a 86, evidencia de la mayor experiencia con la técnica. No se registraron complicaciones intraoperatorias ni postoperatorias inmediatas en ningún paciente. Para facilitar la recogida y el trata-

Tabla 1. Diferencias del ángulo femoral, ángulo tibial y ángulo femorotibial entre los dos grupos (primera serie)

Técnica	Ángulo femoral	Ángulo tibial	Ángulo fémoro-tibial
	Rango y media	Rango y media	Rango y media
Estándar	90°-94° (91,7°)	87°-95° (90,2°)	172°-180° (175,9°)
Navegación	87°-93° (90,2°)	85°-93° (89,6°)	177°-182° (179,2°)
Diferencia	Significativa (p = 0,001)	No significativa	Muy significativa (p < 0,001)

Tabla 2. Diferencias del ángulo femoral, ángulo tibial y ángulo femorotibial entre los dos grupos (segunda serie)

Técnica	Ángulo femoral	Ángulo tibial	Ángulo fémoro-tibial
	Rango y media	Rango y media	Rango y media
Estándar	88-95° (91,9°)	86-95° (90,4°)	173-181° (177,1°)
Navegación	87-93° (90,3°)	85-93° (89,9°)	177-183° (179,8°)
Diferencia	No significativa	No significativa	Significativa (p = 0,005)

Tabla 3. Comparación entre las angulaciones obtenidas

Deformidad	Técnica estándar	Navegación	p
	AF	AF	
< 10°	91,7°	90,2°	0,001
> 10°	91,9°	90,3°	NS
	AT	AT	
< 10°	90,2°	89,6°	NS
> 10°	90,4°	89,9°	NS
	AFT	AFT	
< 10°	175,9°	179,2°	< 0,001
> 10°	177,1°	179,8°	0,005
	AFT óptimo	AFT óptimo	
< 10°	45%	100%	< 0,0001
> 10°	50%	90%	0,007

NS: no significativa; AF: ángulo femoral; AT: ángulo tibial; AFT: ángulo femorotibial.

miento estadístico de los datos se consideró la angulación en varo como negativa y en valgo como positiva.

El promedio del AF postoperatorio de toda la serie fue de 91° (DE: 1,52). En la tabla 1 aparecen los resultados obtenidos en cuanto al AF, AT y AFT en cada grupo de ATR.

La diferencia no fue significativa en el AT, pero sí lo fue para el AF (p = 0,001), siendo muy significativa para el AFT (p < 0,001). Todos los casos pertenecientes al grupo con navegador mostraron un AFT considerado como ideal (180 ± 3°), mientras que eso sólo ocurrió en 9 de los pacientes intervenidos con la técnica estándar. Esta diferencia fue estadísticamente significativa (p < 0,0001).

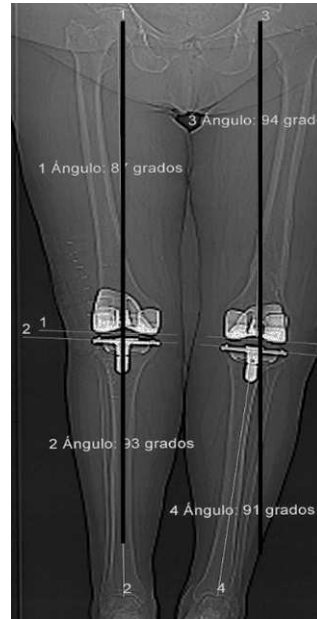

Figura 2. Artroplastia total de rodilla bilateral en rodillas con deformidad previa. Derecha realizada con navegador, izquierda con instrumentación estándar (alineación errónea).

Segunda serie

Las 40 ATR se mantuvieron en el estudio, no existen casos perdidos. El tiempo medio de intervención en el grupo con técnica estándar fue de 77 minutos (límites: 57-88) y en el grupo con navegación fue de 83 (límites: 76-109). No se observaron complicaciones en función de la técnica. En ningún caso hubo que suspender la intervención por razones anestésicas o quirúrgicas. La posición del componente femoral y tibial fue mejor en el grupo intervenido con navegación quirúrgica (fig. 2), siendo esta mejoría en el AFT estadísticamente significativa (tabla 2). El AFT resultante tras la artroplastia en el grupo con navegación se situó en el 90% de los casos dentro de los valores considerados correctos (180 ± 3°), mientras que eso sólo ocurrió en el 50% de los pacientes intervenidos mediante instrumentación estándar con una diferencia significativa (p = 0,007).

Comparación entre las series

Comparando los resultados de ambas series (tabla 3) se observa una menor precisión en el AF en ambas cuando se usó la técnica mecánica (con y sin deformidad) (fig. 3) y una mayor precisión en la AFT cuando se usó la navegación en los dos grupos (fig. 4). Al estudiar el AFT óptimo se observa que con la navegación los resultados fueron mejores tanto en el grupo con deformidad como en el realizado en rodillas sin deformidad previa (fig. 5).

DISCUSIÓN

Los resultados de la primera serie que hemos presentado muestran que la utilización de la navegación quirúrgica puede

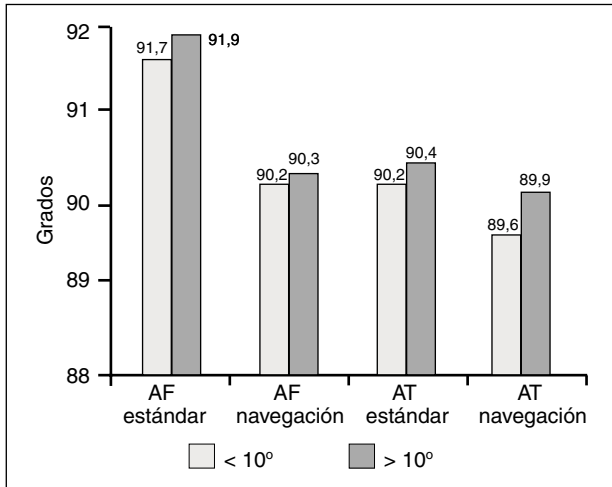


Figura 3. Diferencias entre el ángulo femoral (AF) y ángulo tibial (AT) obtenidas con y sin navegación en las dos series.

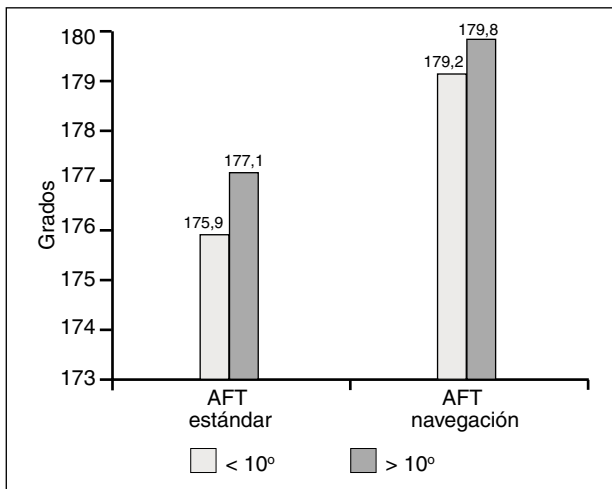


Figura 4. Diferencias entre el ángulo femorotibial (AFT) obtenidas con y sin navegación en las dos series.

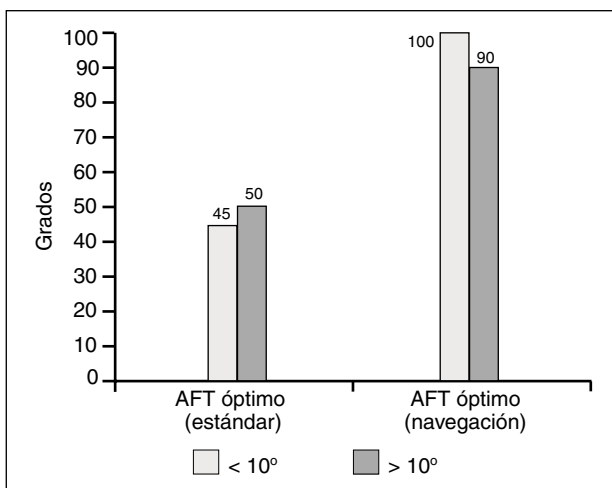


Figura 5. Porcentaje de ángulo femorotibial (AFT) óptimo obtenido con y sin navegación en las dos series.

Tabla 4. Estudios clínicos comparativos en artroplastia total de rodilla con y sin navegación

Autor	Año
Mielke RJ ⁴	2001
Saragaglia D ⁵	2001
Jenny JY ⁶	2001
Sparmann M ⁷	2003
Hart R ⁸	2003
Hernández-Vaquero D ²	2003
Chauhan SK ⁹	2004
Perlick L ¹⁰	2004
Chin PK ¹¹	2005
Decking R ¹²	2005
Anderson KV ¹³	2005
Haaker RG ¹⁴	2005
Jenny JY ¹⁵	2005
Kim SJ ¹⁶	2005
Macule-Beneyto F ¹⁷	2006

mejorar la colocación de los componentes en la ATR, y lo que es más importante, consigue reproducir mejor el eje de la extremidad que cuando se usa la técnica quirúrgica estándar. En nuestra serie la angulación ideal del componente femoral y tibial se obtuvo con más precisión mediante la CAO, pero los resultados fueron más llamativos en el AFT, donde las diferencias con el grupo estándar fueron estadísticamente muy significativas. Hay que señalar además que mediante la medición con TAC se observó que el AFT del grupo estándar se situaba predominantemente con algunos grados de varo, mientras que todos los casos intervenidos con navegación mostraron un AFT considerado como ideal ($180 \pm 3^\circ$). Es posible que discrepancias menores de 1° en el AF, AT y AFT tengan escaso valor práctico, pero la tendencia, y sobre todo la diferencia entre los AFT de ambos grupos, deben considerarse reales y exponentes de una técnica más exacta. El tiempo quirúrgico consumido utilizando el navegador fue mayor que en el grupo estándar, pero ha ido decreciendo al aumentar la experiencia con la CAO, y en los últimos casos del estudio la utilización del navegador únicamente retrasó una media de 13 minutos el final de la intervención. Actualmente, y con la experiencia que vamos teniendo, podemos afirmar que el tiempo quirúrgico no aumenta cuando se realiza navegación, pues se evitan otros gestos como la perforación femoral y la introducción de la guía o las maniobras para la alineación extramedular tibial.

Otros trabajos (tabla 4) han mostrado igualmente la mejor alineación que se obtiene mediante la CAO en las ATR, tras realizar estudios comparativos algunos prospectivos y aleatorizados y con un diseño semejante al nuestro. Sobre todo en los últimos tres años han sido numerosas las publicaciones que han demostrado la superioridad de la navegación en cuanto a la alineación de la artroplastia, y puede considerarse hasta redundante la insistencia en este tema.

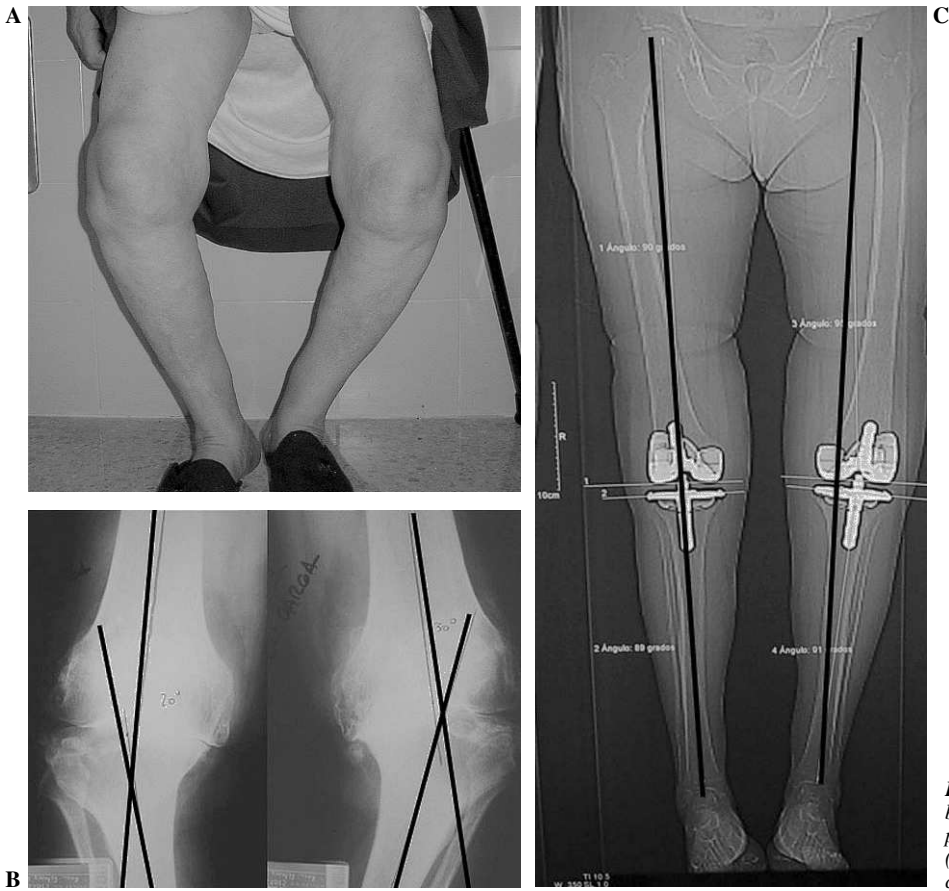


Figura 6. Deformidad intraarticular bilateral (A y B). Resultado tras prótesis con estabilización posterior (derecha con navegación, izquierda con instrumentación estándar) (C).

En relación con la segunda serie que hemos presentado conviene recordar que la ATR como tratamiento de procesos articulares añadidos a deformidades suponen un reto para el cirujano, ya que conseguir una alineación exacta actuando sobre estructuras muy alteradas es complejo. Además en estas rodillas se han producido pérdidas óseas y lesiones ligamentosas que añaden dificultades para alcanzar el objetivo de proporcionar estabilidad y funcionalidad a la nueva articulación. Las deformidades más frecuentes se producen en el plano frontal y consisten en genu varo o genu valgo, y existe uniformidad en la literatura sobre la peor evolución y menor supervivencia de las ATR en este grupo de pacientes. Se considera que existe una deformidad en varo o en valgo de la rodilla cuando la angulación entre el eje femoral y tibial es superior a los 5°, aunque la repercusión clínica suele aparecer en deformidades por encima de los 10°. Como hemos visto antes las series publicadas en la literatura sobre los resultados de la navegación quirúrgica en ATR son uniformes en cuanto a la obtención de una mejor relación con el eje mecánico de la extremidad comparados con la instrumentación clásica. Sin embargo, en ningún trabajo se expone la angulación y el eje conseguido en un grupo individualizado de rodillas con deformidades previas, como en nuestro estudio (fig. 6). En la búsqueda bibliográfica realizada recientemente a través del índice Medline

(PubMed) utilizando como términos de búsqueda *computer assisted knee replacement, deformities* y *malalignment*, no se encontró ninguna cita bibliográfica sobre la utilidad o validez de la cirugía asistida por ordenador en las ATR implantadas en rodillas con deformidades.

Puede asegurarse que las ventajas que aporta la navegación quirúrgica para la colocación de las ATR con «normeje» están bien delimitadas y son uniformes en la ya amplia literatura aparecida. Además, nuevos trabajos han estudiado otras virtudes de la CAO. La disminución de la pérdida ósea, al no precisar el tiempo intramedular¹⁸, el descenso en la frecuencia de embolismos¹⁹ e incluso, paradójicamente, la reducción del tiempo de intervención²⁰ son algunas de las ventajas que se han descrito recientemente.

También se conocen complicaciones y posibles errores técnicos de la CAO. La colocación de los sistemas de anclaje al hueso inevitablemente puede asociarse a determinados riesgos. Aunque en escasa frecuencia, se han citado infecciones de los orificios, lesiones nerviosas e incluso fracturas periprotésicas²¹. Más bien pueden considerarse errores de la curva de aprendizaje que verdaderas complicaciones. Algunos autores refieren la baja reproducción de las mediciones que se obtienen con la CAO, sobre todo en cuanto al eje transepicondileo^{22,23}. No obstante, los estudios comparativos ya mencionados informan invariablemente sobre la ventaja

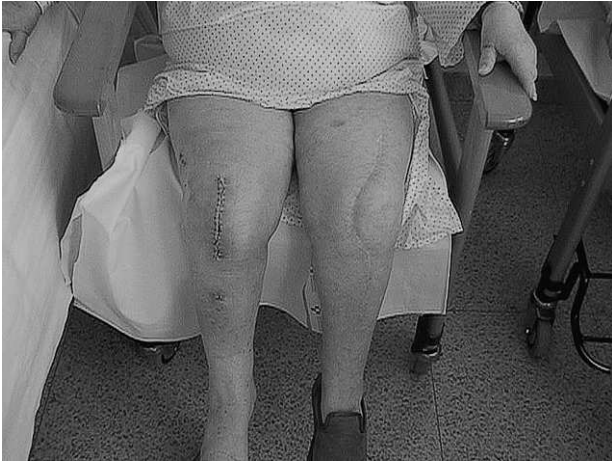

Figura 7. Artroplastia de rodilla bilateral. Obsérvese la diferencia del tamaño de la cicatriz y los orificios para anclaje de los emisores en pierna y muslo en la extremidad intervenida con navegación.

de la navegación en cuanto a la alineación y a la rotación de los componentes protésicos. Otros hallazgos que alertan sobre el «sobredimensionamiento» del implante²⁴ pueden deberse a las características específicas de un sistema de navegación y/o de un modelo protésico determinado.

Aún es escasa la literatura sobre la asociación de la cirugía con pequeñas incisiones y la CAO en ATR. Aisladamente ambas técnicas tienen un buen soporte bibliográfico, pero cuando se usan conjuntamente las publicaciones son escasas. Algunos autores como Bonutti et al²⁵ tienen ya una amplia experiencia con la cirugía poco invasiva en ATR y actualmente se están delimitando sus indicaciones, conociendo sus limitaciones y riesgos y reconociendo las complicaciones específicas. Seon y Song²⁶ encuentran un mejor resultado funcional cuando usan CAO y cirugía poco invasiva, y sobre todo en las artroplastias unicompartimentales la navegación aporta una inestimable ayuda²⁷. La cirugía poco invasiva reduce el daño quirúrgico, disminuye el impacto estético y la CAO aporta un mejor control visual y técnico y permite un informe final sobre la situación biomecánica y ligamentosa de la rodilla. Nuestra experiencia en este campo ya va siendo numerosa (fig. 7) y creemos que la percepción tridimensional que aporta la navegación a la cirugía con poca exposición mejora y facilita la colocación del implante. Es posible que en el futuro la asociación de ambas técnicas forme parte de la práctica quirúrgica habitual.

Aún no existe suficiente experiencia sobre la ayuda que la navegación aporta en la cirugía de revisión de las ATR²⁸, pero es un campo que se desarrollará en el futuro. La CAO puede facilitar la reconstrucción de la interlínea, la alineación del implante y el balance ligamentoso en este tipo de cirugía que, cuando existen grandes pérdidas óseas, está sujeta a frecuentes errores subjetivos.

La CAO en cirugía ortopédica tiene otros campos de indicación, aunque ciertamente menos conocidos. La aplica-

ción en las artroplastias de cadera se desarrolla en otro artículo de esta revista y su asociación a la cirugía poco invasiva es un campo atractivo²⁹. Algunos procedimientos como las osteotomías, la reconstrucción de los ligamentos cruzados³⁰ o el enclavado de los enclavados intramedulares pueden mejorarse con la ayuda de la navegación.

A lo largo de estos años en los que venimos realizando navegación en ATR nuestra opinión es que la verdadera indicación de la CAO son las rodillas complejas, con deformidades axiales o rotacionales o cuando no pueda utilizarse la instrumentación mecánica. No obstante, para llegar a dominar la técnica en estas situaciones es necesario consumir la curva de aprendizaje con ATR en casos sencillos. Es posible que cuando el procedimiento sea más «amigable» todas las ATR se coloquen con navegación, pero hasta ese momento es deseable dentro de un Servicio entrenar a determinadas personas con una dedicación preferente en este tema. El implante de una ATR, a pesar de la ayuda de la navegación, es aún un ejercicio de práctica quirúrgica donde además la relación con el paciente no puede atribuirse a una máquina.

Como toda técnica nueva la CAO está demandando su verdadero lugar en el arsenal quirúrgico de nuestra especialidad. Aunque los sistemas que no se basan en imágenes preoperatorias, como el utilizado por nosotros, parece que serán los definitivamente introducidos en la práctica habitual, existen defensores de las técnicas basadas en imágenes³¹ y sólo el tiempo demostrará cuáles son las perdurables.

Algunos autores³², seguramente guiados por su optimismo, creen que la navegación ocupará un lugar semejante a la artroscopia, y relacionan las reticencias que se tienen sobre la navegación con las que se tenían al comenzar las técnicas artroscópicas. Ciertamente, si asumimos que la informática ha mejorado y mejorará aún más innumerables campos de nuestra actividad científica, social y hasta doméstica, es difícil permanecer ciegos ante las ventajas que puede aportar a la actividad quirúrgica.

AGRADECIMIENTOS

Este trabajo se ha realizado parcialmente con la ayuda 02/0226 del Fondo de Investigación Sanitaria (FIS) del Instituto de Salud Carlos III (Ministerio de Sanidad y Consumo).

BIBLIOGRAFÍA

1. Klein GR, Austin MS, Smith EB, Hozack WJ. Total Knee Arthroplasty Using Computer-assisted Navigation in Patients with Deformities in The Femur and Tibia. *J Arthroplasty*. 2006;21:284-8.
2. Hernández-Vaquero D, Barrera JL, Suárez A, García-Sandoval MA, Pérez-Hernández D. Cirugía asistida con ordenador en las artroplastias de rodilla. Estudio prospectivo. *Rev Ortop Traumatol*. 2003;47:328-35.

3. Ahlback S. Osteoarthritis of the knee. A radiographic investigation. *Acta Radiol Diag.* 1968; Suppl 277:7-72.
4. Mielke RJ, Clemens U, Jens JH, Kershally S. Navigation in knee endoprosthesis implantation. Preliminary experience and prospective comparative study with conventional implantation technique. *Z Orthop Ihre Grenzgeb.* 2001;139:109-16.
5. Saragaglia D, Picard F, Chaussard C, Montbarbon E, Leitner F, Cinquin P. Mise en place des protheses totales du genou assisté par ordinateur: comparaison avec la technique conventionnelle. *Rev Chir Orthop.* 2001;87:18-28.
6. Jenny JY, Boeri C. Computer-assisted implantation of a total knee arthroplasty: a case controlled study in comparison with classical instrumentation. *Rev Chir Orthop.* 2001;87:645-52.
7. Sparmann M, Wolke B, Czapalla H, Barzner D, Zink A. Positioning of total knee arthroplasty with and without navigation support. A prospective, randomised study. *J Bone Joint Surg Br.* 2003;85(B):830-5.
8. Hart R, Janecek M, Chaker A, Bucek P. Total knee arthroplasty implanted with and without kinematic navigation. *Int Orthop.* 2003;27:366-9.
9. Chauhan SK, Scott RG, Bredahl W, Beaver RJ. Computer-assisted knee arthroplasty versus a conventional jig-based technique. A randomised, prospective trial. *J Bone Joint Surg Br.* 2004;86(B):372-7.
10. Perlick L, Bathis H, Tingart M, Perlick C, Grifka J. Navigation in total-knee arthroplasty: CT-based implantation compared with the conventional technique. *Acta Orthop Scand.* 2004;75:464-70.
11. Chin PL, Yang KY, Yeo SJ, Lo NN. Randomized Control Trial Comparing Radiographic Total Knee Arthroplasty Implant Placement Using Computer Navigation Versus Conventional Technique. *J Arthroplasty.* 2005;20:618-26.
12. Decking R, Fuchs YMJ, Puhl W, Scharf HP. Leg Axis After Computer-Navigated Total Knee Arthroplasty: A Prospective Randomized Trial Comparing Computer-Navigated and Manual Implantation. *J Arthroplasty.* 2005;20:282-8.
13. Anderson KC, Buehler KC, Markel DC. Computer Assisted Navigation in Total Knee Arthroplasty. Comparison with Conventional Methods. *J Arthroplasty.* 2005;20 (Supl 3): 132-8.
14. Haaker RG, Stockheim M, Kamp M, Breitenfelder J, Ottersbach A. Computer-Assisted Navigation Increases Precision of Component Placement in Total Knee Arthroplasty. *Clin Orthop.* 2005;433:152-9.
15. Jenny JY, Clemens U, Kohler S, Kiefer H, Konermann W, Miehle RK. Consistency of Implantation of a Total Knee Arthroplasty with a Non-Image-Based Navigation System. A Case-Control Study of 235 Cases Compared With 235 Conventionally Implanted Prosthesis. *J Arthroplasty.* 2005;20:832-9.
16. Kim SJ, MacDonald M, Hernández J, Wixson RL. Computer Assisted Navigation in Total Knee Arthroplasty Improved Coronal Alignment. *J Arthroplasty.* 2005;20 Supl 3:123-31.
17. Maculé-Beneyto F, Hernández-Vaquero D, Segur-Vilalta JM, Colomina-Rodríguez R, Hinarejos-Gómez P, García-Forcada I, et al. Navigation in total knee arthroplasty. A multicenter study. *Int Orthop.* [En prensa].
18. Kalairajah Y, Simpson D, Cossey AJ, Verrall GM, Spriggins AJ. Blood loss after total knee replacement: effects of computer-assisted surgery. *J Bone Joint Surg Br.* 2005;87B:1480-2.
19. Kalairajah Y, Coseey AJ, Verrall GM, Ludbrook G, Spriggins AJ. Are systemic emboli reduced in computer-assisted knee surgery? A prospective, randomised, clinical trial. *J Bone Joint Surg Br.* 2006;88(B):198-202.
20. Walde TA, Burgdorf D, Walde HJ. Process optimization in navigated total knee arthroplasty. *Orthopedics.* 2005;28 10 Supl:1255-8.
21. Sikorski JM, Blythe MC. Learning the vagaries of computer-assisted total knee replacement. *J Bone Joint Surg Br.* 2005;87(B):903-10.
22. Jenny JY, Boeri C. Low reproducibility of the intra-operative measurement of the transepicondylar axis during total knee replacement. *Acta Orthop Scand.* 2004;75:74-7.
23. Yau WP, Leung A, Chiu KY, Tang WM, Ng TP. Intraobserver Errors in Obtaining Visually Selected Anatomic Landmarks During Registration Process in Nonimage-based Navigation-assisted Total Knee Arthroplasty. A Cadaveric Experiment. *J Arthroplasty.* 2005;20:591-6.
24. Matsumoto T, Tsumura N, Kurosaka M, Muratsu H, Kuroda R, Ishimoto K, et al. Prosthetic alignment and sizing in computer-assisted total knee arthroplasty. *Int Orthop.* 2004;28:282-5.
25. Bonutti PM, Mont MA, McMahon R, Ragland PS, Kester M. Minimally invasive total knee arthroplasty. *J Bone Joint Surg Am.* 2004;86A Supl 2:26-32.
26. Seon JK, Song EK. Functional impact of navigation-assisted minimally invasive total knee arthroplasty. *Orthopedics.* 2005;28 Supl 10:1251-4.
27. Jenny JY, Boeri C. Implantation of Uniclylar Prosthesis using the Orthopilot System. En: Stiehl JB, Konermann WH, Haaker RG, editores. *Navigation and Robotics in total joint and Spine Surgery.* Berlin: Springer-Verlag; 2004. p. 345-51.
28. Sikorski JM. Computer-assisted revision total knee replacement. *J Bone Joint Surg Br.* 2004;86(B):510-4.
29. Nogler M, Krismer M, Rachbauer F, Sledge J. Minimally Invasive Hip Surgery with imageless Navigation. En: Stiehl JB, Konermann WH, Haaker RG, editores. *Navigation and Robotics in total joint and Spine Surgery.* Berlin: Springer-Verlag; 2004. p. 110-5.
30. Ellermann A, Siebold R. ACL-Reconstruction with the Navitrack System. Clinical Analysis of Navigation in ACL-Surgery. En: Stiehl JB, Konermann WH, Haaker RG, editores. *Navigation and Robotics in total joint and Spine Surgery.* Berlin: Springer-Verlag; 2004. p. 423-9.
31. Bathis H, Perlick L, Tingart M, Lüring C, Perlick C, Grifka J. Radiological results of image-based and non-image-based computer-assisted total knee arthroplasty. *Int Orthop.* 2004;28:87-90.
32. Sikorski JM, Chauhan S. Computer-assisted orthopaedic surgery: do we need CAOS? *J Bone Joint Surg Br.* 2003;85(B): 319-23.

Conflicto de intereses. Los autores no han recibido ayuda económica alguna para la realización de este trabajo. Tampoco han firmado ningún acuerdo por el que vayan a recibir beneficios u honorarios por parte de alguna entidad comercial. Por otra parte, ninguna entidad comercial ha pagado ni pagará a fundaciones, instituciones educativas u otras organizaciones sin ánimo de lucro a las que estén afiliados.