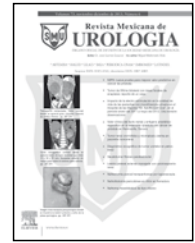




Revista Mexicana de
UROLOGIA

ÓRGANO OFICIAL DE DIFUSIÓN DE LA SOCIEDAD MEXICANA DE UROLOGÍA

www.elsevier.es/uromx



CASO CLÍNICO

Nefrolitotomía percutánea en riñón en herradura

J. A. Zapata-González*, J. B. Camacho-Castro, A. I. Reyna-Bulnes, S. M. García-Sánchez, F. Reyes-Verastegui, L. E. Niño-Ortiz, F. Vázquez-Venegas y A. Ramos-Valdes

Hospital General de Zona N° 1, IMSS, Saltillo, Coah., México

PALABRAS CLAVE

Nefrolitotomía percutánea; Riñón en herradura; México.

Resumen El riñón en herradura es la anomalía de fusión renal más común. Se ha reportado con una incidencia de 1 a 400 hasta 1 a 1,000 nacimientos.

El objetivo del presente trabajo es reportar un procedimiento percutáneo en un riñón en herradura, confirmando así que el abordaje percutáneo es reproducible y seguro en este tipo de malformaciones renales.

Se presenta paciente femenino de 57 años de edad, antecedente de pielolitotomía derecha hace 20 años, que se presenta con dolor en región lumbar izquierda y hematuria, enviada previamente a litotricia extracorpórea sin éxito, 6 meses antes de la cirugía. Es sometida a protocolo de estudio para nefrolitotomía percutánea.

Tiempo quirúrgico 95 minutos, sangrado escaso, no incidentes, tiempo de estancia hospitalaria 3 días. Se realizó urotomografía (UroTAC) simple de control a las 48 horas, no se observó litiasis residual, por lo que fue retirada la sonda de nefrostomía.

Desde los reportes de Wickham y Kellet en 1981, y Clayman en 1983, la extracción percutánea de cálculos en el riñón en herradura ha sido ampliamente adoptada como el estándar para el tratamiento de los cálculos mayores de 1.5 cm o cuando falla la litotricia extracorpórea.

La nefrolitotomía percutánea sigue siendo el manejo electivo en la litiasis mayor de 1.5 cm en el riñón en herradura. Los instrumentos rígidos logran un buen aclaramiento de la carga litiasica.

KEYWORDS

Percutaneous nephrolithotomy; Horseshoe kidney; Mexico.

Percutaneous nephrolithotomy in horseshoe kidney

Abstract Horseshoe kidney is the most common renal fusion anomaly, with a reported incidence of 1/400 and up to 1/1000 births.

The aim of this article was to report on a percutaneous procedure in a horseshoe kidney, confirming that the percutaneous approach is reproducible and safe in this type of renal malformation.

* Autor para correspondencia: Arístides N° 640, Colonia Cumbres Tercer Sector, Monterrey, N.L., México. Teléfono: (81) 8300 3922. Correo electrónico: contacto@drantoniozapata.com (J. A. Zapata-González).

A 57-year-old woman with a past history of right pyelolithotomy 20 years earlier, presented with pain in the left lumbar region and with hematuria. She had a previous failed extracorporeal lithotripsy 6 months prior to her present surgery. She underwent the study protocol for percutaneous nephrolithotomy.

Surgery duration was 95 minutes, there was scant blood loss, and no incidents. Hospital stay was 3 days. A control plain computed tomography urography (CTU) scan at 48 hours showed no residual lithiasis and so the nephrostomy catheter was removed.

Since the reports by Wickham and Kellet in 1981 and Clayman in 1983, the percutaneous extraction of stones in the horseshoe kidney has been widely adopted as standard treatment for stones larger than 1.5 cm or when extracorporeal lithotripsy has failed.

Percutaneous nephrolithotomy continues to be elective management in cases of lithiasis in horseshoe kidney with stones larger than 1.5 cm. Good stone clearance is obtained with rigid instrumentation.

Introducción

El riñón en herradura es la anomalía de fusión renal más común. Se ha reportado con una incidencia de 1 a 400 hasta 1 a 1,000 nacimientos. La fusión de los polos inferiores produce la típica configuración en herradura en la urografía; esto, tiene algunas consecuencias anatómicas relevantes. El istmo de tejido, el cual une ambos riñones, varía desde un cordón fibroso hasta un segmento funcional de parénquima sano. Este istmo, impide la migración total del riñón y daña la rotación medial normal del riñón. Como resultado de esto, la unión ureteropélica se encuentra alta y anterior en una posición independiente. Además, el uréter cursa ventral y medialmente sobre el istmo¹⁻⁴.

Hay varios grados de obstrucción lo que resulta en problemas concomitantes de infección y formación de cálculos, que son las complicaciones urológicas más comunes en el riñón en herradura. Los cálculos son reportados en un 20% a un 60% de los casos. En el pasado el estándar del tratamiento para la enfermedad litiasica del riñón en herradura fue la cirugía abierta. En muchos casos estas intervenciones se complicaban por la inusual distribución de la irrigación sanguínea característica de esta anomalía. Múltiples arterias se originan desde la aorta o desde las arterias ilíacas, teniendo por lo tanto un buen aporte sanguíneo. La nefrolitotomía percutánea se ha convertido en el tratamiento de elección para los cálculos en el riñón en herradura³⁻⁶.

Desde los reportes de Wickham y Kellet en 1981, y Clayman en 1983, la extracción percutánea de cálculos en el riñón en herradura ha sido ampliamente adoptada como el estándar para el tratamiento de los cálculos mayores de 1.5 cm o cuando falla la litotricia extracorpórea⁶.

Janetschek y Kunzel³ han descrito 3 diferentes modelos de irrigación arterial en un riñón en herradura: arterias renales normales, arterias accesorias originadas desde diferentes niveles y que entran en el hilio renal, y arterias aberrantes que entran directamente en los polos o en el istmo del riñón. Excepto por algunas arterias que entran en el istmo, no hay vasos que entren en la cara dorsal del riñón. Por lo tanto, no hay mayor riesgo de sangrado que el de un riñón normal. En un riñón en herradura el plano frontal yace más o menos en el plano sagital del cuerpo. Consecuentemente, los cálices más posteriores yacen en un punto dorso medial y la pelvis se encuentra en un punto ventral. Generalmente,

la orientación del sistema pielocalicial ofrece sorprendentemente un buen acceso para la nefrolitotomía percutánea. La situación anatómica resulta en una posición muy baja y medial del tracto de nefrostomía, mientras que la orientación es más o menos dorso ventral.

Posterior a la colocación cistoscópica de un catéter punta abierta 6Fr, se procede a colocar al paciente en posición prono, previa premedicación con antibioticoterapia. Se coloca al tubo en C del fluoroscopio en la posición vertical, inyectándose medio de contraste para distender la pelvis renal, con una aguja 18G. La aguja es avanzada hacia el cáliz deseado. El sitio de punción siempre es medial a la línea axilar posterior, con una angulación de 70° a 90° con respecto al plano horizontal dirigido al cáliz elegido. Posterior a la punción, el tubo en C es rotado 30° para ver la profundidad del cáliz elegido. Mientras sea posible, debemos elegir el colector medio seguido del superior para realizar la punción. El sitio de la punción depende del número y localización de los cálculos, así como de la orientación del sistema pielocalicial. Debido al desplazamiento inferior del riñón, el acceso al polo superior es muy seguro, ya que se ubica por debajo de la pleura. Finalmente, el tubo operatorio es casi vertical con respecto al arco en C. Se introduce la guía dilatando con tracto único simplificado mediante Amplatz^{7,8}.

La nefroscopía rígida es básica, posterior a identificar los cálices se realiza litotricia neumática con Lithoclast®, litolapaxia y colocación de nefrostomía con sonda Foley 16Fr, 4 cc en globo. Realizamos placa simple de tracto urinario o preferentemente urotomografía (UroTAC) simple a las 24 a 48 horas. Dejamos la sonda de nefrostomía por 72 horas.

Presentación del caso

Paciente femenino de 57 años de edad, con antecedente de hipertensión arterial tratada con captopril 25 mg vía oral, una tableta cada 12 horas, además de antecedente de pielolitotomía derecha hace 20 años; se presenta a la consulta de Urología con dolor localizado en región lumbar izquierda y hematuria, se le había diagnosticado lito piélico izquierdo de 2 cm (fig. 1), enviada previamente a litotricia extracorpórea sin éxito 6 meses antes. Es sometida a protocolo de estudio para nefrolitotomía percutánea (con estudios de UroTAC, urografía, urocultivo y depuración de creatinina),

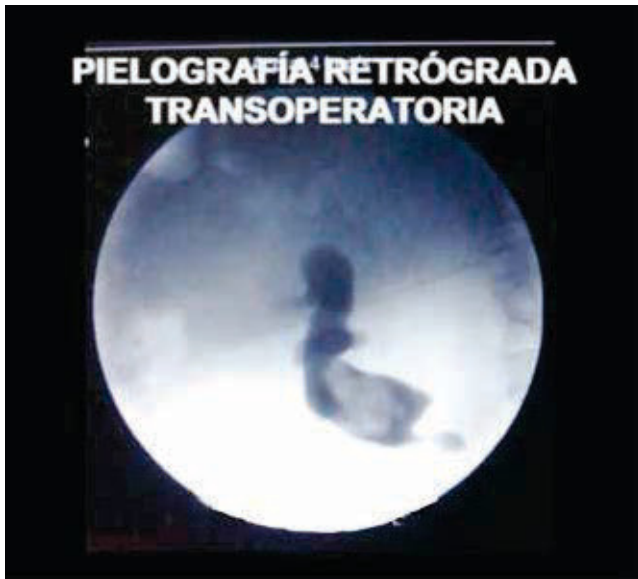

Figura 1 Pielografía retrógrada de riñón en herradura. Paciente en posición prono. Se observa tercio superior de uréter, cáliz superior, medio e inferior, presencia de defecto de llenado piélico producido por un cálculo de 2 cm aproximadamente.

se programa para cirugía percutánea según la técnica descrita previamente. Se aborda colector medio con tracto único (fig. 2).

Tiempo quirúrgico 95 minutos, sangrado escaso, no incidentes, tiempo de estancia hospitalaria 3 días, a las 24 horas de operada la paciente refirió disnea de medianos esfuerzos, por lo que se tomó placa de tórax observándose normal, electrocardiograma normal, solicitando valoración por Medicina Interna sólo ajustando antihipertensivos. Se realizó UroTAC simple de control a las 48 horas, no se observó litiasis residual por lo que fue retirada la sonda de nefrostomía (fig. 3).

Discusión

La nefrolitotomía percutánea sigue siendo el manejo electivo en la litiasis mayor de 1.5 cm en el riñón en herradura. Los instrumentos rígidos logran un buen aclaramiento de la carga litiásica⁵⁻⁸. Varias modalidades han sido usadas para tratar cálculos en riñones en herradura, incluyendo litotricia extracorpórea, ureteroscopia, nefrolitotomía percutánea y cirugía abierta. Aunque la adecuada fragmentación puede ser llevada a cabo mediante LEOCH, las anomalías anatómicas pueden dificultar la expulsión o aclaramiento de los cálculos en un sustancial número de pacientes. El abordaje o acceso a través del colector medio o superior, permite la revisión completa del colector superior, medio e inferior, así como de la unión ureteropiélica y del tercio superior de uréter. Por lo tanto, el eje mayor del nefroscopio se alinea al eje mayor del riñón, previniendo que el torque o punto de apoyo sobre el parénquima renal sea poco, esto disminuye considerablemente el sangrado transoperatorio⁵.

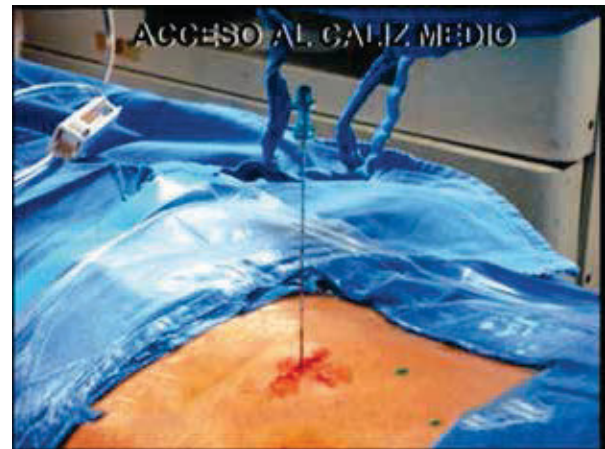


Figura 2 Nótese la posición vertical de la aguja, con respecto a la región lumbar del paciente. Esto está dado por la disposición vertical del cáliz medio.

Conclusiones

El tratamiento percutáneo de los cálculos en el riñón en herradura, es un método seguro, fundamentado en bases anatómicas con el mismo riesgo de sangrado o lesión, que cualquier procedimiento percutáneo realizado en riñones morfométricamente normales.

Conflicto de intereses

Los autores declaran no tener ningún conflicto de intereses.

Financiamiento

No se recibió patrocinio para llevar a cabo este artículo.

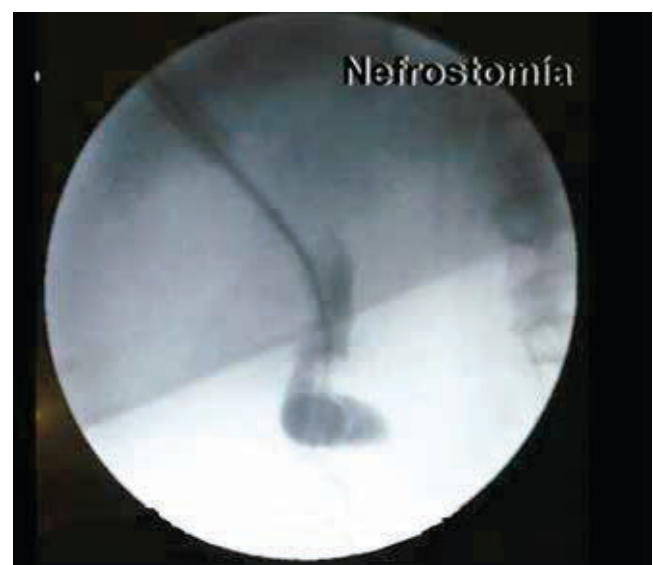

Figura 3 Presencia de sonda de nefrostomía (sonda Foley), a través del cáliz medio. Se observa cáliz superior, medio, pelvis renal y tercio superior de uréter.

Bibliografía

1. Raj GV, Auge Brian K, Weizer Alon Z, et al. Percutaneous management of calculi within horseshoe kidneys. *J Urol* 2003;170(1):48-51.
2. Yohannes P, Smith AD. The endourological management of complications associated with horseshoe kidney. *J Urol* 2002;168(1):5-8.
3. Janetschek G, Kunzel KH. Percutaneous nephrolithotomy in horseshoe kidneys. Applied anatomy and clinical experience. *Br J Urol* 1988;62(2):117-122.
4. Symons Stephanie J, Anil R, Abraham K, et al. Urolithiasis in the horseshoe kidney: a single-centre experience. *BJU Int* 2008;102(11):1676-1680.
5. Shokeir AA, El-Nahas AR, Shoma AM, et al. Percutaneous nephrolithotomy in treatment of large stones within horseshoe kidneys. *Urology* 2004;64(3):426-429.
6. Jones DJ, Wickham JA, Kellett MJ. Percutaneous nephrolithotomy for calculi in horseshoe kidneys. *J Urol* 1991;145(3):481-483.
7. Al-Otaibi K, Hosking DH. Percutaneous stone removal in horseshoe kidneys. *J Urol* 1999;162(3 Pt 1):674-647.
8. Lingeman JE, Saw KC. Percutaneous operative procedures in horseshoe kidneys. *J Urol* 1999;161(suppl):371. Abstract 1436.